

## Un caso de hermafroditismo verdadero 78, XX en una perra Weimaraner<sup>#</sup>

### A case of true hermaphroditism 78, XX Weimaraner bitch

L Martin<sup>a</sup>, AAM Quero<sup>b</sup>, DM Ferré<sup>b</sup>, L Albarracín<sup>b</sup>, V Hynes<sup>b</sup>, IB Larripa<sup>c, d</sup>, NB Gorla<sup>b, d\*</sup>

<sup>a</sup>Unidad de Prácticas Veterinarias, Facultad de Ciencias Veterinarias y Ambientales (FCVA), Universidad Juan Agustín Maza (UMaza), Mendoza, Argentina.

<sup>b</sup>Genética, Área de Ciencias Básicas, FCVA, Juan Agustín Maza, Mendoza, Argentina.

<sup>c</sup>Departamento de Genética, Academia Nacional de Medicina, Ciudad Autónoma de Buenos Aires, Argentina.

<sup>d</sup>CONICET

#### SUMMARY

XX true hermaphroditism was identified in a 14 months Weimaraner female with a 3 cm radiopaque *os clitoris* analogue the male *os penis*, shown as a reddish structure protruding from the vulva. Giemsa metaphases revealed a normal female 78, XX chromosomal complement. The *in situ* fluorescence hybridization confirmed the presence of two X chromosome centromeric zones in each analyzed cell. The bitch presented a normal estrous cycle follow by pregnancy and delivery. The histopathological findings of the dog confirmed hermaphroditism with bilateral ovotestis.

*Palabras clave:* intersexualidad, canino, citogenética.

*Key words:* intersexuality, dog, cytogenetics.

#### INTRODUCCIÓN

Los intersexos se categorizan en anormalidades del sexo cromosómico, anormalidades del sexo gonadal o anormalidades del sexo fenotípico (Meyers-Wallen 2000). El diagnóstico diferencial de las quimeras, mosaicos, síndrome de reversión sexual y el hermafroditismo en machos o hembras en individuos con signos de intersexo deben estar basados en la inspección de los cromosomas, las gónadas y la apariencia fenotípica de los órganos reproductivos (Kuiper y Distl 2004).

Los hermafroditas son clasificados como hermafroditas verdaderos, pseudohermafrodita macho o pseudohermafrodita hembra. Los hermafroditas verdaderos tienen tejido gonadal de ambos sexos y pueden ser de tres tipos: a) bilateral, cuando presenta ovotestis en ambos lados; b) unilateral, cuando tiene un ovotestis de un lado y tejido ovárico o testicular del otro lado y c) lateral, cuando presenta tejido ovárico de un lado y testicular del otro lado. El pseudohermafrodita macho tiene tejido gonadal testicular y órganos genitales con algunas características de hembra, mientras que el pseudohermafrodita hembra tiene tejido gonadal ovárico y órganos genitales con características de macho (Hare 1976).

El objetivo de este estudio fue investigar las causas de la ambigüedad sexual en una perra Weimaraner, mediante

el examen clínico, métodos de laboratorio y de imágenes complementarios para poder definir un diagnóstico de certeza.

#### MATERIAL Y MÉTODOS

El caso clínico se investigó en las instalaciones de la Unidad de Prácticas Veterinarias (UPV) de la Facultad de Ciencias Veterinarias y Ambientales (FCVA), Universidad Juan Agustín Maza (UMaza) durante el año 2008. Los estudios complementarios fueron realizados por profesionales de la UPV y los estudios citogenéticos fueron desarrollados por el Laboratorio de Genética de la Facultad.

A los 14 meses de edad se efectuó el primer examen clínico a una perra de raza Weimaraner en la que se observa una vulva infantil y un aumento de tamaño del clítoris. Se realizaron los siguientes métodos complementarios de diagnóstico: ecografía abdominal, radiografía ventrodorsal de zona perineal, medición de testosterona pre y postestimulación con hormona gonadotrofina coriónica humana (hCG) y cultivo de linfocitos para obtener metafases y efectuar Hibridación *in situ* por Fluorescencia (FISH) con sondas centroméricas de los cromosomas sexuales X e Y.

Para obtener metafases se efectuaron cultivos de linfocitos de sangre periférica de 72 h, a 37 °C: el medio de cultivo utilizado fue 7,5 ml de medio F10, enriquecido con 2,5 ml de suero fetal bovino, 100 µl de fitohemoaglutinina como inductor de mitosis y 40 µl de penicilina y estreptomycin (Moorhead y col 1960). Luego de agregar a los cultivos 120 µl de colchicina durante los 30 minutos finales de cultivo, se agregó solución hipotónica de cloruro

Aceptado: 16.03.2011.

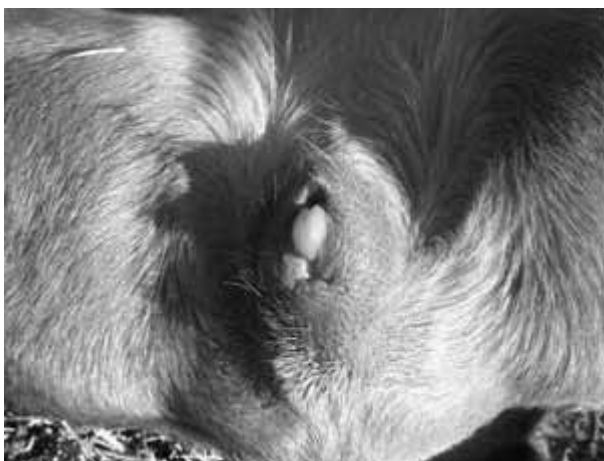<sup>#</sup> Financiado por Universidad Juan Agustín Maza, Mendoza, Argentina.

\* Acceso Este, lateral Sur 2245, (5519) Guaymallén, Mendoza, Argentina; noragorla@gmail.com

de potasio a 0,075 M, se efectuó fijación con solución de metanol:ácido acético (3:1) y el material extendido sobre portaobjetos fue coloreado con Giemsa 10%. Se analizaron y dibujaron 20 metafases al microscopio óptico con 1000X. Para la técnica de FISH se efectuó pretratamiento de los extendidos con ARNasa (100 µl/2xSSC), pepsina 0,005% en HCl y lavados en formaldehído/ 1xPBS/ Cl<sub>2</sub> Mg (150 ml). Se efectuó la desnaturalización con solución de formamida 70%/ 2xSSC/ 75°/ 3' y deshidratación en series de etanol frío. Luego de la desnaturalización de la sonda se permitió la hibridación a 37 °C con la sonda XY (Vysis). El cromosoma X emite una señal roja (región centromérica alfa satélite, Xp11.1-q11.1), mientras que el cromosoma Y emite una señal verde (ADN satélite Yq12). Se analizaron 200 núcleos en el microscopio de fluorescencia. A los 15 meses la perra presentó exudado sanguinolento en vulva y se efectuó citología vaginal, progesteronemia y ecografía nuevamente. A los 16 meses durante la ecografía de control se diagnostica una preñez múltiple de 40 días. La gestación continúa y concluye con el nacimiento de 10 cachorros mestizos sanos. A los 30 meses se realiza una ovariectomía y análisis histopatológico de ambas gónadas.

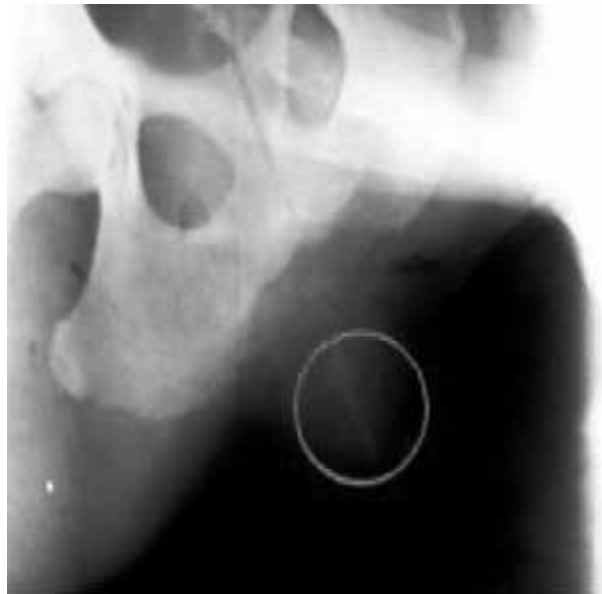## RESULTADOS Y DISCUSIÓN

En el examen clínico se observa hipoplasia vulvar y un clítoris en forma de dedo que mide 3 cm de largo y sobresale de los límites de la vulva (figura 1). La radiografía (figura 2) permite apreciar en la zona perineal una formación radio-opaca compatible con un *os clitoris*, análogo al *os penis* en los machos. Se realizó la comparación con las medidas esperadas para la raza, se observó que estaba por encima del promedio en altura, peso y desarrollo muscular. La medición de testosterona antes y después de la estimulación con hCG dio valores basales. Los órganos andrógeno-dependientes se masculinizan



**Figura 1.** Vista general de genitales externos. Clítoris hipertrofiado protruyendo de los labios vulvares.

General view of external genitalia. Hypertrophied clitoris protruding from the labia.



**Figura 2.** Radiografía, proyección ventrodorsal. En el interior del círculo se observa estructura radioopaca compatible con *os clitoris*.

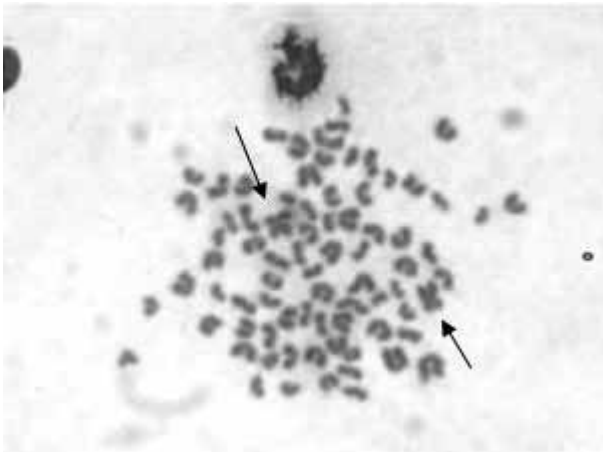
Radiography, ventrodorsal projection. Inside the circle a radiopaque structure compatible with *os clitoris* can be observed.

durante el desarrollo con agrandamiento del clítoris. La obtención de mediciones elevadas de testosterona previas o posteriores a la estimulación con hCG sugiere la presencia de tejido testicular; sin embargo, la obtención de niveles basales de testosterona no confirma la presencia o ausencia del mismo (Lyle 2007). En la ecografía abdominal se explora el área de proyección de ovarios y útero, no se advierten alteraciones; asimismo, no se observan imágenes compatibles con testículos intraabdominales, tampoco ningún otro vestigio correspondiente al aparato reproductor masculino.

En las metafases observadas con microscopía óptica (figura 3) se evidencian 76 cromosomas acrocéntricos, y dos cromosomas X, los únicos metacéntricos de la dotación diploide. Mediante la técnica de FISH (figura 4) se confirma la presencia de dos centrómeros de cromosomas X en todas las células analizadas, sin fluorescencia correspondiente al centrómero de cromosoma Y.

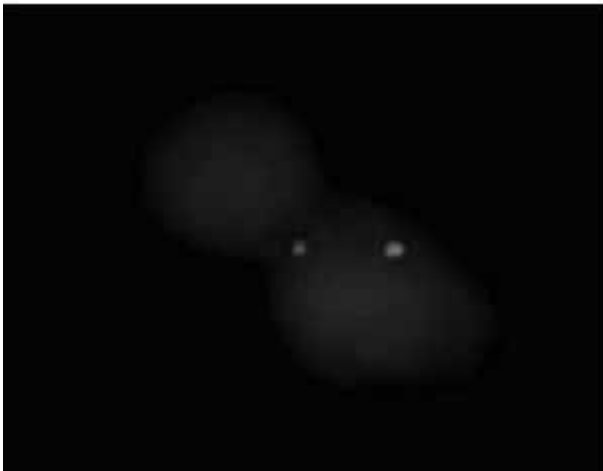
La citología vaginal y la progesteronemia seriadas realizadas durante el período en el que observó el exudado sanguinolento confirmaron la aparición del primer ciclo estral. Este hecho y la posterior gestación y parto demuestran que la perra es fértil a pesar de la ambigüedad morfológica que demuestran sus órganos reproductores externos.

En la ovariectomía se observó que las gónadas estaban situadas normalmente en caudal de los riñones y en craneal de los cuernos uterinos; la ubicación del útero en el abdomen también fue normal y no presentaba alteraciones macroscópicas (figura 5). En el estudio histopatológico, las gónadas estaban compuestas principalmente por células intersticiales y túbulos seminíferos,



**Figura 3.** Metafase.  $2n: 78, XX$ . Todos los autosomas presentan una estructura acrocéntrica y ambos cromosomas X (flechas) presentan estructura metacéntrica.

Metaphase.  $2n: 78, XX$ . All autosomic chromosomes have an acrocentric structure and both X chromosomes (arrows) present metacentric structure.

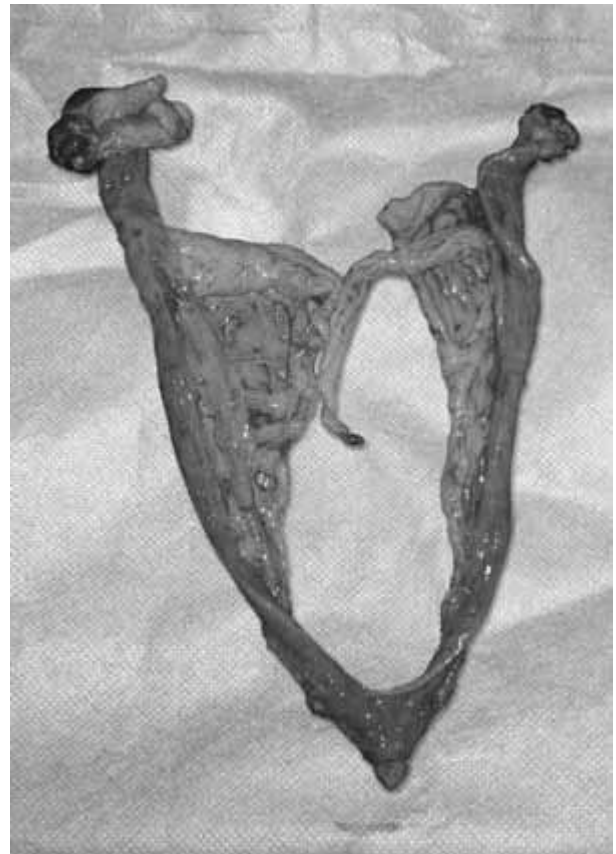

**Figura 4.** Hibridación *in situ* fluorescente en una célula interfásica. Manifestación de dos señales rojas que demuestran la presencia de ambos cromosomas X.

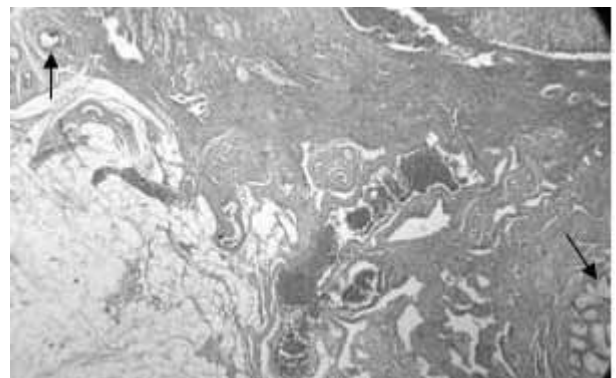*In situ* fluorescent hybridization in an interphase cell. The two red signals show the presence of both X chromosomes.

también se observaron folículos ováricos en la corteza (figura 6). Cada gónada tenía túbulos deferentes, plexo pampiniforme, fimbrias, oviductos y cuernos uterinos. Los hallazgos en la perra sugieren hermafroditismo verdadero con ovotestis bilateral.

Se aprecia un individuo en donde el sexo cromosómico es femenino y el sexo gonadal presenta tejido histológico femenino y masculino, con presencia de una anomalía en sus genitales externos. Este agrandamiento del clítoris fue descrito en varios casos de intersexo en caninos (Chaffaux y Cribiu 1991, Sommer y Meyers-Wallen 1991, Melniczek y col 1999, Kuiper y Distl 2004, Nowacka y col 2005, Kim y Kim 2006). Los derivados de los conductos müllerianos se desarrollan normalmente, formando los oviductos, el útero



**Figura 5.** Vista macroscópica de las gónadas y útero bicornual. Macroscopic view of gonads and bicornuate uterus.



**Figura 6.** Corte histopatológico de ovotestis derecho. Nótese el tejido ovárico en el borde superior izquierdo (flecha) y el tejido testicular en el borde inferior derecho (flecha). 400x.

Hystopathological section of right ovotestis. Note the ovarian tissue in the top left corner (arrow) and testicular tissue in the bottom right corner (arrow). 400x.

y la vagina craneal. La sustancia anti-mülleriana (MIS) se encontraría presente en estos casos; sin embargo, la falla en la regresión completa de los conductos müllerianos se puede deber a: deficiencia de la producción cuantitativa de MIS, que esta sustancia se produzca antes o después del tiempo crítico para inhibir el desarrollo testicular,

falla en los receptores de los tejidos blanco o que haya alguna sustancia aún no determinada que intervenga en la inhibición del desarrollo testicular (Meyers-Wallen y col 1987, Lyle 2007).

En el presente estudio el sexo cromosómico femenino se confirmó por cariotipo y FISH. Sin embargo, la ausencia de centrómero del cromosoma Y no es suficiente para descartar alguna delección génica. Además, los genes de determinación sexual en esta especie son aún un interrogante. Varios trabajos han reportado casos de hermafroditas verdaderos, Sry negativos, cuestionando la participación de este gen en el desarrollo de ovotestis en caninos (Hubler y col 1999, Nowacka y col 2005, Kobayashi y col 2007).

Algunos casos de hermafroditismo verdadero han sido reportados en perros en las siguientes razas: Basset Hound (Hubler y col 1999), Beagle (Kobayashi y col 2007), Cocker Spaniel (Selden y col 1978, 1984, Kim y Kim 2006), German Shorthaired Pointer (Sommer y Meyers-Wallen 1991), Doberman (Sobti y col 1990), Yorkshire Terrier (Sinzinger y Gutbrod 1991), Norwegian Elkhounds (Melniczek y col 1999), Pug (Stewart y col 1972), German Pinscher (Poth y col 2010), Berger Picard (Poth y col 2010) y mestizos (Chaffaux y col 1990). Sólo Selden y col en 1984 reportan un caso de hermafroditismo verdadero que se reproduce como hembra, produciendo crías anatómicamente normales, como las del presente trabajo. Según la nomenclatura propuesta recientemente por Poth y colaboradores (2010) este sería un caso de "78, XX ovotesticular Disorder Sexual Development (DSD)".

En el presente estudio y en la práctica de la clínica veterinaria la citogenética es una herramienta complementaria que aporta al diagnóstico y permite un acercamiento rápido a la constitución y morfología cromosómica del animal. La información de la anatomía externa, la histopatología genital y el sexo cromosómico permitieron el diagnóstico diferencial entre reversión del sexo, pseudohermafroditismo y hermafroditismo verdadero.

## RESUMEN

Una perra Weimaraner con ambigüedad sexual al nacimiento fue diagnosticada como hermafrodita verdadera. A los 14 meses presentaba un agrandamiento del clítoris, una protuberancia rojiza que sobresalía 3 cm de la vulva, un *os clitoridis* radioopaco análogo al *os penis* en los machos. Las metafases coloreadas con Giemsa revelaron una hembra normal con complemento cromosómico 78, XX. La hibridización *in situ* por fluorescencia confirmó la presencia de dos zonas centroméricas del X en cada célula analizada. La perra presentó un ciclo estral normal

seguido de una preñez y parición. Los hallazgos histopatológicos en la perra muestran ovotestis bilateral y confirman hermafroditismo verdadero.

## REFERENCIAS

- Chaffaux S, EP Cribiu. 1991. Clinical, histological and cytogenetic observations on nine intersex dogs. *Genet Sel Evol* 23, S81-S84.
- Chaffaux S, N Nudelmann, V Durand, EP Cribiu. 1990. Bilateral ovotestes in an intersex, mixed breed dog. *Lab Anim Sci* 40, 647-650.
- Hare WCD. 1976. Intersexuality in the dog. *Can Vet J* 17, 7-15.
- Hubler M, B Huaser, VN Meyers-Wallen, S Arnold. 1999. SRY-negative xx true hermaphrodite in a basset hound. *Theriogenology* 51, 1391-1403.
- Kim KS, O Kim. 2006. A hermaphrodite dog with bilateral ovotestes and pyometra. *J Vet Sci* 7, 87-88.
- Kobayashi K, T Fujiwara, T Adachi, M Asahina, T Inui, K Kitamura. 2007. Bilateral Ovotestis in a Female Beagle Dog. *J Toxicol Pathol* 20, 111-115.
- Kuiper H, O Distl. 2004. Intersexuality in dogs: causes and genetics. *Dtsch Tierarztl Wochenschr* 111, 251-8.
- Lyle SK. 2007. Disorders of sexual development in the dog and cat. *Theriogenology* 68, 338-343.
- Melniczek JR, D Dambach, U Prociuk, PF Jezyk, DF Patterson, U Giger. 1999. Sry-negative XX sex reversal in a family of Norwegian Elkhounds. *J Vet Intern Med* 13, 564-569.
- Meyers-Wallen VN, PK Donahoe, T Manganaro, DF Patterson. 1987. Müllerian inhibiting substance in sex-reversal dogs. *Biol Reprod* 37, 1015-1022.
- Meyers-Wallen VN. 2000. CVT Update: Inherited disorders of the reproductive tract in dogs and cats. In: Kirk RW, Bonagura JD (eds). *Current Veterinary Therapy XIII*. Saunders, Philadelphia, USA, Pp 904-909.
- Moorhead R, P Howell, W Mellman, W Batteps, D Hundgerford. 1960. Chromosomes preparations of leukocytes cultured from human peripheral blood. *Experim Cell Res* 2, 613-616.
- Nowacka J, W Nizaski, M Klimowicz, S Dzimira, M Switonski. 2005. Lack of the SOX9 gene polymorphism in sex reversal dogs (78, XX; SRY negative) *J Heredity* 96, 797-802.
- Poth T, W Breuer, B Walter, W Hecht, W Hermanns. 2010. Disorders of sex development in the dog-adoption of a new nomenclature and reclassification of reported cases. *Animal Reprod Sci* 121, 197-207.
- Selden JR, SS Wachtel, GC Koo, ME Haskins, DF Patterson. 1978. Genetic basis of XX male syndrome and XX true hermaphroditism: evidence in the dog. *Science* 201, 644-646.
- Selden JR, PS Moorhead, GC Koo, SS Wachtel, ME Haskins, DF Patterson. 1984. Inherited XX sex reversal in the Cocker spaniel dog. *Hum Genet* 67, 62-69.
- Sinzinger W, F Gutbrod. 1991. Congenital hermaphroditism in a Yorkshire Terrier. *Praktische Tierarzt Wochenschr* 72, 597-598.
- Sobti SK, S Singh, SS Rathore. 1990. Surgical removal of a clitoral os-penis from a Doberman pup. *Indian Vet J* 67, 277.
- Sommer MM, VN Meyers-Wallen. 1991. XX true hermaphroditism in a dog. *J Am Vet Med Assoc* 198, 435-438.
- Stewart RW, RW Meniges, LA Selby, JD Rhades, DB Crenshaw. 1972. Canine intersexuality in a pug breeding kennel. *Cornell Vet* 62, 464-473.