

# Metopismo: Bases Morfológicas, Implicancias Clínicas y Reporte de Caso

Metopism: Morphologic Basis Clinical Implications and Case Report

\*Ignacio Roa; \*José Ignacio Moraga & \*\*Mario Cantín

ROA, I.; MORAGA, J. I. & CANTIN, M. Metopismo: bases morfológicas, implicancias clínicas y reporte de un caso. *Int. J. Morphol.*, 29(3):992-999, 2011.

**RESUMEN:** Durante la vida fetal y la infancia, los huesos planos de la bóveda craneal están separados por membranas densas de tejido conectivo que constituyen articulaciones fibrosas conocidas como suturas; las cuales tienen como objetivo durante los primeros estadios de la vida favorecer el desarrollo encefálico. Eventualmente estas suturas con el paso de los años se cierran formando una sinostosis entre los huesos del cráneo. Una de estas es la sutura frontal, que une los 2 huesos frontales en la época embrionaria y en el recién nacido. Esta sutura puede persistir en el tiempo generando el cuadro conocido como metopismo. Alteración que muestra distintas presentaciones e incidencias según sea el grupo étnico estudiado. El propósito de este artículo es mostrar las características que presenta esta condición, frecuencias, descripciones, variedades, etc., analizando distintas bases de datos, junto a la descripción de un caso. Se plantea la importancia que posee a nivel clínico a la hora de invadir quirúrgicamente esa zona, o la confusión que se puede presentar a nivel radiográfico lo cual eventualmente puede generar alguna complicación, por lo cual es de real relevancia el conocimiento de las bases morfológicas de esta condición con el fin de realizar un correcto diagnóstico y procedimiento quirúrgico si este lo amerita.

**PALABRAS CLAVE:** Metopismo; Cráneo; Morfología; Suturas

## INTRODUCCIÓN

Durante la vida fetal e infancia los huesos planos de la bóveda craneal se encuentran separados por membranas densas de tejido conectivo que constituyen las suturas (Moore & Persaud, 2002). Este tejido permitirá que los huesos del cráneo acompañen el crecimiento del encéfalo durante la vida intrauterina, así como en los primeros años de vida. La mantención de estas durante la infancia y la niñez, es una precondición para el continuo crecimiento de los huesos de la bóveda y como factor indirecto del crecimiento normal del cráneo (Watzek *et al.*, 1982). La sutura metópica (anterior) aparece aproximadamente al término de la segundo mes de vida intrauterina entre los dos centros de osificación del hueso frontal (Fig. 1a y b) (Gray, 1988; Ajmani *et al.*, 1983), considerándose como una extensión anterior de la sutura sagital (Skrzat *et al.*, 2004), la cual comienza su fusión a nivel del nasion, y continúa hacia superior de manera progresiva, terminando en la fontanela anterior en edades más avanzadas (Weinzweig *et al.*, 2003).

Existen divergencias en la literatura sobre el período exacto del cierre. Algunos autores reportan fusiones entre

el primer y el segundo año de vida (Keith, 1948; Manzanares *et al.*, 1988), entre el quinto y sexto año (Romanes, 1972; Ajmani *et al.*), entre el sexto y octavo año (Ajmani *et al.*), y entre el sexto y el décimo año de edad (del Sol *et al.*, 1989). Se ha reportado que en algunos casos esta sutura puede persistir hasta edades adultas, teniendo un cierre que es mucho más tardío que el resto de las suturas, incluso en personas de edad muy avanzada (Nakatani *et al.*, 1998). El cuadro en el cual la sutura metópica persiste completamente se denomina metopismo (Madeira, 1995).

**Morfología.** El espacio sutural en sus primeras etapas básicamente consiste en tejido fibroso y células mesenquimáticas responsables del posterior crecimiento de estos (Manzanares *et al.*).

Las suturas en general, y entre ellas la metópica, microscópicamente se encuentran conformadas por membranas densas de tejido conectivo (Moore & Persaud), con gran cantidad de fibras colágenas (Geneser, 2007) (Fig. 2), el cual será reemplazado posteriormente por un tejido

\* Unidad de Anatomía Normal, Facultad de Ciencias de la Salud, Universidad de Talca, Chile.

\*\* Depto. Odontología Integral, Facultad de Medicina, Universidad de La Frontera, Chile.

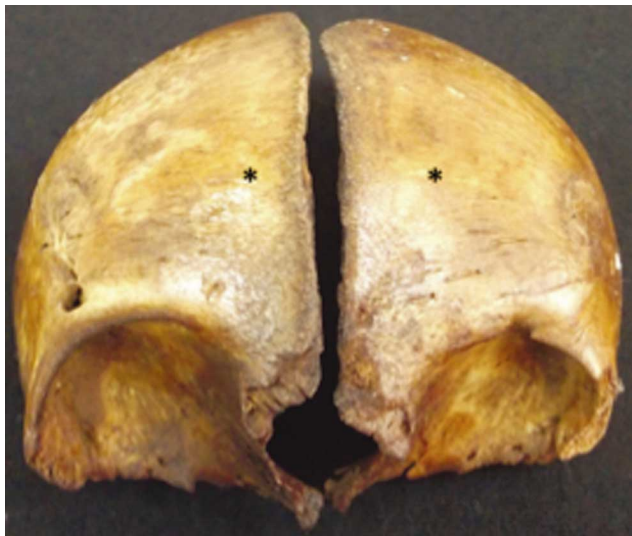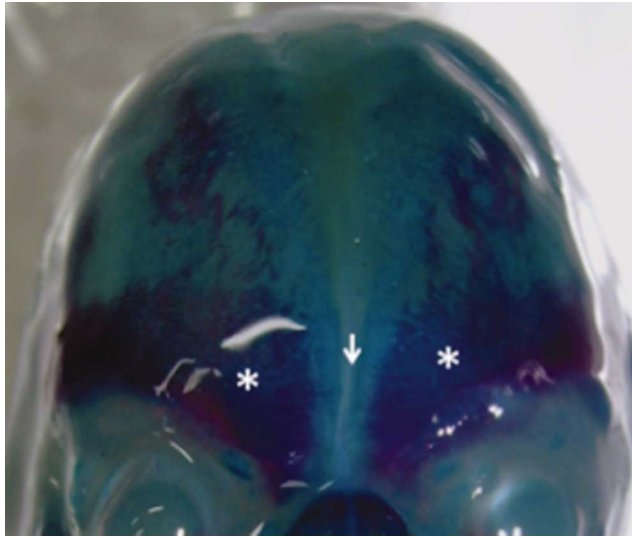


Fig. 1a. Vista frontal del cráneo de feto de 18 semanas, diafanizado mediante técnica de Hanken & Wassersug (1981), se aprecian centros de osificación del hueso frontal (asteriscos) y fontanela frontal (flecha). Fig. 1b. Vista frontal del cráneo infantil, se aprecian hueso frontal en sus dos porciones (asteriscos) previas al cierre.

condroide (Manzanares *et al.*). La sutura metópica anatómicamente se extiende desde los puntos nasion a bregma, cuando esta se presenta de forma completa (Gray) (Fig. 3).

Skrzat *et al.* (2004) estudiaron los patrones morfológicos macroscópicos de la sutura metópica. Su patrón normal generalmente conforma líneas onduladas y a veces con una forma más compleja, sobre todo en la parte superior del hueso frontal. La longitud media de la sutura es de 123,1 mm (DE = 5,307) y la dimensión fractal (DF) media es de 1,17 (DE = 0,076). La inspección visual de las características morfológicas de la sutura metópica revelan variaciones complejas en su curso entre el nasion y bregma.

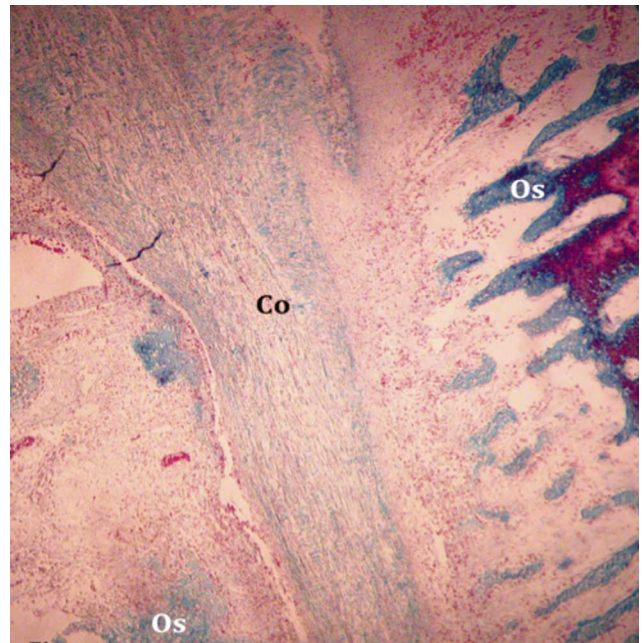


Fig. 2. Fotomicrografía de corte histológico de fontanela anterior de feto de 18 semanas, teñida con técnica Tricrómica de Masson (aumento original, X10). Se aprecia tejido conectivo fibroso denso, de distribución irregular, con gran cantidad de fibras colágenas (Co), correspondiente a la fontanela, entre dos áreas de osificación del hueso frontal (Os).

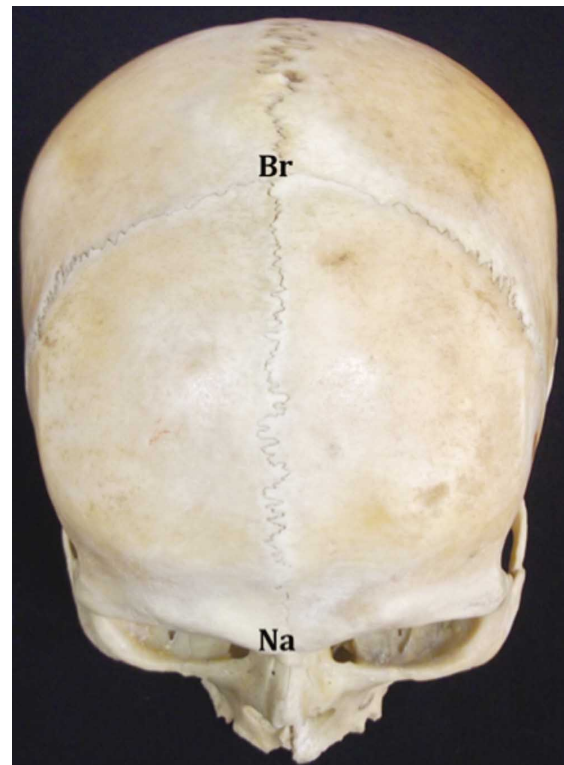


Fig. 3. Vista superoanterior de cráneo humano adulto con metopismo completo que se extiende desde Nasion (Na) hasta Bregma (Br).

La comparación de las dimensiones fractales indican un aumento de dos veces en la complejidad entre la mitad anterior de la sutura que termina en el nasion (DF = 1,10) y la segunda mitad del inicio de sutura en bregma (DF = 1,21).

**Etiología.** del Sol *et al.*, plantean como posibles causas del metopismo; el crecimiento anormal de los hueso de la bóveda craneal, sumado a patologías como hidrocefalias e interrupción de crecimiento. Por otro lado la influencia genética, en la actualidad es el factor más aceptado (Castilho *et al.*, 2006), la influencia sexual, causas mecánicas que se desarrollan en la vida embrionaria y disfunción hormonal, son otras posibles causas. Otras patologías son asociadas a posibles causas de metopismo como lo son las estenocrotafia donde existe un anormal estrechamiento de la zona temporal de la cabeza; plagiocefalia anterior (Portillo *et al.*, 2004), donde existe un cierre unilateral de las suturas coronales, presentándose clínicamente como una deformidad bifrontal, evitando la posterior sinostosis del hueso frontal y escafocefalia (Castilho *et al.*), que consiste en una proyección hacia anterior del cráneo la cual adopta la forma de una quilla de barco.

**Clasificación.** Se han descrito distintas clasificaciones según disposición y forma; pudiéndose así encontrar suturas metópicas completas e incompletas. Sutura completa, se extiende desde el nasion a bregma de manera ininterrumpida, e incompleta cuando se extiende desde el nasion a variados puntos del hueso frontal, anterior al bregma. Esta última presenta una subclasificación; lineal, cuando se presenta de manera única y poco profunda; en V, cuando se encuentra bifurcada y doble, independiente de su origen (Agarwal *et al.*, 1979; Ajmani *et al.*, 1983). Castilho *et al.* mediante esta clasificación reportaron que la forma de la sutura metópica en los cráneos del Sur de Brasil es lineal en el 69,57%, en V el 17,39%, y doble en el 13,04%.

Otras formas de suturas metópica incompleta han sido mencionados por autores como Argawal *et al.*, Ajmani *et al.* y del Sol *et al.*, clasificándolas como tipo "N", "H" y "U". Agarwal *et al.* (1979) describieron la sutura metópica en la parte inferior del hueso frontal en varias formas en el 35,27% de los casos estudiados. La incidencia en la parte superior, media superior y media inferior del hueso frontal fue de 0,8% respectivamente, de forma lineal. Además observaron en el 0,63% la forma de "Y" invertida y en radiación (H) en el 0,31% de los cráneos.

Chandrasekaran & Shastri (2010) reportaron formas de suturas variada, desde lineal (17,5%), en forma de 'U' (15%) y en forma de 'V' (7,5%). Kumar *et al.* (2011) reportan que la forma más común está representada por la lineal (41,1%), seguida de la forma en V (23,1%).

**Frecuencia.** La frecuencia de la sutura metópica en crá-

neos humanos ha sido descrita por varios autores estableciéndose diferencias según sexo, origen étnico (Bryce, 1917; Berry & Berry, 1967; del Sol *et al.*; Agarwal *et al.*; Ajmani *et al.*) o ambiente (rural o urbano) (Baaten *et al.*, 2003) con proporciones de 4:1 y 4:2, respectivamente. Según Berry & Berry la aparición de esta sutura en adultos varía de 0% a 7%, dependiendo en el origen étnico. Además respecto al sexo describen que la incidencia de esta sutura es ligeramente superior en hombres (1,84%) que en mujeres (1,62%) (Berry & Berry).

Baaten *et al.* estudiaron esta frecuencia en la población libanesa mediante radiografías antero-posteriores de 968 craneos. Del total, solo 8 casos (0,82%) presentaron suturas metópicas completas o metopismo, mientras que las incompletas alcanzaron el 0,93%. El conjunto poblacional fue de 1,75%, con edades comprendidas entre 14 y 62 años, con mayor incidencia en hombres (1,84%) que en mujeres (1,62). Estos valores son aproximados a los encontrados en la población australiana (1%) y africana (1%) (Agarwal, *et al.*).

Ajmani *et al.* realizaron un estudio en 206 cráneos de adultos de Nigeria para determinar la incidencia de la sutura metópica. Señalaron que el metopismo estuvo presente en el 3,4% de los casos. La sutura metópica incompleta se observó en el 31,57% de los cráneos. De estos últimos, en 3 casos la sutura metópica se mostro una extensión sobre la parte mediana y superior del hueso frontal, y en 62 casos solamente en la parte inferior del hueso frontal.

Del Sol *et al.* estudiaron el metopismo en 400 cráneos adultos de población brasileña, encontrando que sólo el 2,75% de los cráneos mostraban esta característica (mujeres 2,96% 4/135 y hombres 2,64% 7/265), mientras que la sutura metópica incompleta se observó en el 28,75% de los cráneos.

Castilho *et al.* también estudiaron el metopismo en la población brasileña adulta, sobre una muestra de 71 cráneos, reportando su presencia en el 7,04%. En el 80% correspondieron a mujeres y sólo 20% a hombres. La sutura metópica incompleta fue encontrada en el 32,39%, con mayor frecuencia en mujeres (60,86%) en comparación con los hombres (31,13%).

En la población india, diversos autores han estudiado la sutura metópica. Agarwal *et al.*, reportaron la incidencia de la sutura metópica examinando 1276 cráneos adultos. Observaron metopismo en el 2,66% de los casos y suturas metópicas incompletas en el 38,17% de estos. Chandrasekaran & Shastri estudiaron el metopismo en 160 cráneos adultos del Sur de la India. El metopismo se encontró en el 5% de los cráneos estudiados, mientras que la sutu-

ra metópica incompleta fue encontrada en 40%. Kumar *et al.*, determinaron la incidencia de metopismo en 100 cráneos adultos de la India (70 de hombres y 30 mujeres.) El metopismo se observó en el 7%, y la sutura metópica incompleta fue encontrada en el 39%, 66,7% en hombres y 33,3% en mujeres. Sudhakar *et al.* (2010) en un total de 253 cráneos adultos de la región central India. 3,95% presentaron metopismo, mientras que la sutura metópica incompleta se identificó en el 52,96%. Saheb *et al.* (2010) analizaron 125 cráneos adultos del Sur de la India. El metopismo estuvo presente en el 3,2% de los casos, y la sutura metópica incompleta en el 26,4%.

Erog˘lu (2008) realizó un interesante estudio de la frecuencia de metopismo en las poblaciones de Anatolia desde el periodo Neolítico hasta el primer cuarto del siglo 20; sobre 487 cráneos adultos de 12 diferentes poblaciones de la antigua Anatolia. La variación de la frecuencia de metopismo a través de períodos históricos mostraron un aumento relativo en períodos de tiempo después del Neolítico, con la excepción de la población Cevizciog˘lu Ciftlig˘i, alcanzando una amplia distribución de entre 3,3-14,9%. Esta distribución demostró que los habitantes de Anatolia tienen una heterogeneidad genética debido a la situación geográfica de Anatolia, que ha estado abierto al flujo de genes, tanto en el pasado y en la actualidad.

## REPORTE DE CASO

Un cráneo de sexo femenino de 25 años aprox., utilizado para la enseñanza de la anatomía perteneciente a la colección de la Unidad de Anatomía Normal de la Universidad de Talca, se encontró presentando metopismo.

A la evaluación del cráneo, este presentó características de dolicocefalo, la literatura indica una alta asociación clínica del metopismo con esta característica (Jit & Banga), sin embargo Castilho *et al.* indican que hay una mayor relación entre el metopismo y la condición braquicefala.

A la clasificación del metopismo, este presentaba metopismo completo, el cual se extendía desde el punto Nasion a Bregma de manera ininterrumpida y lineal correspondiente a lo encontrado con Chandrasekaran & Shastri, presentando una longitud de 127 mm. lo cual se encuentra en los rangos de longitud promedio (123 mm) encontrados por Skrzat *et al.* (Fig. 3).

Se le realizó un estudio de TC con reconstrucción 3D por medio de un tomógrafo Toshiba Asteion 4®, multicorte de cuatro canales, en el cual se aprecia la presen-

cia de ambos senos frontales, situación que difiere con lo descrito en la literatura, la cual indica la ausencia de senos frontales en casos de metopismo completo como el nuestro (Baaten, *et al.*; Das *et al.*, 2005) (Fig. 4).

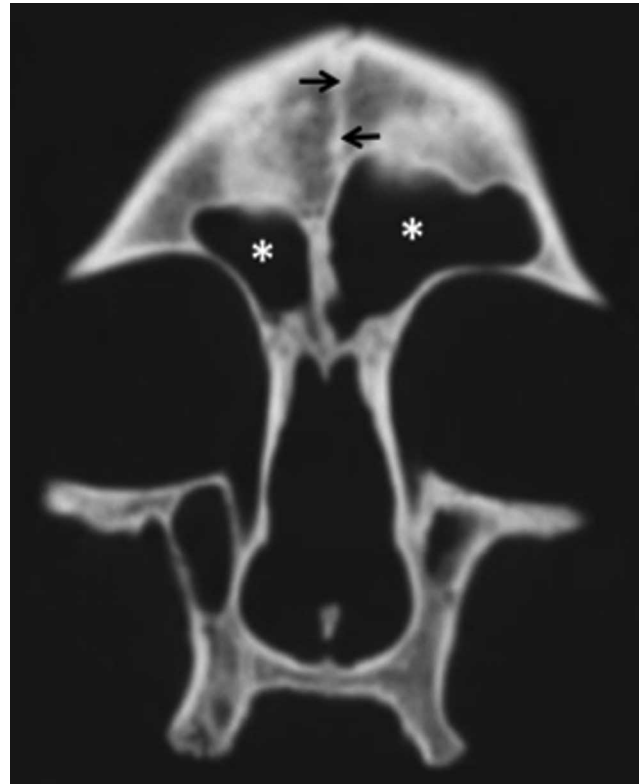

Fig. 4. TAC de cráneo, se aprecia persistencia de sutura metópica (flechas), además de los senos frontales (asteriscos).

## DISCUSIÓN

Las suturas craneales influyen en el crecimiento de todo el cráneo, y a pesar de haber sido estudiado por décadas, aún no existe consenso sobre la correlación entre el desarrollo del cráneo y el cierre de estas.

Si la sutura metópica persiste en la adultez, es conocido como "metopismo". La sutura metópica completa es aquella que se extiende desde el nasion hasta la sutura coronal o un punto 2 cm por delante de ella, mientras que la sutura metópica incompleta es aquella que podría estar presente en cualquier lugar en la parte superior, media o inferior del hueso frontal (Agarwal *et al.*, 1979; Ajmani *et al.*, 1983, Das *et al.*, 1973).

Según Scheuer *et al.* (2000), la principal cuestión que se plantea en el metopismo, se relaciona al hecho que la

sutura metópica permanece abierta en una pequeña minoría de los casos, mientras que su cierre se produce en la gran mayoría de las personas a una edad temprana.

El metopismo y la conservación de la sutura metópica puede deberse a diversas causas como el crecimiento anormal de los huesos del cráneo, la interrupción del crecimiento, la herencia, la influencia sexual, hormonal, atavismo, malformaciones craneales o hidrocefalia (Chandrasekaran & Shastri). Aunque es raro encontrar esta sutura en adultos, su presencia no se considera patológica. Sin embargo, la fusión prematura de la sutura metópica da como resultado trigonocefalia, calculándose que este tipo craneosinostosis tiene una frecuencia de 400 por cada 1.000.000 de nacimientos en seres humanos (Skrzat *et al.*, 2004; Zumpano *et al.*, 1999). El desarrollo anormal de la sutura metópica en el feto se encuentra en asociación a síndromes genéticos (Faro *et al.*, 2005). Si bien la fusión prematura de la sutura metópica, es decir, sinostosis metópica, da lugar a una deformidad visible en la región orbitaria y frontal, el metopismo no está asociada con deformidades, anomalías o trastornos (Baaten *et al.*; Eroglu).

El metopismo también ha sido de interés en los estudios de crecimiento y desarrollo. Clínicamente, se asocia a veces con braquicefalia o dolicocefalia (Jit & Banga, 1988). Sin embargo, mientras que Castilho *et al.*, encontraron que una sutura metópica incompleta fue más frecuente en individuos braquicéfalos (52,2%), también identificó que una sutura metópica completa fue mayor en mesocefálos (40%) y dolicocefálos (40%) en comparación con los braquicéfalos. Como se puede entender de estos estudios, no es posible concluir acerca de una relación consistente y significativa entre la forma del cráneo y metopismo.

El metopismo es una condición que presenta una frecuencia relativamente baja. Según estudios de Jit & Banga esta no altera el correcto crecimiento craneal en el adulto ni del correcto crecimiento del cerebro en la región anterior. Berry & Berry informaron su frecuencia a nivel mundial entre 0-7,4% en individuos de diferentes grupos étnicos, siendo más común en caucásicos (Das *et al.*). Diferentes países muestran distintas frecuencias de suturas metópica y metopismo. En la población nepalesa se reporta un 11,56% (Bilodi *et al.*, 2004). Una alta incidencia, cercana al 7% u 8% se ha reportado en las poblaciones europeas, 4 a 5% de los mongoles y 1% de la población de África (Agarwal *et al.*).

En la población brasileña existen discusiones de acuerdo a su incidencia. Mientras que del Sol *et al.*, en un estudio realizado sobre 400 cráneos reportaron una incidencia de metopismo del 2,75% (mujeres 2,96% y hombres 2,64%), Castilho *et al.*, reportaron una incidencia mayor (7,04%) que la del Sol *et al.*, y esta fueron aún mayor cuando se analiza-

ron los sexos por separado, encontrándola en el 14,28% de las mujeres, difiriendo con los datos de del Sol *et al.* (2,96%), mientras que en hombres fue 2,32%, similar a los valores de del Sol *et al.* (2,64%). Teniendo en cuenta que ambos estudios fueron hechos con cráneos de Brasil, estos datos se podrían explicar por dos factores: en primer lugar, el menor tamaño de la muestra utilizada por Castilho *et al.* (71 cráneos) en comparación con del Sol *et al.* (400 cráneos) y en segundo lugar, existe una diferencia entre las regiones geográficas de Brasil. En su estudio, del Sol *et al.*, obtuvo los cráneos de la colección de huesos de la Escuela Paulista de Medicina de la Universidad de São Paulo, sudeste de Brasil, y Castilho *et al.* estudiaron cráneos del Sur de Brasil.

En la población de la India se observa una situación similar, donde los diversos estudios de frecuencia muestran una gran heterogeneidad tanto en el número de cráneos (Argawal *et al.*; Chandrasekaran & Shastri; Kumar *et al.*; Sudhakar *et al.*; Saheb *et al.*), como en la región geográfica estudiada (Chandrasekaran & Shastri; Sudhakar *et al.*; Saheb *et al.*).

Desde hace muchos años, se ha reportado que la sutura metópica aparece aproximadamente al término del segundo mes de vida intrauterina entre los dos centros de osificación del hueso frontal (Gray) y normalmente desaparece a la edad de 6-8 años (Torgersen, 1950; Hamilton, 1966; Ajmani *et al.*, 1983). Faro *et al.* (2005), han reestudiado el desarrollo de la sutura metópica en fetos mediante ecografía tridimensional. Describieron que el desarrollo de la sutura metópica es muy temprano. Ya es visible en la 11ª semana de gestación entre los huesos frontales que comienzan su osificación características como “cejas gruesas”. Entre las semanas 11 y 20, la osificación se extiende superiormente en forma radial. Por otra parte, en la zona de avance de osificación, el hueso neoformado aparece irregular y trabeculado, creciendo desde una dirección endocraneal hacia exocraneal, llegando a la línea mediana en la zona nasal y, posteriormente extendiéndose hacia la futura fontanela anterior. Del mismo modo, el cierre de la brecha sutural entre los dos huesos frontales en la línea mediana se inicia desde la región nasal, alrededor de la semana 16 y se mueve hacia la fontanela anterior llegando alrededor de la semana 28. En la semana 32 existe un cierre aparente de la sutura metópica en la región supranasal y, posteriormente, el cierre se mueve hacia la fontanela anterior, por tanto el cierre de la sutura metópica ya se observa en el tercer trimestre. Chaoui *et al.* (2005) confirmaron estos hallazgos, reportando que a las 32 semanas se observa el cierre aparente de la sutura metópica desde la glabella, extendiéndose superiormente hacia la fontanela anterior. Este patrón de desarrollo también se ha observado en fetos con trisomía 21, donde en los casos de ausencia de huesos nasales como consecuencia de la migra-

ción y/o función defectuosa de las células de la cresta neural, no se afecta el desarrollo de los huesos frontales ni el cierre de la sutura metópica, ya que este déficit se limita al desarrollo de los huesos nasales (Faro *et al.*, 2006).

Tradicionalmente, se ha reportado que el cierre fisiológico de la sutura metópica se completa entre el primer y segundo año de vida (Keith, 1948; Manzanares *et al.*; Cohen, 1993), extendiéndose hasta el sexto y el décimo año según algunos autores (del Sol *et al.*, 1989), considerándose normal. Sin embargo, estudios realizados mediante reconstrucción 3D por TC en 159 lactantes con 27,1 meses de edad, demostraron que el 33% de los casos cierra a los 3 meses, en 60% a los 5 meses y en todos el resto de los casos a los 9 meses el cierre de la sutura metópica es completo, sin permeabilidad visible de la línea de sutural entre la glabella y la fontanela anterior (Vu *et al.*, 2001).

Se ha descrito que la morfología de la sutura metópica es compleja. Datos experimentales indican que la morfología de la sutura estaría relacionada con las fuerzas extrínsecas (Berry & Berry) y estudios experimentales de trasplante en ratas han demostrado que los factores ambientales son necesarios para el desarrollo morfológico normal (Berry & Berry; Hauser *et al.*, 1991.). Sin embargo, en la actualidad se sabe que el desarrollo craneofacial normal depende principalmente de la contribución precisa de tejido derivado de las células de la cresta neural y mesodermo paraxial, junto a una regulación controlada por genes específicos. Una aberración en cualquiera de los niveles de control podría llevar al cierre prematuro de suturas (craneosinostosis) o retraso en el cierre de sutura, conocido como metopismo (Opperman, 2000; Rice *et al.*, 2003; Sahar *et al.*, 2005).

Se ha descubierto que al menos cuatro genes diferentes están asociados con esta condición, tales como los receptores del factor de crecimiento de fibroblastos (FGFRs), factores de transcripción para MSX2 y TWIST, fibrilina-1 y Sox9. Sox9 corresponde a uno de los principales reguladores de la condrogénesis, y se ha observado una marcada presencia durante el inicio del cierre de las suturas. Experimentalmente, la disminución de Sox9 por haploinsuficiencia en los tejidos derivados de la célula de la cresta neural ha dado lugar a retraso en el cierre de sutura frontal. Estos resultados demuestran un desarrollo único del complejo sutural y el papel de Sox9 como un contribuyente imprescindible para el cierre oportuno y adecuado de la sutura entre los huesos frontales (Sahar *et al.*). Esta asociación directa con diferentes genes, sobretodo Sox9 se correlaciona directamente con la interacción que debe existir para que la matriz de tejido conectivo, con gran cantidad de fibras colágenas encontradas en los tejidos suturales prematuros, que será reemplazada adecuadamente por tejido condroide. Por otro lado Longaker (2001) indicó que algunas

citoquinas muestran una mayor expresión durante la fusión activa de sutura craneal. Los estados suturales abiertos se mantienen por medio de la resorción osteoclástica (Manzaranes *et al.*, 1998).

Si bien el metopismo y la persistencia de suturas metópicas no se clasifican como patologías, el conocimiento de su presencia y morfología tienen importancia clínica, ya que puede ser confundida con una fractura traumática vertical craneal en las imágenes radiológicas (del Sol *et al.*; Bademci *et al.*, 2007; Keats, 1996), o incluso con la sutura sagital (Ajmani *et al.*). El hallazgo importante que diferencia a la sutura metópica de una fractura es la presencia de bordes dentados y escleróticos en una sutura metópica (Das *et al.*). El diagnóstico diferencial debe ser meticulosamente previsto. Una sutura metópica persistente puede ser fácilmente diagnosticada por una radiografía antero-posterior. Aunque la radiografía simple es suficiente para diagnosticar esta variación anatómica (Bademci *et al.*)

Bademci *et al.* reportaron el caso de un paciente de 43 años traumatizado que debía ser sometido a neurocirugía. Mediante la radiología convencional se observó la falta de cierre de la sutura metópica. Aunque puede considerarse como una anomalía rara, también puede ser confundida con una fractura vertical frontal, cercana a la línea mediana, en pacientes con traumatismos. Se decidió realizar la reconstrucción 3-D computarizada mediante TC, revelando que no existía fractura, sino que sólo 2mm de diastesis de la sutura metópica. Por lo tanto, el cirujano debe percatarse de este hecho anatómico en la atención inicial del paciente y en la planificación de una craneotomía bifrontal, señalando que la reconstrucción tridimensional de la TC añade una información en comparación al estudio radiológico convencional con rayos X en la secuencia de diagnóstico de los pacientes traumatizados.

La presencia de esta condición en el cráneo también es de relevante importancia debido a posibles abordajes quirúrgicos de la zona, los cuales siempre deben considerar la posible presencia de dos huesos frontales no fusionados (Bademci *et al.*), sobre todo en casos de craneoplastías en adultos con displasia cleidocraneal, donde los pacientes expresan grandes preocupaciones relacionadas con la percepción de un aspecto estético no deseado de la frente y el cráneo a causa de una combinación de la persistencia de defectos de sutura metópica y la prominencia frontal (McGuire *et al.*, 2007). Celebiler *et al.* (2007) presentaron el caso de un paciente masculino de 3 meses de edad, que junto a una fisura bilateral completa de labio, alvéolo y paladar, mediante un TC 3-D y RM se reveló la duplicación de la sutura metópica que terminó en la fontanela anterior amplia. La presencia de dos suturas metópicas, lo que luego se confirmó durante la cirugía.

Además se ha descrito un rol importante para la paleodemografía, antropología y medicina forense (Hauser *et al.*; Kumar *et al.*; Sudhakar *et al.*) ya que este metopismo y la persistencia de suturas metópicas pueden funcionar como un buen marcador para la identificación (Sekharan, 1985). Hanihara & Ishida (2001) investigaron cinco rasgos craneales hypostoticos discretos, entre ellos el

metopismo. Reportaron que es más común encontrar suturas metópicas en las muestras de europeos, especialmente los del Reino Unido, distinguiendo las muestras en esta área de los de muchas otras poblaciones. Los cráneos del África subsahariana, junto con los australianos y del Pacífico, por el contrario, rara vez presentan una sutura metópica.

---

ROA, I.; MORAGA, J. I. & CANTIN, M. Metopism: morphologic basis clinical implications and case report. *Int. J. Morphol.*, 29(3):992-999, 2011.

**SUMMARY:** During fetal life and infancy, flat bones of the cranial vault are separated by dense connective tissue membranes, fibrous joints called sutures, which are aimed early on in life to promote brain development. Eventually these sutures close over the years to form a synostosis between the bones of the skull. One of these is the frontal suture, which joins the two frontal bones in the embryonic period and the newborn. This suture may persist over time, generating the condition known as metopism. Alteration showing different presentations and incidents depending on the ethnic group studied. The purpose of this paper is to show the features found in this condition, frequency, description, varieties, etc. This analysis was performed on different databases and the description of a case. It raises the importance that clinicians approaching the area at the time of surgery consider possible confusion at the radiographic level which can lead to subsequent complications. Therefore, real knowledge of the morphological bases of this condition is important for correct diagnosis and surgical procedure if warranted.

**KEY WORDS:** Metopism; Crania; Morphology; Sutures.

---

## REFERENCIAS BIBLIOGRÁFICAS

- Agarwal, S. K.; Malhotra, V. K. & Tewari, S. P. Incidence of the metopic suture in adult Indian crania. *Acta Anat.*, 105:469-74, 1979.
- Ajmani, M. L.; Mittal, R. K. & Jain, S. P. Incidence of the metopic suture in adult Nigerian skulls. *J. Anat.*, 137:177-83, 1983.
- Baaten, P. J.; Haddad, M.; Abi-Nader, K.; Abi-Ghosn, A.; Al-Kutoubi, A. & Jurjus, A. R. Incidence of metopism in the Lebanese population. *Clin. Anat.*, 6:148-51, 2003.
- Bademci, G.; Kendi, T. & Agalar, F. Persistent metopic suture can mimic skull fractures in the emergency setting? *Neurocirugía*, 18:238-40, 2007.
- Berry, C. A. & Berry, R. J. Epigenetic variation in the human cranium. *J. Anat.*, 101:361-79, 1967.
- Bilodi, A. K.; Agrawal, B. K.; Mane, S. & Kumar, A. A study of metopic sutures in human skulls. *Kathmandu Univ. Med. J.*, 2(2):96-9, 2004.
- Bryce, T. H. Observations on Metopism. *J. Anat.*, 51(Pt 2):153-66, 1917.
- Castilho, S. M. A.; Oda, Y. J. & Santána, G. D. M. Metopismo en cráneos del Sur de Brasil. *Int. J. Morphol.*, 24(1):61-6, 2006.
- Celebiler, O.; Sönmez, A.; Erdim, M.; Ozek, M. & Numanog˘lu, A. Atypical midline cleft with duplication of the metopic suture. *J. Craniomaxillofac. Surg.*, 35(2):81-3, 2007.
- Chandrasekaran, S. & Shastri, D. A study on Metopic Suture in Adult South Indian Skull. *International Journal of Basic Medical Science*, 1(4), 2010. Available in: <http://www.ijbms.com/anatomy/a-study-on-metopic-suture-in-adult-south-indian-skulls-dr-shanta-chandrasekaran-dr-deepti-shastri/>
- Chaoui, R.; Levailant, J. M.; Benoit, B.; Faro, C.; Wegrzyn, P. & Nicolaidis, K. H. Three-dimensional sonographic description of abnormal metopic suture in second- and third-trimester fetuses. *Ultrasound Obstet. Gynecol.*, 26(7):761-4, 2005.
- Cohen, M. M. Jr. Sutural biology and the correlates of craniosynostosis (review). *Am. J. Med. Genet.*, 47:581-616, 1993.
- Das, S.; Suri, R. & Kapur, V. Anatomical observations on os inca and associated cranial deformities. *Folia Morphol.*, 64(2):118-21, 2005.
- Das, A. C.; Ssxena, R. C. & Beg, M. A. Q. Incidence of Metopic sutures in U.P. Subjects. *J. Anatomical Soc., India*, 22(3):140-4, 1973.
- del Sol, M.; Binvignat, O.; Bolini, P. D. & Prates, J. C. Metopism in Brazilians. *Rev. Paul. Med.*, 107:105-7, 1989.

- Eroǵlu, S. The frequency of metopism in Anatolian populations dated from the Neolithic to the first quarter of the 20<sup>th</sup> century. *Clin. Anat.*, 21(6):471-8, 2008.
- Faro, C.; Benoit, B.; Wegrzyn, P.; Chaoui, R. & Nicolaides, K. H. Three-dimensional sonographic description of the fetal frontal bones and metopic suture. *Ultrasound Obstet. Gynecol.*, 26(6):618-21, 2005.
- Faro, C.; Wegrzyn, P.; Benoit, B.; Chaoui, R. & Nicolaides, K. H. Metopic suture in fetuses with trisomy 21 at 11 + 0 to 13 + 6 weeks of gestation. *Ultrasound Obstet. Gynecol.*, 27(3):286-9, 2006.
- Geneser, F. *Histología*. 3<sup>a</sup> ed. Buenos Aires, Panamericana, 2007.
- Gray, H. *Anatomia de Gray*. 29<sup>a</sup> ed. São Paulo, Guanabara, 1988.
- Hanihara, T. & Ishida, H. Frequency variations of discrete cranial traits in major human populations. II. Hypostotic variations. *J. Anat.*, 198(Pt 6):707-25, 2001.
- Hauser, G.; Mnazi, G.; Vienna, A. & De Stefano, G. F. Size and shape of human cranial sutures – a new scoring method. *Am. J. Anat.*, 190:231-44, 1991.
- Jit, I. & Banga, N. Metopism in north-west population of India. *J. Anatomical Society of India*, 37:45-60, 1988.
- Kumar, A. G.; Ravidra, S.; Honnungar, A. K. T. S. & Vinay, R. H. Incidence of metopism in skulls of adult people from Belgaum, Karnataka. *Medico-Legal Update*, 11(1), 2011. Disponible en: <http://www.indianjournals.com/ijor.aspx?target=ijor:mlu&volume=11&issue=1&article=023>
- Longaker, M. T. Role of TGF-beta signaling in the regulation of programmed cranial suture fusion. *J. Craniofac. Surg.*, 12:389-90, 2001.
- Madeira, M. C. *Anatomia da face*. São Paulo, Sarvier, 1995.
- Manzanares, M. C.; Goret-nicaise, M. & Dhen, A. Metopic sutural closure in the human skull. *J. Anat.*, 161:203-15, 1988.
- Moore, K. & Persaud, T. V. N. *Embriología Clínica*. 6<sup>a</sup> ed. McGraw-Hill Interamericana, 2002.
- McGuire, T. P.; Gomes, P. P.; Lam, D. K. & Sándor, G. K. Cranioplasty for midline metopic suture defects in adults with cleidocranial dysplasia. *Oral Surg. Oral Med. Oral Pathol. Oral Radiol. Endod.*, 103(2):175-9, 2007.
- Nakatani, T.; Tanaka, S. & Mizukami, S. A metopic suture observed in a 91-year-old Japanese male. *Kaibogaku Zasshi*, 73:265-7, 1998.
- Opperman, L. A. Cranial sutures as intramembranous bone growth sites. *Dev. Dyn.*, 219:472-85, 2000.
- Portillo, S.; Konsol, O. & Pico, P. Deformidad craneana su importancia en la pediatría general. *Arch. Argent. Pediatr.*, 102(3):190-202, 2004.
- Rice, D. P.; Rice, R. & Thesleff, I. Molecular mechanisms in calvarial bone and suture development, and their relation to craniosynostosis. *Eur. J. Orthod.*, 25:139-48, 2003.
- Sahar, D. E.; Longaker, M. T. & Quarto, N. Sox9 neural crest determinant gene controls patterning and closure of the posterior frontal cranial suture. *Dev. Biol.*, 280(2):344-61, 2005.
- Scheuer, L.; Black, S. & Christie, A. *Developmental Juvenile Osteology*. London: Academic Press, 2000. p.599.
- Sekharan, P. C. Identification of skull from its suture pattern. *Forensic Sci. Int.*, 27:205-14, 1985.
- Sudhakar, M. A.; Kishore, S. D.; Razvi, D. R. & Naik, C. Study of metopism in skulls of central India. *IJFMT*, 4(1):74-8, 2010.
- Vu, H. L.; Panchal, J.; Parker, E. E.; Levine, N. S. & Francel, P. The timing of physiologic closure of the metopic suture: a review of 159 patients using reconstructed 3D CT scans of the craniofacial region. *J. Craniofac. Surg.*, 12:527-32, 2001.
- Watzek, G.; Grundschober, F.; Plenk, H. & Eschberger, J. Experimental investigations into the clinical significance of bone growth at viscerocranial sutures. *J. Maxillofacial Surgery*, 10:61-76, 1982.
- Weinzeig, J.; Kirschner, R. E.; Farley, A.; Reiss, P.; Hunter, J.; Whitaker, L. A. & Bartlett, S. P. Metopic synostosis: Defining the temporal sequence of normal suture fusion and differentiating it from synostosis on the basis of computed tomography images. *Plast. Reconstr. Surg.*, 112:1211-8, 2003.
- Zumpano, P. M.; Carson, B. S.; Marsh, J. L.; Vanderkolk, C. A. & Richtsmeier, J. T. Three-dimensional morphological analysis of isolated metopic synostosis. *Anat. Rec.*, 256:177-188, 1999.

Dirección para correspondencia:  
Dr. Ignacio Roa Henríquez  
Universidad de Talca  
Avenida Lircay s/n  
Unidad de Anatomía Normal oficina 104  
Talca - CHILE

E-mail: iroa@utalca.cl

Recibido : 18-05-2011

Aceptado: 20-06-2011