

Apéndices Testicular y Epididimario en Individuos Brasileños

Testicular and Epididymal Appendices in Brazilian Individuals

Sousa-Rodrigues, C. F.*; da Silva, I. R. A.**; Alves, M. V.**; Barbosa, F. T.*;
del Sol, M.*****; Olave, E.****; Ferreira-Rodrigues, A. K. B.***** & Ribeiro, E. A. N.*

Sousa-Rodrigues, C. F.; da Silva, I. R. A.; Alves, M. V.; Barbosa, F. T.; del Sol, M.; Olave, E.; Ferreira-Rodrigues, A. K. B. & Ribeiro, E. A. N. Apéndices testicular y epididimario en individuos brasileños. *Int. J. Morphol.*, 32(3):829-832, 2014.

RESUMEN: Los apéndices testiculares y epididimarios son remanentes embriológicos del conducto paramesonéfrico y del conducto mesonéfrico, respectivamente. Estos apéndices pueden sufrir torsión causando un cuadro conocido como escroto agudo. El presente trabajo tuvo como objetivo determinar las variaciones de los apéndices testicular y epididimario, registrando su forma y tamaño. Se utilizaron 30 cadáveres de individuos adultos, Brasileños, con edades comprendidas entre 18 y 70 años, fijados en formaldehído 40%, facilitados por el Laboratorio de Anatomía Descriptiva y Topográfica de la Universidad Federal de Alagoas (UFAL), Maceió, Brasil. A través de disección se identificó la presencia de los respectivos apéndices, los que fueron medidos con un caliper manual (MetricaR), registrando su longitud y anchura. Los apéndices testiculares fueron observados en 41 testículos (68,3%) y los apéndices epididimarios en 15 casos (25%). El promedio de la longitud fue de 4,9 mm (DE=1,7) para el apéndice testicular y de 5,2 mm (DE=2,4) para el epididimario. Con respecto a la anchura de los apéndices, el promedio registrado fue de 3,2 mm (DE=1,7) para el testicular y de 2,6 mm (DE=0,9) para el epididimario. Los datos obtenidos puede ser utilizados como soporte morfológico a la clínica urológica y cirugía testicular.

PALABRAS CLAVE: Anatomía; Testículo; Epidídimo; Apéndices; Torsión testicular.

INTRODUCCIÓN

Los apéndices testiculares y epididimarios son remanentes embriológicos de los conductos paramesonéfrico y mesonéfrico, respectivamente. Estos apéndices pueden sufrir torsión causando un cuadro conocido como escroto agudo.

El conducto paramesonéfrico se origina como una invaginación longitudinal del epitelio celómico en la cara anterolateral del pliegue urogenital, situándose lateralmente al conducto mesonéfrico, para luego, en sentido caudal, cruzarlo ventralmente y terminar medialmente a este último. Este conducto se pone en contacto con el del lado opuesto y se fusiona para dar lugar a la formación de las tubas uterinas y útero en el caso de un feto femenino. Sin embargo, en el feto masculino los sustentocitos secretan una sustancia inhibidora que produce la involución de este conducto, el cual degenera en su mayor parte, excepto en una pequeña porción de su extremidad craneal, que persiste en el

adulto con el nombre de apéndice testicular, estructura de 2 a 8 mm de longitud, de color rosado y hueco, localizado en la parte anterosuperior del testículo.

En relación al conducto mesonéfrico, éste persiste excepto en su porción más craneal y forma el apéndice epididimario, de unos 2 mm de longitud y localizado en la cabeza del epidídimo. El resto del conducto mesonéfrico forma el conducto genital principal, alargándose de forma considerable por debajo de la desembocadura de los conductos eferentes, enrollándose sobre sí mismo, dando lugar a la formación del epidídimo, a continuación del cual se forma el conducto deferente y finalmente el conducto eyaculador (Espinoza Granda & Salazar, 2004).

Los apéndices testicular y epididimario pueden sufrir torsiones y manifestarse clínicamente como escroto agudo. Estas torsiones son más raras después de los 18 años,

* Universidade Federal de Alagoas, Maceió, Brasil.

** Graduação, Universidade Federal de Alagoas, Maceió, Brasil.

*** Universidad de La Frontera, Temuco, Chile.

**** Centro de Investigación en Ciencias Biomédicas, Universidad Autónoma de Chile, Temuco, Chile.

***** Programa de Doctorado, Universidade Federal de Alagoas, Maceió, Brasil.

siendo más comunes antes de la pubertad. El cuadro clínico es menos intenso y se caracteriza por dolor y edema de la bolsa testicular, confundiendo con el diagnóstico de torsión del testículo. A la palpación se puede sentir un nódulo en la extremidad superior que corresponde al apéndice torcido, siendo necesario en la mayor parte de los casos, una intervención quirúrgica para revertir el problema (Mosconi *et al.*, 2008).

El presente trabajo tuvo como objetivo determinar las variaciones de los apéndices testicular y epididimario, registrando su presencia, localización y tamaño.

MATERIAL Y MÉTODO

Se utilizaron 30 cadáveres de individuos adultos, Brasileños, con edades comprendidas entre 18 y 70 años, fijados en formaldehído 40%, facilitados por el Laboratorio de Anatomía Descriptiva y Topográfica de la Universidad Federal de Alagoas (UFAL), Maceió, Brasil.

Las bolsas testiculares fueron disecadas por planos a través de una incisión longitudinal hasta llegar al testículo y epidídimo, identificando los respectivos apéndices. Estos fueron medidos con un caliper manual (MetricaR), registrando su longitud y ancho. Se obtuvo fotografías de las muestras más representativas.

RESULTADOS

Los apéndices testiculares fueron observados en 41 testículos (68,3%), 20 (33,3%) en el lado derecho y 21 (35%) en el izquierdo. En 40 testículos se observó un apéndice visible y solo en una muestra hubo 2 apéndices visibles. Su localización estuvo en el polo superior del testículo (Fig. 1).

Los apéndices epididimarios fueron observados en 15 casos (25%), de los cuales 11 (18,3%) estaban en el lado derecho y 4 (6,7%) en el izquierdo. En 14 epidídimos hubo solo un apéndice visible y en el caso restante hubo dos. Su posición fue observada en la cabeza de este órgano (Fig. 1).

Con relación a los apéndices encontrados, el de mayor longitud en el testículo tuvo 10 mm y en el epidídimo 8,0 mm; la menor longitud registrada fue de 1,0 mm en ambos apéndices; el promedio de la longitud fue de $4,9 \pm 1,7$ mm para el apéndice testicular y de $5,2 \pm 2,4$ mm para el epididimario. En el lado derecho se registró un promedio de $5,4 \pm 2,5$ mm para el apéndice testicular y de $4,9 \pm 2,5$ mm

para el epididimario y en el lado izquierdo, de $4,5 \pm 1,7$ mm y $6,2 \pm 2,1$ mm, respectivamente.

Con respecto al ancho de los apéndices, el promedio registrado fue de $3,2 \pm 1,7$ mm para el testicular y de $2,6 \pm 0,9$ mm para el epididimario. En el lado derecho, el promedio fue de $3,5 \pm 1,6$ mm para el testicular y de $2,3 \pm 0,6$ mm para el epididimario; en el izquierdo fue de $2,9 \pm 1,7$ mm y $3,2 \pm 1,5$ mm, respectivamente.

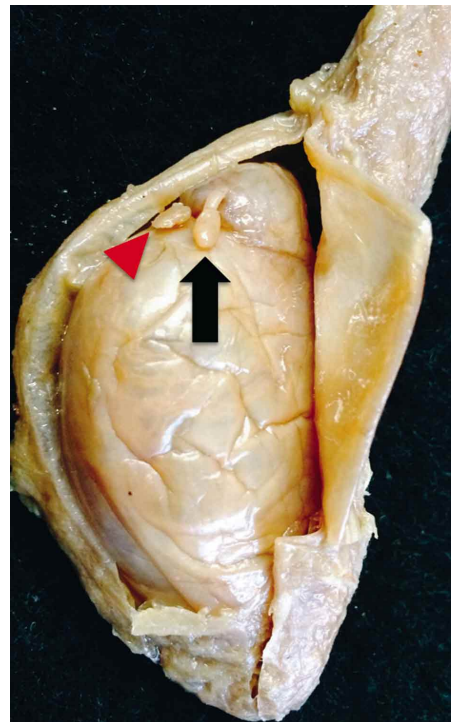


Fig. 1. Apéndice en la cabeza del epidídimo (flecha); apéndices en el polo superior del testículo (Punta de flecha).

DISCUSIÓN

Según López Cruz *et al.* (2008) las hidátides o apéndices testiculares y epididimarios fueron descritas por primera vez por Morgagni entre 1703 y 1705, pero tal descripción fue publicada el año 1761.

Diversos autores han descrito que el apéndice testicular es un remanente embriológico del conducto paramesonéfrico o de Müller, mientras que el epididimario es remanente del conducto mesonéfrico o de Wolf (DiDio, 2002; Espinoza Granda & Salazar; Bembibre Vázquez & Suárez Pascual, 2005; López Cruz *et al.*; Fregonesi & Reis, 2010; Tostes *et al.*, 2013, entre otros).

Se ha postulado que los apéndices testiculares son estructuras biológicamente activas, capaces de responder a estímulos estrogénicos con hiperplasia de sus células e inclusive con su degeneración tumoral (Blesa *et al.*, 2003). Estos apéndices también pueden sufrir crisis de torsión aguda (DiDio; Bembibre Vázquez & Suárez Pascual), afección que se conoce como torsión testicular.

Para Tostes *et al.*, los apéndices del testículo y epidídimo fueron considerados anomalías congénitas y se encuentran presentes en más del 90% de los hombres y que varían en tamaño de 1 a 10 mm de diámetro y son generalmente pediculados, lo que predispone a torsión. Los resultados obtenidos para máximos y mínimos en nuestro estudio son concordantes con los indicados por estos últimos autores, cuyos promedios fueron un poco más bajos en el apéndice testicular respecto al apéndice epididimario (4,9 mm vs. 5,2 mm). Según Sahní *et al.* (1996) las informaciones sobre las frecuencias de esos apéndices y su estructura eran escasas, tal vez por ser estructuras pequeñas y vestigiales, lo que derivó en una poca atención hacia ellos. Estos autores realizaron un estudio en 425 adultos y encontraron el apéndice testicular en 76% y en neonatos (10) y niños (50) en 83,3%; por otra parte, la presencia del apéndice epididimario fue observada en 21,9% en adultos y en 20% en neonatos y niños. Como se puede notar en el presente estudio nuestros resultados confirman estos últimos datos, donde el apéndice testicular se observó en 68,3% de los casos y el epididimario en 25%. Múltiples apéndices tanto en el testículo como en el epidídimo son raros,

El interés se ha modificado en los últimos tiempos, pues los cirujanos pediátricos y urólogos han visto

la importancia de ellos en los casos de torsión (Ambrose & Skandalakis, 1957; Jones, 1962; Skoglund *et al.*, 1970; Altaffer & Steele, 1980; Krukowski & Auld, 1983).

Para Fischman *et al.* (1987) y Fregonesi & Reis, la torsión del apéndice ocurre con más frecuencia en personas pre-púberes, siendo rara después de los 18 años y puede resultar de la estimulación hormonal que aumenta la masa de esas estructuras pediculadas y se tornan más susceptibles a la torsión. Señalan también que al inicio del síndrome, el apéndice puede ser palpado y también durante la inflamación local, pero el epidídimo, el testículo y los tejidos superficiales se tornan edematosos y el diagnóstico se hace más difícil. El ultrasonido precoz puede diagnosticarlo visualizando un discreto apéndice, pero más tarde, el estudio puede mostrar apenas un aumento en el flujo sanguíneo al testículo y al epidídimo adyacente y posiblemente hidrocele reactivo, resultando en un error en el diagnóstico de epididimitis aguda o de orquiepididimitis.

Por su parte, Denes *et al.* (2006) señalaron que la torsión de los apéndices testiculares es causa frecuente de escroto agudo y que el cuadro clínico se asemeja a la torsión del funículo espermático, sin embargo, cursa con dolor y alteraciones locales de menor intensidad. La palpación y transiluminación podrán identificar el apéndice testicular o epididimario aumentado y de color oscuro.

El presente estudio muestra en individuos adultos, la mayor presencia del apéndice testicular respecto al epididimario y el que el tamaño promedio es un poco mayor en éste último.

SOUSA-RODRIGUES, C. F.; DA SILVA, I. R. A.; ALVES, M. V.; BARBOSA, F. T.; DEL SOL, M.; OLAVE, E.; FERREIRA-RODRIGUES, A. K. B. & RIBEIRO, E. A. N. Testicular and epididymal appendices in Brazilian individuals. *Int. J. Morphol.*, 32(3):829-832, 2014.

SUMMARY: Testicular and epididymal appendages are embryologic remnants of the mesonephric duct and paramesonephric, respectively. These appendices are subject to a torsion causing condition known as acute scrotal syndrome. This study aimed to determine the variations of testicular and epididymal appendices, registering its presence and size. We studied 30 cadavers of adult individuals, Brazilians, aged 18 and 70, fixed in formaldehyde 40%, provided by the Laboratory of Descriptive and Topographic Anatomy of the Federal University of Alagoas (UFAL), Maceió, Brazil. By dissecting these, the presence of the respective appendixes were identified, which were measured with a manual caliper (Metrica), recording its length and width. The testicular appendices were observed in 41 testes (68.3%) and epididymal appendices in 15 cases (25%). The average length was 4.9 mm (SD=1.7) for the appendix testis and epididymis to 5.2 mm (SD=2.4). With respect to the width of the appendices, the average recorded were 3.2 mm (SD=1.7) and 2.6 mm (SD=0.9) for testicular and epididymal, respectively. The data obtained can be used as morphological support in urological clinical and testicular surgery.

KEY WORDS: Anatomy; Testicle; Epididymis; Appendices; Testicular torsion.

REFERENCIAS BIBLIOGRÁFICAS

- Altaffer, L. F. 3rd. & Steele, S. M. Jr. Torsion of testicular appendages in men. *J. Urol.*, 124(1):56-7, 1980.
- Ambrose, S. S. & Skandalakis, J. E. Torsion of the appendix epididymis and testis: report of six episodes. *J. Urol.*, 77(1):51-8, 1957.
- Bembibre Vázquez, L. & Suárez Pascual, G. Patología escrotal aguda. *Cad. Aten. Prim.*, 12(4):219-23, 2005.
- Blesa, E.; Moreno, C.; Blesa, A.; Rodriguez, L.; Núñez, R. & Cabrera, R. Testicular and epididymal appendages. Contribution about it's embryology and pathogenesis. *Cir. Pediatr.*, 16(2):73-6, 2003.
- Denes, F. T.; Souza, N. C. L. B.; Souza, A. S.; Sociedade Brasileira de Urologia & Colégio Brasileiro de Radiologia. Escroto agudo: diagnóstico e tratamento. São Paulo, Projeto Diretrizes, Associação Médica Brasileira e Conselho Federal de Medicina, 2006. Disponible en: http://www.projetodiretrizes.org.br/6_volume/19-EscrotoAgDiagTra.pdf
- Di Dio, L. J. A. *Tratado de anatomia sistêmica aplicada: princípios básicos e sistêmicos*. 2ª ed. São Paulo, Atheneu, 2002.
- Espinoza Granda, E. & Salazar, M. I. Apéndice testicular y apéndice epididimario. *Rev. Fac. Med. Hum. Univ. Ricardo Palma*, 4(1):10-1, 2004.
- Fischman, A. J.; Palmer, E. L. & Scott, J. A. Radionuclide imaging of sequential torsions of the appendix testis. *J. Nucl. Med.*, 28(1):119-21, 1987.
- Fregonesi, A. & Reis, L. O. Urgências Urológicas: Escroto Agudo e Priapismo. En: Nardoza Júnior, A.; Zerati Filho, M. & Borges do Reis, R. (Eds.). São Paulo, Sociedade Brasileira de Urologia, 2010. pp. 309-18. Disponible en: <http://www.sbu-sp.org.br/admin/upload/0s1688-completo-urologiafundamental-09-09-10.pdf>
- Jones, P. Torsion of the testis and its appendages during childhood. *Arch. Dis. Child.*, 37:214-26, 1962.
- Krukowski, Z. H. & Auld, C.D. Torsion of the appendix epididymis in a maldescended testis. *Br. J. Urol.*, 55(2):244-5, 1983.
- López Cruz, G.; Gallegos Velasco, B.; Jiménez López, S.; Pérez Campos, E. & Hernández Cruz, P. Anomalías del epidídimo y apéndices testiculares, asociadas a criptorquidia como elementos clínicos de disgenesia testicular. *Bol. Clin. Hosp. Infant. Edo. Son.*, 25(2):52-6, 2008.
- Mosconi, A.; Claro, J. F. de A.; Andrade, E.; Vincentini, F. & Paranhos, M. L. da S. Escroto agudo. *Rev. Med. (São Paulo)*, 87(3):178-83, 2008.
- Sahni, D.; Jit, I.; Joshi, K. & Sanjeev. Incidence and structure of the appendices of the testis and epididymis. *J. Anat.*, 189(Pt. 2):341-8, 1996.
- Skoglund, R. W.; McRoberts, J. W. & Ragde, H. Torsion of testicular appendages: presentation of 43 new cases and a collective review. *J. Urol.*, 104(4):598-600, 1970.
- Tostes, G. D.; Costa, S. F.; Carvalho, J. P.; Costa, W.S.; Sampaio, F. J. & Favorito, L. A. Structural analysis of testicular appendices in patients with cryptorchidism. *Int. Braz. J. Urol.*, 39(2):240-7, 2013.

Dirección para Correspondencia:
Prof. Dr. Célio Fernando de Sousa Rodrigues
Av. Álvaro Otacílio, 6742
Edf. Saint Thomaz, apt 201
Jatiúca, 57036-850
Maceió, AL
BRASIL

Email: celiofernando@yahoo.com.br

Recibido : 16-04-2014
Aceptado: 22-06-2014