

# Prevalencia y Morfología del Segundo Conducto en la Raíz Mesiovestibular de Primeros Molares Superiores en Base a Cuatro Técnicas *ex vivo*

Prevalence and Morphology of Second Mesio Buccal Canal in Maxillary First Molars Based on Four *ex vivo* Techniques

Alicia Caro M.<sup>1</sup>; Ramon Naranjo<sup>2</sup> & Juan Carlos Caro<sup>3</sup>

CARO, A.; NARANJO, R. & CARO, J. C. Prevalencia y morfología del segundo conducto en la raíz mesiovestibular de primeros molares superiores en base a cuatro técnicas *ex vivo*. *Int J. Odontostomat.*, 14(3):387-392, 2020.

**RESUMEN:** Los objetivos principales del tratamiento de endodoncia no quirúrgico son la prevención y/o tratamiento de periodontitis apical junto con la resolución de signos y síntomas de las lesiones pulpares irreversibles. Debido a la compleja morfología del sistema de conductos radicular, la persistencia de un conducto no tratado puede mantener la contaminación y sintomatología pulpar y periapical. La prevalencia para MV2 reportado a nivel mundial para el primer molar superior varía ampliamente según las técnicas *in vivo* o *ex vivo* empleadas en cada estudio, es por esto que el presente trabajo tiene por objetivo evaluar la prevalencia de MV2 en primeros molares superiores en base a cuatro técnicas diagnósticas aplicadas *ex vivo*. Se realizó un estudio transversal observacional en 101 primeros molares superiores extraídos bajo consentimiento informado para determinar la prevalencia del conducto MV2 y su morfología en base a las técnicas de radiografía ortoradial, tomografía Cone Beam, apertura coronaria con microscopio quirúrgico (16x) y cortes radiculares axiales de aplicación *ex vivo*. La prevalencia encontrada para MV2 por cada técnica fue de 81,1 % para cortes radiculares y tomografía Cone Beam, 59,4 % para la apertura coronal con microscopio (16x) y 32,6 % con radiografía ortoradial. En el 3,96 % de la muestra se encontró un tercer conducto mesiovestibular en base a la técnica de corte radicular. La morfología interna del sistema de conductos radiculares fue de 36 % clase II, 19 % clase I y 16 % clase IV de Vertucci. Los resultados del presente estudio están en concordancia con lo reportado en la literatura y confirman la mayor prevalencia reportada en estudios *ex vivo* para esta situación. La presencia de MV2 en el primer molar superior es una condición frecuente que el endodoncista debe considerar, empleando técnicas imagenológicas y tecnologías de magnificación para asegurar el éxito terapéutico en estos dientes.

**PALABRAS CLAVE:** prevalencia, morfología, molar, endodoncia.

## INTRODUCCIÓN

Los objetivos principales del tratamiento de endodoncia no quirúrgico son la prevención y/o eliminación de periodontitis apical junto con la resolución de signos y síntomas causados por lesiones pulpares irreversibles (Chugal *et al.*, 2017; Olcay *et al.*, 2018). El fracaso del tratamiento endodóntico es multifactorial y puede atribuirse a causas endodónticas debido a una ineficiente instrumentación químico-mecánica que elimine el tejido pulpar necrótico y desinfecte el sistema de conductos radiculares (SCR) (Olcay *et al.*). Debido a la compleja morfología del SCR, la persistencia de un conducto radicular no tratado puede mantener la contaminación y sintomatología (Vertucci, 1984,

2005; Alrahabi, 2017). Karabucak *et al.* (2016) evaluaron retrospectivamente en base a Tomografía Computada Cone Beam (TCCB) el efecto de conductos no tratados sobre el resultado del tratamiento de endodoncia no quirúrgico, encontrando que de 1.137 dientes tratados, 262 (23.04 %) dientes presentaban canales no tratados de los cuales el segundo conducto mesiovestibular (MV2) de los primeros molares superiores fue el conducto no tratado más frecuente (65 %). De acuerdo a estos autores, los dientes con conductos no tratados presentaron 4,38 veces más probabilidades de desarrollar lesión apical por lo cual es importante conocer la anatomía interna del SCR para el éxito terapéutico.

<sup>1</sup> Jefe de cátedra Endodoncia, Facultad de Odontología, Universidad de Valparaíso, Chile.

<sup>2</sup> Especialista en Imagenología oral y maxilofacial, Facultad de Odontología, Universidad de Valparaíso, Chile.

<sup>3</sup> Magister<sup>o</sup> en Ciencias Médicas, Profesor Invitado Catedra de Endodoncia, Facultad de Odontología, Universidad de Valparaíso, Chile.

Es reconocida la presencia de un segundo conducto mesiovestibular de morfología variable en los primeros molares superiores (Vertucci, 1984, 2005) por lo cual es indispensable conocer en detalle la anatomía radicular interna de este diente para asegurar el éxito del tratamiento endodóntico. Martins *et al.* (2018) evaluaron la prevalencia *ex vivo* de MV2 en 5.250 primeros molares superiores en 21 países de los 5 continentes mediante TCCB encontrando una amplia variabilidad, desde 48 % en Venezuela a 97,6 % en Bélgica, con una prevalencia promedio de 73,8 %. En Chile, Betancourt *et al.* (2016) y Abarca *et al.* (2015) han reportado la prevalencia de MV2 en primeros molares superiores en muestras poblacionales de la zona sur en base a estudios *ex vivo* por TCCB en un 69,8 % (384/550) y en 73,4 % (589/802), respectivamente. Sobre la anatomía interna del SCR de la raíz mesiovestibular de los primeros molares superiores, las configuraciones más frecuentes son las tipo IV, tipo I y tipo II de Vertucci (Vertucci, 1984; Guo *et al.*, 2014; Martins *et al.*, 2019).

La TCCB es una técnica diagnóstica validada para estudiar la morfología del sistema de conductos radiculares en endodoncia por ser una técnica poco invasiva que entrega una imagen en tres dimensiones de alta resolución que se puede analizar en múltiples planos del espacio sin la sobreposición de estructuras anatómicas (Michetti *et al.*, 2010; Martins *et al.*, 2018, 2019). Sin embargo, el porcentaje de prevalencia para MV2 reportado en la literatura varía ampliamente según las técnicas *ex vivo* o *ex vivo* empleadas en cada estudio (Cleghorn *et al.*, 2006; Bauman *et al.*, 2011; Betancourt *et al.*). Estudios que emplean técnicas *ex vivo* demuestran una menor prevalencia de MV2 que estudios realizados con técnicas *ex vivo* (Sert & Bayirli, 2004; Cleghorn *et al.*; Bauman *et al.* 2011, Abarca *et al.*; Hiebert *et al.*, 2017).

Es por esto que el presente estudio tiene por objetivo evaluar la prevalencia y morfología de MV2 en primeros molares superiores de una muestra obtenida en la comuna de Valparaíso (zona centro) en base a cuatro técnicas diagnósticas aplicadas *ex vivo*.

## MATERIAL Y MÉTODO

Se realizó un estudio observacional transversal para determinar la prevalencia y morfología del segundo conducto en la raíz mesiovestibular (MV2) de primeros molares superiores extraídos bajo consentimiento informado desde clínicas privadas de la comuna de Valparaíso, Chile. Se incluyeron primeros molares superiores permanentes maduros con raíces fusionadas o separadas provenientes de hombres y mujeres extraídos por caries, enfermedad periodontal o indicación protésica. Se excluyeron los dientes que presentaban tratamiento de endodoncia, postes intraconducto, rehabilitados con prótesis fija y/o evidencia de cirugía periapical. No se registraron datos personales como sexo, edad o grupo étnico de los donantes. Se recopilaron 106 primeros molares en frascos plásticos con hipoclorito de sodio 5,25 % para eliminar tejido orgánico, se trasladaron a la Facultad de Odontología de la Universidad de Valparaíso donde se lavaron y mantuvieron en solución salina a 4 °C hasta el momento de experimentación. 101 molares cumplieron los criterios de inclusión.

A los molares incluidos se les retiraron las restauraciones metálicas, se les aplicó una capa delgada de cera rosada en su superficie radicular externa y se montaron en troqueles (3 dientes por troquel) de yeso piedra con aserrín (1:1) para simular la radiolucidez del trabeculado óseo. Se enumeraron los dientes del 1 al 101 por la cara vestibular del troquel .

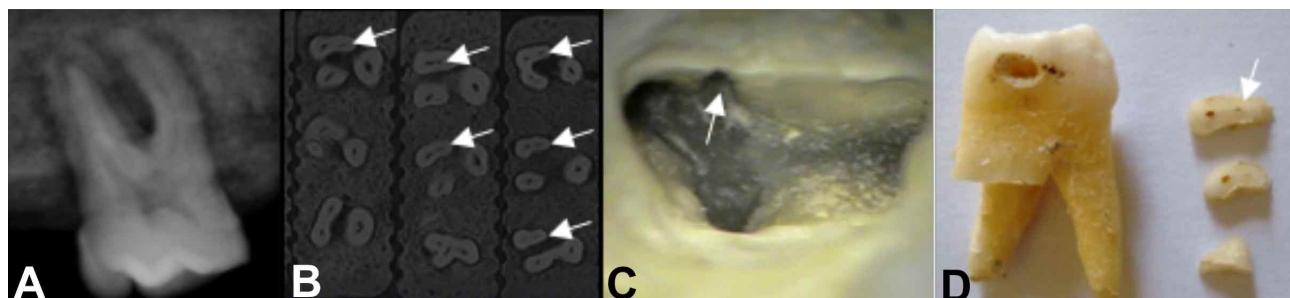


Fig. 1. Métodos diagnósticos utilizados para determinar la presencia de MV2 en primeros molares superiores. A) radiografía ortoradial, B) Tomografía Computada Cone Beam, cortes transversales a nivel radicular. Presencia de MV2 (flechas) en la raíz mesiovestibular C) Apertura cameral bajo aumento con microscopía (16x), presencia de MV2 (flecha) y D) cortes transversales de la raíz mesiovestibular, presencia de MV2 (flecha).

A los dientes montados se les realizaron métodos diagnósticos radiográficos, tomografía computarizada Cone Beam, apertura coronaria con microscopio quirúrgico y cortes radiculares axiales para evaluar la presencia MV2 (Fig. 1). La morfología se evaluó en las TCCB y en los cortes radiculares basado en la descripción del sistema de conductos de la raíz MV según la clasificación de Vertucci (Vertucci, 1984). En caso de que la morfología del sistema de conductos no se encontraba en esta clasificación, se describieron como "otros".

**Examen radiográfico.** A cada molar se le realizó una radiografía ortoradial y una radiografía con deslizamiento mesial y distal posicionando los troqueles en forma paralela al equipo de rayos X (GE-1000, General Electric) a una distancia estandarizada de 15 cm. Para la radiografía con deslizamiento mesial y distal se utilizó un compás y transportador para determinar una angulación de 20° desde la radiografía ortoradial en cada dirección. Se utilizaron placas de revelado digital (DenOptix®, Gendex) las cuales se procesaron en el equipo DenOptix® QST (Gendex) con una resolución de 300 dpi. Las imágenes digitales se analizaron en el software VixWin™ Platinum, Gendex.

**Tomografía Computarizada Cone Beam (TCCB).** Los troqueles se posicionaron en la plataforma del equipo tomográfico (Nex Generation, I-CAT) previamente identificados como derechos e izquierdos. El equipo realizó cortes sagitales de 0,25 mm, la adquisición de datos imagenológicos fue a 0,25 Voxeles y el manejo de las imágenes se realizó de manera digital a través de reconstrucciones multiplanares en sentido sagital de coronal a apical con el software iCATVision.

**Apertura cameral con microscopio.** A cada diente se le realizó una apertura endodóntica de forma romboidal utilizando una fresa troncocónica de diamante n°16. Se regularizaron las paredes internas con la ayuda de una fresa EndoZ. Para lograr una mejor visualización, se utilizó un microscopio clínico con luz halógena (Ecleris) a una magnificación de 16x para observar la presencia de la entrada al conducto MV2 en el piso cameral.

**Corte Radicular.** A cada molar se le realizaron cortes transversales de la raíz mesiovestibular cada 1,5 mm desde el ápice hasta la furca utilizando discos diamantados y limas K #06, #08 y #10 para determinar la presencia del MV2 como método control.

La evaluación radiográfica y TCCB se realizó por dos autores (R.N, especialista en radiología oral y A.C, especialista en endodoncia), los cuales fueron calibrados presentando un grado de concordancia inter-observador de 1 (casi perfecto, coeficiente Kappa). La apertura cameral con microscopio se realizó por un autor (especialista en endodoncia).

Los datos de identificación del diente, presencia o ausencia del conducto MV2 por cada prueba diagnóstica y el análisis morfológico de la raíz MV fueron tabulados en una planilla Excel (Microsoft® Office, 2007) desde donde se calculó prevalencia y se graficaron los resultados.

## RESULTADOS

**Prevalencia de MV2.** De los 101 primeros molares superiores evaluados *ex vivo* tanto por cortes radiculares transversales de la raíz MV como por TCCB, en 82 molares se encontró la presencia de dos conductos en la raíz MV entre la furca y el ápice, representando un 81,18 % de la muestra estudiada (tabla I). Además, en base al método control de corte radicular, 4 dientes presentaron la presencia de tres conductos en algún segmento de la raíz MV, representando un 3,96 % de la muestra estudiada.

En base al examen de apertura cameral con microscopio (16x), en 60 de 101 primeros molares superiores evaluados se encontró acceso a un segundo conducto en el piso cameral de la raíz MV, dando una prevalencia de 59,4 %. No se encontró acceso a un tercer conducto (MV3) en base a este método diagnóstico.

En base al estudio radiográfico ortoradial y deslizamiento, en 33 de 101 primeros molares superiores se encontró la presencia de un segundo conducto en la raíz MV, dando una prevalencia de 32,67 %. No se encontró la presencia de MV3 en base a este método diagnóstico.

**Morfología del sistema de conductos de la raíz MV.** Basado en los análisis de las TCCB y cortes radiculares *ex vivo*, las morfologías más frecuentes del sistema de conductos radiculares encontrada en la raíz MV fueron 36 % clase II (dos conductos que se unen en apical), seguido de un 19 % clase I (un conducto desde coronal a apical) y en un 16 % tipo IV (dos conductos separados desde coronal a apical) según la clasificación de Vertucci (Vertucci, 1984) (Fig. 2).

Tabla I. Resumen de resultados de prevalencia MV2 y MV3 por cada prueba diagnóstica realizada *ex vivo*.

Método Diagnóstico	N°	Prevalencia MV2 ( %)	N°	Prevalencia MV3 ( %)
Corte radicular	82/101	81,1	4/101	3,96
Cone Beam	82/101	81,1	-	-
Apertura cameral con Microscopio	60/101	59,4	-	-
Radiografía	33/101	32,6	-	-

## Clasificación de Vertucci

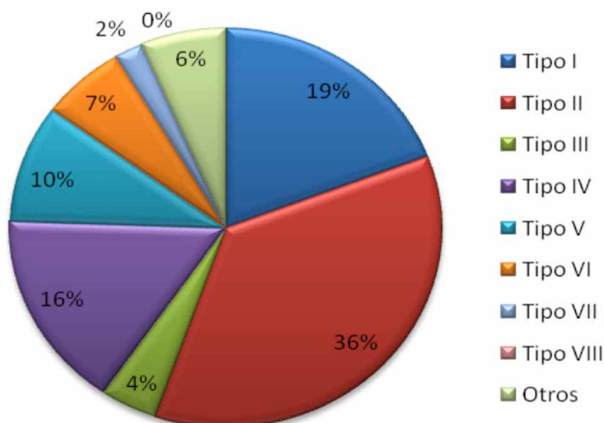


Fig. 2. Morfología del sistema de conductos radiculares de la raíz mesiovestibular de los primeros molares superiores según la clasificación de Vertucci, 1984.

## DISCUSIÓN

En el presente estudio se reporta por primera vez en una muestra Chilena la prevalencia y morfología *ex vivo* del conducto MV2 en primeros molares superiores en base a 4 técnicas diagnósticas diferentes, resultando en que el 82,1 % de los 101 molares presentaron la situación estudiada y la morfología más prevalente fue la clase II (36 %) de Vertucci. Estos resultados se encuentran por sobre la prevalencia reportada por estudios previos en población Chilena (zona sur) por Betancourt *et al.* y Abarca *et al.* de un 69,8 % y en 73,4 %, respectivamente. Sin embargo, tanto los estudios citados como el presente se encuentran dentro del rango de prevalencia mundial reportada para MV2 por Martins *et al.* (2018), con un promedio de 73,8 % (48-97 %) de una muestra de 5.250 primeros molares superiores de 21 países, siendo similar a Brasil (82,4 %), Francia (80 %) y México (84 %). El aumento en la prevalencia reportada se puede explicar por la metodología *ex vivo* empleada ya que

han demostrado ser más sensibles para identificar la situación estudiada versus el diseño *in vivo*. Además, el hallazgo de un 3,9 % (4/101) de MV3 en base a la técnica de corte radicular demuestra que las técnicas de estudio anatómicas *ex vivo* son la metodología que entregan mayor información al ser una observación directa de la situación. Cleghorn *et al.*, en una revisión de 34 estudios de prevalencia para esta situación en distintas poblaciones, encontraron una prevalencia promedio de 56,8 % en 8.399 primeros molares superiores estudiados por distintos métodos, siendo menos prevalente en estudios de diseño *ex vivo* (54,7 %) que en diseños *in vitro* (60,5 %) en los cuales además se pudo identificar en 34 dientes distintas anomalías como la presencia de más de dos conductos, datos que coinciden con los hallazgos del presente estudio de diseño *ex vivo*.

Hiebert *et al.* evaluaron la prevalencia de MV2 en 100 primeros molares de una población Estadounidense aplicando tres técnicas *ex vivo* encontrando diferencias estadísticamente significativas ( $p < 0,05$ ) entre la TCCB (69 %), la apertura coronal con microscopía (78 %), la apertura con microscopía más TCCB (87 %) y el corte radicular (92 %), resultados similares a los encontrados en este estudio. La literatura muestra que los métodos anatómicos *ex vivo* (Sert & Bayirli; Cleghorn *et al.*; Hiebert *et al.*), sin embargo, el estudio de identificación de MV2 es de necesidad clínica, por lo tanto se deben complementar técnicas diagnósticas de imagenología e incorporar magnificación para mejorar la capacidad clínica de identificación de MV2. Para el endodoncista, el método diagnóstico ideal para esta condición es la TCCB porque entrega resultados morfológicos más confiables que la radiografía panorámica y periapical (Blattner *et al.*, 2010; Martins & Versiani, 2018; Martins *et al.*, 2019) y el uso de microscopio facilita la localización y negociación del acceso a MV2 (Görduysus *et al.*, 2001). En estudios de simulación clínica, Baldassari-Cruz *et al.* (1998) demostraron que la localización de

MV2 aumenta de 51 % a 82 % cuando el clínico trabaja con microscopio. Los resultados del presente estudio concuerdan con las recomendaciones clínicas reportadas en la literatura al mostrar que las técnicas diagnósticas alternativas al corte dentario demostraron una prevalencia de 81,8 % para la TCCB, 59,4 % para la apertura cameral con microscopio y un 32,6 % para la radiografía ortoradial. Al no registrar información sensible de los donantes, no se pudo establecer diferencias de prevalencia dependientes de características demográficas, sin embargo, en la literatura se describen diferencias según sexo y edad, siendo más prevalente esta condición (MV2) en el sexo masculino y en personas menores de 60 años ( $p < 0,05$ ) (Martins *et al.*, 2018).

Sobre la morfología del SCR de la raíz mesiovestibular del primer molar superior, los hallazgos del presente estudio son similares a lo reportado en poblaciones diversas a nivel mundial, siendo las configuraciones más frecuentes las tipo IV, tipo I y tipo II de Vertucci (Vertucci, 1984; Gou *et al.*, 2014; Martins *et al.*, 2019).

## CONCLUSIÓN

En la muestra estudiada, la prevalencia de un segundo conducto en la raíz mesio-vestibular fue del 81,18 % y las configuraciones anatómicas más frecuentes fueron la tipo II, tipo I y tipo IV de Vertucci, en concordancia por lo reportado en la literatura. Dada la alta frecuencia de esta condición, el clínico debe considerar la existencia de un segundo conducto en la raíz mesio-vestibular y debe aplicar recursos diagnósticos como la TCCB y terapéuticos como la magnificación que aumenten la capacidad diagnóstica y de localización de MV2 como factor claves para el éxito del tratamiento en este tipo de dientes.

**CARO, A.; NARANJO, R. & CARO, J. C.** Prevalence and morphology of second mesiobuccal canal in maxillary first molars based on four *ex vivo* techniques. *Int. J. Odontostomat.*, 14(3):387-392, 2020.

**SUMMARY:** The main objectives of non-surgical endodontic treatment are the prevention and / or treatment of apical periodontitis, as well as resolving signs and symptoms of irreversible pulpal lesions. Considering the complex morphology of the root canal system, the a canal left untreated, can generate contamination, pulp and periapical symptoms. The prevalence for MV2 reported

worldwide for the upper first molar, varies depending on the *ex vivo* or *ex vivo* techniques used in each study. Consequently, the present work aims to assess the prevalence of MV2 in first upper molars based on four *ex vivo* diagnostic techniques applied. An observational cross-sectional study was performed in 101 upper first molars extracted under informed consent to determine the prevalence of the MV2 duct and its morphology based on orthoradial radiography, Cone Beam tomography, coronary opening with a surgical microscope (16x), and axial root cuts applied *ex vivo*. The prevalence found for MV2 by each technique was 81.1 % for root cuts and Cone Beam tomography, 59.4 % for coronal opening with a microscope (16x) and 32.6 % with orthoradial radiography. In 3.96 % of the sample, a third mesiovestibular canal was found based on the root cutting technique. The internal morphology of the root canal system was 36 % Vertucci's class II, 19 % class I and 16 % class IV. The results of the present study coincide with that reported in the literature, and confirm the higher prevalence reported in *ex vivo* studies for this situation. The presence of MV2 in the upper first molar is a frequent condition that the endodontist must consider, using imaging techniques and magnification technology to ensure therapeutic success in these teeth.

**KEY WORDS:** prevalence, morphology, molar, endodontics.

## REFERENCIAS BIBLIOGRÁFICAS

- Abarca, J.; Gómez, B.; Zaror, C.; Monardes, H.; Bustos, L. & Cantin, M. Assessment of mesial root morphology and frequency of MB2 canals in maxillary molars using cone beam computed tomography. *Int. J. Morphol.*, 33(4):1333-7, 2015.
- AlRahabi, M. K. Predictors, prevention, and management of postoperative pain associated with nonsurgical root canal treatment: A systematic review. *J. Taibah Univ. Med. Sci.*, 12(5):376-84, 2017.
- Baldassari-Cruz, L. A.; Lilly, J. P. & Rivera, E. M. Effectiveness of mesiolingual canal location with and without the use of the microscope. *J. Endod.*, 24:287, 1998.
- Bauman, R.; Scarfe, W.; Clark, S.; Morelli, J.; Scheetz, J. & Farman, A. *Ex vivo* detection of mesiobuccal canals in maxillary molars using CBCT at four different isotropic voxel dimensions. *Int. Endod. J.*, 44(8):752- 8, 2011.
- Betancourt, P.; Navarro, P.; Muñoz, G. & Fuentes, R. Prevalence and location of the secondary mesiobuccal canal in 1,100 maxillary molars using cone beam computed tomography. *BMC Med. Imaging*, 16(1):66, 2016.
- Blattner, T. C.; George, N.; Lee, C. C.; Kumar, V. & Yelton, C. D. Efficacy of cone-beam computed tomography as a modality to accurately identify the presence of second mesiobuccal canals in maxillary first and second molars: a pilot study. *J. Endod.*, 36(5):867-70, 2010.
- Chugal, N.; Mallya, S. M.; Kahler, B. & Lin, L. M. Endodontic treatment outcomes. *Dent. Clin. North Am.*, 61(1):59-80, 2017.
- Cleghorn, B. M.; Christie, W. H. & Dong, C. C. Root and root canal morphology of the human permanent maxillary first molar: a literature review. *J. Endod.*, 32(9):813-21, 2006.

- Görduysus, M. O.; Görduysus, M. & Friedman, S. Operating microscope improves negotiation of second mesiobuccal canals in maxillary molars. *J. Endod.*, 27(11):683-6, 2001.
- Guo, J.; Vahidnia, A.; Sedghizadeh, P. & Enciso, R. Evaluation of root and canal morphology of maxillary permanent first molars in a North American population by cone-beam computed tomography. *J. Endod.*, 40(5):635-9, 2014.
- Hiebert, B. M.; Abramovitch, K.; Rice, D. & Torabinejad, M. Prevalence of second mesiobuccal canals in maxillary first molars detected using cone-beam computed tomography, direct occlusal access, and coronal plane grinding. *J. Endod.*, 43(10):1711-5, 2017.
- Karabucak, B.; Bunes, A.; Chehoud, C.; Kohli, M. R. & Setzer, F. Prevalence of apical periodontitis in endodontically treated premolars and molars with untreated canal: a cone-beam computed tomography study. *J. Endod.*, 42(4):538-41, 2016.
- Martins, J. N. & Versiani, M. *CBCCT and micro-CT on the Study of Root Canal Anatomy*. In: Versiani, M.; Basrani, B. & Sousa-Neto, M. (Eds.). *The Root Canal Anatomy in Permanent Dentition*. New York, Springer International Publishing, 2018. pp.89-180.
- Martins, J. N. R.; Alkhawas, M. A. M.; Altaki, Z.; Bellardini, G.; Berti, L.; Boveda, C.; Chaniotis, A.; Flynn, D.; Gonzalez, J. A.; Kottoor, J.; *et al.* Worldwide analyses of maxillary first molar second mesiobuccal prevalence: a multicenter cone-beam computed tomographic study. *J. Endod.*, 44(11):1641-1649.e1, 2018.
- Martins, J. N. R.; Marques, D.; Silva, E. J. N. L.; Caramês, J. & Versiani, M. A. Prevalence studies on root canal anatomy using cone-beam computed tomographic imaging: a systematic review. *J. Endod.*, 45(4):372-386.e4, 2019.
- Michetti, J.; Maret, D.; Mallet, J. P. & Diemer, F. Validation of cone beam computed tomography as a tool to explore root canal anatomy. *J. Endod.*, 36(7):1187-90, 2010.
- Olcay, K.; Ataoglu, H. & Belli, S. Evaluation of related factors in the failure of endodontically treated teeth: a cross-sectional study. *J. Endod.*, 44(1):38-45, 2018.
- Sert, S. & Bayirli, G. S. Evaluation of the root canal configurations of the mandibular and maxillary permanent teeth by gender in the Turkish population. *J. Endod.*, 30(6):391-8, 2004.
- Vertucci, F. J. Root canal anatomy of the human permanent teeth. *Oral Surg. Oral Med. Oral Pathol.*, 58(5):589-99, 1984.
- Vertucci, F. J. Root canal morphology and its relationship to endodontic procedures. *Endod. Top.*, 10(1):3-29, 2005.

Dirección para correspondencia:  
Juan Carlos Caro  
Profesor Invitado Cátedra Endodoncia  
Facultad de Odontología  
Universidad de Valparaíso  
Valparaíso  
CHILE

Email: juancarlos.caro@uv.cl

Recibido : 21-12-2019  
Aceptado: 20-02-2020