

# Frecuencia y Severidad de la Hipomineralización Molar Incisal en Pacientes Atendidos en las Clínicas Odontológicas de la Universidad de La Frontera, Chile

Frequency and Severity of the Molar Incisor Hypomineralization in Patients Treated at the Dental Clinic of the Universidad de La Frontera, Chile

Alejandra Jans Muñoz; Jaime Díaz Meléndez; Carolina Vergara González & Carlos Zaror Sánchez

---

JANS, M. A.; DÍAZ, M. J.; VERGARA, G. C. & ZAROR, S. C. Frecuencia y severidad de la hipomineralización molar incisal en pacientes atendidos en las clínicas odontológicas de la Universidad de La Frontera. *Int. J. Odontostomat.*, 5(2):133-140, 2011.

**RESUMEN:** La Hipomineralización Molar Incisal (MIH) es una alteración del desarrollo dentario, que estaría asociada a causas de origen sistémico, e involucra al menos uno o más primeros molares permanentes, pudiendo estar comprometidos los incisivos. La prevalencia de este síndrome varía en la literatura entre 2,5 a 40% en la población infantil mundial. El objetivo de este estudio fue determinar la frecuencia y grado de severidad de MIH entre los pacientes atendidos en la Clínica de Odontopediatría de pregrado y postgrado de la Universidad de La Frontera y los posibles factores asociados. Se realizó un estudio descriptivo en 334 niños entre 6 y 13 años de edad. El examen fue realizado por 2 examinadores en las clínicas de la Universidad de la Frontera. Se estableció el diagnóstico, de acuerdo a los criterios establecidos por Weerheijm et al. (2003) y la severidad según a los criterios propuestos por Mathu-Muju & Wright (2006). La prevalencia encontrada correspondió a 16,8 %. De estos, el 57% mostró signos severos de MIH, el 20% signos moderados y 23% signos leves. No hubo diferencias significativas por sexo y edad respecto a la presencia de MIH o su severidad. El 87% de los afectados reportó antecedentes mórbidos en el período comprendido desde el parto hasta la primera infancia. Esta patología presenta alta prevalencia en los pacientes muestreados, comparable a la establecida en estudios realizados a nivel mundial.

**PALABRAS CLAVE:** alteración de la odontogénesis, amelogénesis, hipomineralización molar-incisal, prevalencia, defectos estructurales del esmalte.

---

## INTRODUCCIÓN

La Hipomineralización Molar Incisal (MIH) es una anomalía del desarrollo dentario que estaría asociada a causas de origen sistémico y afecta de uno a cuatro primeros molares permanentes, con frecuencia también pueden estar comprometidos los incisivos (Weerheijm, 2003).

Esta alteración ampliamente difundida en Europa, ya había sido descrita desde los años ochenta con diferentes denominaciones como “primeros molares permanentes hipomineralizados”, “molares de queso”, “hipomineralización de esmalte idiopática en el primer molar permanente”, hasta el año 2002, cuando fue bautizada como Hipomineralización Molar Incisal, nombre sugerido por Weerheijm et al. (2003).

Se asocia a una mayor prevalencia de caries, por lo tanto pudiera enmascararse en zonas más prevalentes (Willmott et al., 2008; da Costa et al., 2010). La prevalencia de MIH varía considerablemente en todo el mundo, desde 2,5% en China, hasta 37,3% en Dinamarca y 40,2% en Río de Janeiro (Preusser et al., 2007; Cho et al., 2008; da Costa et al.).

Alteraciones durante la amelogénesis pueden manifestarse como defectos en los dientes erupcionados. Si éstas interrumpen la función ameloblástica en la fase de calcificación o maduración pueden producir un esmalte morfológicamente normal, pero cualitativa o estructuralmente defectuoso, conocido como hipomineralización o hipocalcificación, afec-

tación que se produce en la MIH (Weerheijm; Williams *et al.*, 2006; Kusku *et al.*, 2008; Crombie *et al.*, 2009).

Clínicamente se observa como una anomalía en la translucidez en áreas demarcadas del esmalte, debido a la pérdida del contenido mineral que no afecta su espesor (Kotsanos *et al.*, 2005, Mathu-Muju & Wright, 2006; Williams *et al.*; Crombie *et al.*). Estas opacidades se presentan principalmente en el tercio cuspídeo o incisal de la corona de los dientes afectados (Weerheijm *et al.*). La severidad de estos defectos depende del tamaño de la lesión y grado de hipomineralización (Mathu-Muju & Wright), y puede variar de leve, en que se aprecian opacidades bien delimitadas de color blanquecino-amarillento a marrón hasta grandes áreas de fracturas post-eruptivas en zonas expuestas a las fuerzas masticatorias o la presencia de grandes restauraciones de forma atípica, consideradas de grado severo (Weerheijm *et al.*; Calderara *et al.*, 2005; Mathu-Muju & Wright). La severidad de MIH no solo varía entre los distintos pacientes, sino también entre diferentes dientes de un mismo paciente, no todos los primeros molares permanentes presentan el mismo grado de compromiso (Muratbegovic *et al.*, 2007; Jasulaityte *et al.*, 2007; Willmott *et al.*), aún cuando todos los gérmenes de los primeros molares hayan sido afectados por la misma alteración sistémica (Williams *et al.*). En los incisivos permanentes el defecto de esmalte pareciera tener menor tendencia a la fractura y severidad, sin embargo son extensos y se presentan más frecuentemente en la superficie vestibular (Fayle, 2003).

El diagnóstico diferencial debe ser establecido con algunas patologías, como amelogénesis imperfecta, de origen genético y que involucra a todos los dientes. Con fluorosis cuyo factor etiológico es ambiental, y a diferencia de la MIH presenta opacidades difusas que podrían involucrar en menor grado a los primeros molares permanentes. Con hipoplasias, pues es un defecto cuantitativo asociado a la reducción localizada del espesor de esmalte, debido a una alteración en la fase secretora de la amelogénesis (Mathumuju & Wright; Williams *et al.*; Chawla *et al.*, 2008).

La etiología no está clara, la literatura reciente sugiere una amplia variedad de factores implicados en su desarrollo, entre ellos, jugarían un rol importante los problemas de salud de la madre durante el último trimestre del embarazo, o del niño en el nacimiento y primera infancia como enfermedades respiratorias, exantemáticas y sus tratamientos, así como la malnutrición y la exposición a contaminantes ambientales que coinciden con el periodo de desarrollo de los

primeros molares, incisivos y caninos permanentes (Mathumuju & Wright; Arrow, 2008; Chawla *et al.*; Crombie *et al.*). Los niveles de flúor medioambientales parecen no estar asociados a la etiología de esta alteración (Balmer *et al.*, 2005)

Los dientes de los pacientes afectados por MIH, especialmente los molares, se presentan muy sensibles a los estímulos térmicos, químicos y mecánicos, aún cuando el esmalte esté clínicamente intacto. Los pacientes pueden experimentar dolor durante la alimentación y el cepillado dentario. Esta situación favorece la acumulación de placa bacteriana que sumado a la fragilidad del esmalte, aumenta la probabilidad de lesiones de caries de avance rápido, con gran destrucción coronaria y la subsiguiente pérdida del diente (Weerheijm; Kotsanos *et al.*; Jälevik *et al.*, 2001; Crombie *et al.*). A su vez los incisivos afectados presentan problemas estéticos debido a las opacidades en la superficie vestibular (Fayle; Ivanovic *et al.*, 2006).

En este contexto, el manejo clínico de los pacientes afectados por hipomineralización molar incisal representa un desafío para los tratantes por la dificultad en el abordaje operatorio y aislamiento en dientes recién erupcionados, problemas en la obtención de la anestesia local y poca cooperación de estos pacientes que se manifiesta en problemas de conducta, miedo y ansiedad, debido a las frecuentes y repetidas intervenciones dolorosas a las que han sido sometidos (Jälevik & Klingberg, 2002; Kotsanos *et al.*, 2005; Ivanovic *et al.*; da Costa *et al.*). Sin embargo, los niños con MIH requieren tratamiento inmediato después de la erupción de sus primeros molares por sensibilidad, fracturas post eruptivas, rápida progresión de caries, y la necesidad de extensas restauraciones que inevitablemente incrementa el riesgo de fallas (Kotsanos *et al.*; Ivanovic *et al.*; Preusser *et al.*). La naturaleza de esta patología así como del tratamiento dental adecuado y sus costos, indican claramente la urgente necesidad de más investigaciones al respecto (Weerheijm *et al.*; Kotsanos *et al.*; Preusser *et al.*; Jasulaityte *et al.*; Willmott *et al.*, 2008; da Costa *et al.*). Sin embargo la mayoría de los estudios realizados a la fecha corresponden a Europa, hay poca información de lo que sucede con esta patología en América, salvo algunas investigaciones en Brasil.

El objetivo del presente estudio es determinar la frecuencia y grado de severidad de la MIH en pacientes atendidos en la Clínica de Odontopediatría de pregrado y postgrado de la Universidad de La Frontera y los posibles factores asociados.

## MATERIAL Y MÉTODO

Se realizó un estudio descriptivo, en niños de 6 a 13 años, que ingresaron a tratamiento dental, entre abril y agosto de 2008, en las clínicas odontológicas de pre y postgrado del Departamento de Odontología Integral, dependiente de la Facultad de Medicina de la Universidad de la Frontera, en Temuco, Chile.

Se incluyó en el estudio a los pacientes con consentimiento informado firmado por los padres, que presentaran erupcionados a lo menos la mitad de la corona de los 4 primeros molares y de los 8 incisivos permanentes. Se excluyó del estudio a los niños con tratamiento ortodóncico correctivo.

El diagnóstico fue realizado de acuerdo a los criterios diagnósticos referidos por Weerheijm *et al.*, que consideran: (1) Ausencia o presencia de opacidades bien delimitadas, (2) Fractura de esmalte post-eruptiva, (3) Restauraciones atípicas, (4) Extracciones de molares debido a MIH.

La severidad de los dientes comprometidos se evalúa según los criterios establecidos por Mathu-Muju & Wright, que clasifica los dientes según el daño en leve, moderado y severo (Tabla I). En general los cambios de coloración bien demarcados fueron considerados como leves defectos de mineralización. Los cambios en la su-

perficie fueron categorizados como moderados o severos, la pérdida de esmalte representa un defecto moderado y la pérdida de esmalte y dentina es categorizado como un defecto severo. Para determinar el grado de severidad que presenta cada paciente se considera el defecto de mayor severidad en sus primeros molares o incisivos permanentes. Dientes con opacidades demarcadas con un diámetro inferior a 2 mm no fueron registrados.

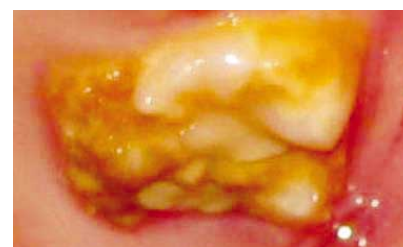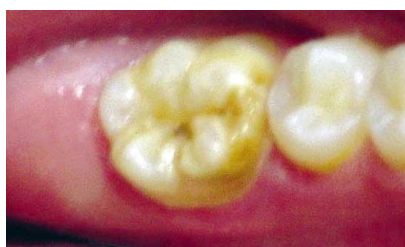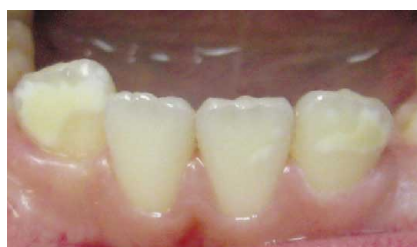Dos operadores entrenados, examinaron, en forma independiente, los primeros molares e incisivos permanentes de cada paciente clasificando correctamente a los pacientes. En cada paciente se evaluó presencia de MIH, dientes afectados y su severidad.

De forma adicional a los padres de los niños afectados se les preguntó: si las madres habían sufrido alguna enfermedad durante el último trimestre del embarazo, o si los niños habían tenido problemas de salud durante el parto o los tres primeros años de vida.

Se tabularon los datos en una planilla Excel y para su análisis se utiliza el programa estadístico STATA 9.0, se realiza un análisis descriptivo de las variables estudiadas y para estudiar asociación entre algunas de ellas se utiliza las pruebas Chi-cuadrado y Exacto de Fisher, con un nivel de significancia de 5%.

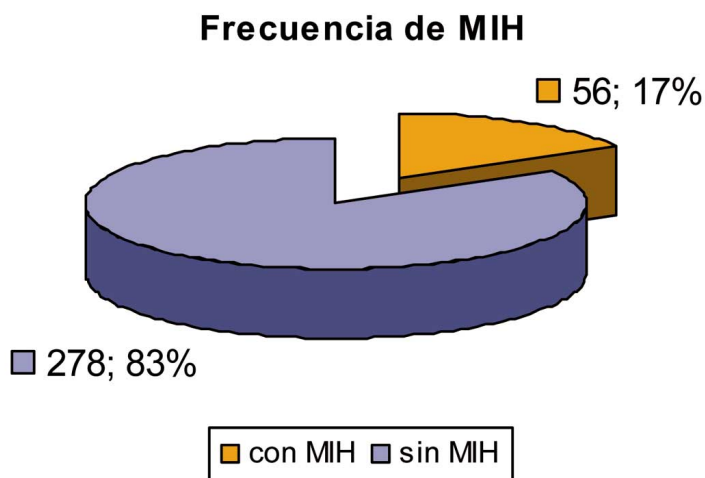
**Tabla I. Criterios para evaluar severidad de Hipomineralización Molar Incisal, descritos por Mathu-Muju y Wright, 2006.**

MIH Leve	MIH Moderado	MIH Severo
Opacidades bien delimitadas en zonas sin presión masticatoria	Restauraciones atípicas	Fracturas de esmalte en el diente erupcionando
Opacidades aisladas	Opacidades bien delimitadas en el tercio oclusal, sin fractura post eruptiva de esmalte	Historia de sensibilidad dental
Esmalte íntegro en zonas de opacidades	Fracturas post-eruptiva de esmalte o caries limitadas a una o dos superficies sin involucrar cúspides	Amplia destrucción por caries, asociadas a esmalte alterado
No hay historia de hipersensibilidad dentaria	Sensibilidad dentaria normal	Destrucción coronaria de rápido avance y compromiso pulpar
No hay caries asociada a los defectos de esmalte	Los pacientes o sus padres expresan frecuentemente preocupación por la estética	Restauraciones atípicas defectuosas
Si está involucrado un incisivo, su alteración es leve		Los pacientes o sus padres expresan frecuentemente preocupación por la estética

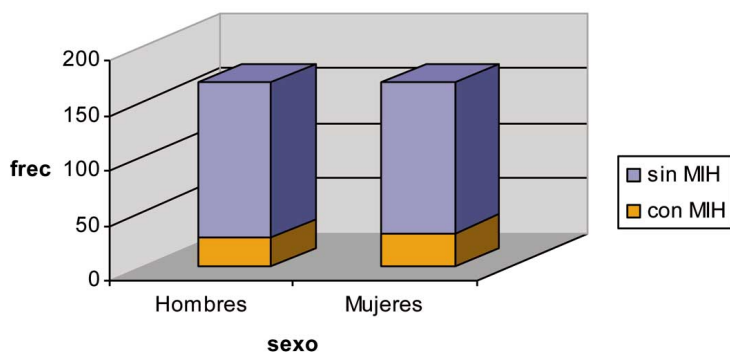


## RESULTADOS

El estudio reclutó a 334 niños, con rangos de edad que fluctúan entre los 6 y 13 años, el promedio ( $\pm$ DE) fue de 9,8 años ( $\pm$ 1,9), de ellos 167 (50%) eran mujeres. Los pacientes que presentaron MIH fueron 56 (16,8%), con rangos de edad entre los 6 y 13 años, el promedio ( $\pm$ DE) fue de 9,5 años ( $\pm$ 1,7), de ellos 30 (18%) eran mujeres (Figs. 1 y 2).



**Distribución de la frecuencia de MIH según sexo**



Los pacientes con MIH presentaron de 1 a 4 molares afectados, con un promedio ( $\pm$ DE) de 3,6 molares afectados ( $\pm$  0,8) por paciente. El diente más frecuentemente involucrado de todos los comprometidos, fue el primer molar superior derecho 1.6 en el 93% de los casos (52). De los incisivos los más frecuentemente afectados son los incisivos centrales superiores 1.1 en un 55% de los casos (31) y 2.1 en un 50% (28) (Fig. 3).

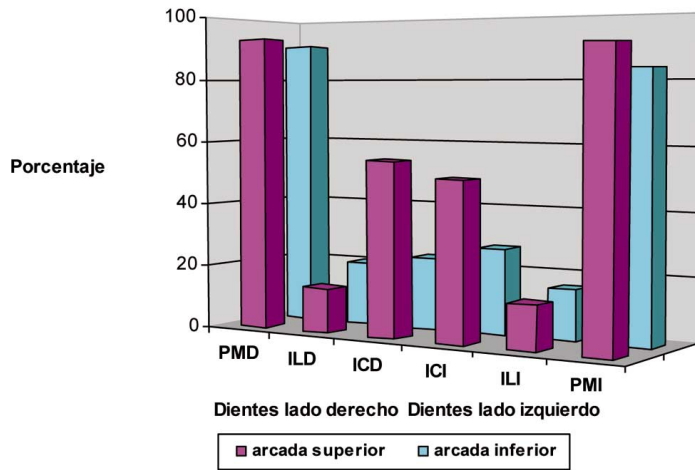
El patrón de distribución de MIH en los pacientes fue variable, encontrándose que en 21 individuos (37,5%) estaban involucrados primeros molares, incisivos superiores e inferiores (patrón tipo III). 27 (48%) mostraban molares y al menos un incisivo superior (20) o inferior afectados (7) (patrón tipo II), y finalmente 8 pacientes (14%) presentaban alteraciones sólo en sus primeros molares permanentes (patrón I) (Fig. 4).

Respecto de la severidad de las lesiones se observó que 13 niños (23%) mostraban una alteración leve, en 11(20%) fue catalogada como moderada y 32, es decir 57%, presentaban MIH severo (Figs. 5 y 6).

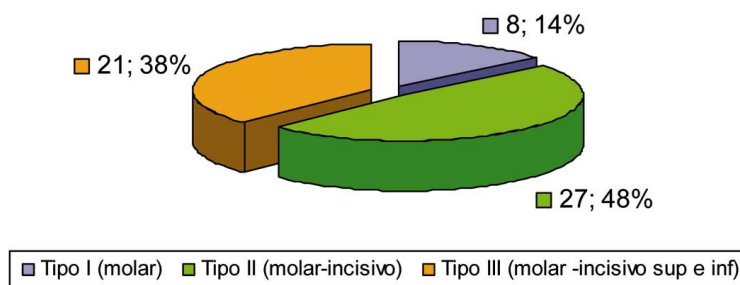
De los pacientes afectados por MIH, 7 (13%) no reportaron antecedentes mórbidos en el periodo comprendido desde el parto, nacimiento y hasta los 3 años de vida. 13 pacientes (23%) informan antecedentes mórbidos en el periodo previo y durante el parto. 18 pacientes (32%) reportan haber tenido problemas de salud solamente en el periodo comprendido entre el nacimiento y los 3 primeros años de vida. 18 pacientes (32%) refieren haber tenido complicaciones de salud durante el parto, nacimiento y hasta los 3 años de vida (Fig. 7).

No hubo diferencias significativas por edad respecto a la presencia de MIH (Prueba Chi<sup>2</sup>, valor  $p= 0,27$ ) o en relación con la severidad de las lesiones (Prueba Exacta de Fisher, valor  $p= 0,47$ ). No se encontró diferencias significativas por sexo respecto a la presencia de MIH (Prueba Chi<sup>2</sup>, valor  $p= 0,56$ ), a la severidad de las lesiones (Prueba Exacta de Fisher, valor  $p= 0,66$ ). Sin embargo, se encontró asociación estadística significativa entre la severidad y el patrón de distribución de las lesiones en los pacientes afectados por MIH (Prueba Exacta de Fisher, valor  $p= 0,031$ ), y que los factores médicos relacionados con complicaciones de salud durante el parto, nacimiento y la primera infancia de los pacientes afectados influirían en este patrón de distribución (Prueba Exacta de Fisher, valor  $p=0,010$ ).

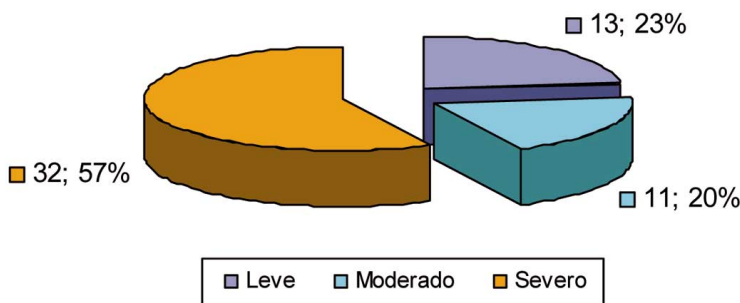
**Distribución MIH en Primeros Molares (PM) e Incisivos (I) Permanentes**



**Patrón de Distribución de MIH**



**Severidad de MIH**



**DISCUSIÓN**

La prevalencia de esta alteración es variable a nivel mundial, situación explicada en parte por que los estudios no consideran las mismas edades de los pacientes, o porque los criterios diagnósticos o de inclusión de pacientes son diferentes. En el

presente estudio para el diagnóstico se utilizó los criterios recomendados para los estudios de prevalencia de Weerheijm *et al.* y no fueron incluidas opacidades demarcadas menores a 2 mm para no sobreestimar la frecuencia de la alteración y para favorecer la reproducibilidad y comparabilidad de los diferentes estudios (Jälevik *et al.*; Leppäniemi *et al.*, 2001; Calderara *et al.*), encontrándose una frecuencia 16,8%, similar a la encontrada en poblaciones infantiles de Suecia 18,9% (Jälevik *et al.*), Finlandia 19,3% (Leppäniemi *et al.*), Italia 13,7% (Calderara *et al.*), España 14,6% (Comes *et al.*, 2007), Bosnia 12,3 (Muratgovic *et al.*), Estambul 14,9% (Kusku *et al.*), Brazil 19,8% (da Costa *et al.*).

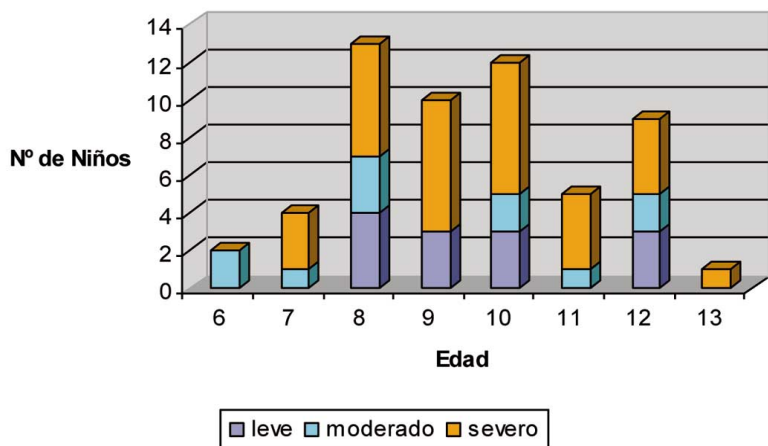
Es importante considerar que en los criterios de inclusión se considera niños con la erupción de la mitad de las coronas de los dientes a examinar, situación destacada por algunos autores para optimizar el diagnóstico (Calderara *et al.*; Chawla *et al.*), aún cuando esto no es mencionado en los criterios sugeridos por Weerheijm *et al.*, que de todas formas recomienda como la mejor edad para el examen de MIH, los 8 años.

Al igual que otros autores (Jälevik *et al.*; Calderara *et al.*; Muratgovic *et al.*; Preusser *et al.*) no encontramos diferencias significativas en la prevalencia de MIH, entre los sexos.

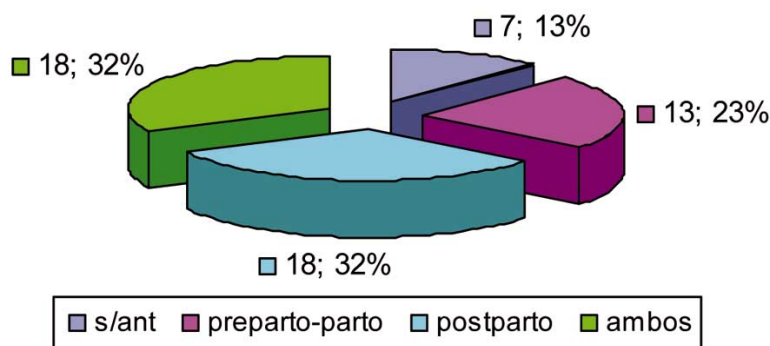
Calderara *et al.* reportaron que a medida que aumenta la edad, la severidad se incrementa, debido a las fracturas posteriores a la erupción y al desarrollo de caries en los dientes hipomineralizados, sin embargo en este estudio que se realiza en niños de 6 a 13 años no se encuentran diferencias significativas por edad. Apreciamos que la severidad es mayor a la presentada en otros estudios en que las alteraciones leves son más prevalentes (Calderara *et al.*; Muratgovic *et al.*; Preusser *et al.*; da Costa *et al.*), puesto que se encontró que 57% de los niños presenta a lo menos un diente con alteraciones severas.

La distribución de las lesiones en los dientes afectados en este estudio coincide

### Distribución de la Severidad de MIH por Edad



### Antecedentes Mórbidos en pacientes que presentan MIH



con lo referido por otros autores (Weerheijm; Preusser *et al.*; Cho *et al.*; da Costa *et al.*) que indican que los primeros molares son los dientes más afectados asociados frecuentemente a los incisivos superiores, y los incisivos inferiores están raramente involucrados. El molar más frecuentemente afectado de todos los dientes con MIH, es el 1.6, y en lo que respecta a los incisivos, los más afectados son los incisivos centrales superiores, 1.1 y 2.1, lo cual coincide con el estudio de Cho *et al.* y Kusku *et al.*

En nuestro estudio, al igual que Kotsanos *et al.* y Jasulaityte *et al.* no se encontró asociación entre el número de primeros molares afectados y el riesgo de presentar incisivos comprometidos como indican otros autores (Preusser *et al.*; Cho *et al.*) probablemente porque el número de primeros molares afectados fue algo elevado, con un promedio de 3,6 primeros molares afectados por paciente, lo cual es un poco más alto que lo reportado por otros estudios 2,0 (Comes *et al.*), 2,24 (Preusser *et al.*) y 3,16 (Muratbegovic *et al.*). Sin embargo, similar a lo sugerido por Jälevik

*et al.* y Jasulaityte *et al.* respecto a que la participación tanto de los molares como incisivos puede estar relacionado a una mayor severidad de MIH, se encontró significativa la relación entre la severidad y el hecho de presentar, asociado a los primeros molares, los incisivos superiores y/o inferiores, lo cual fue definido, por los autores, como patrón de distribución de las alteraciones I, II y III, (I: sólo molares, II: molares y a lo menos un incisivo comprometido, III: molares e incisivos superiores e inferiores comprometidos), nomenclatura que nos parece aporta un mirada más clarificadora en cuanto a la distribución de las lesiones y a la posible severidad esperada.

Además, se encontró que este patrón de distribución estaría influenciado por los antecedentes médicos de los pacientes. Los antecedentes reportados por el 87% de los pacientes afectados de este estudio se refieren a problemas médicos durante el último trimestre del embarazo, durante el parto y los tres primeros años de vida del niño. Se registró como problemas de salud de la madre durante el último trimestre de embarazo: diabetes gestacional, hipertensión, preeclampsia, asma o infección urinaria, de éstas, los 2 últimos requirieron la administración de salbutamol y antibióticos respectivamente. Los antecedentes médicos durante el parto consideran: sufrimiento fetal, parto prolongado, cesárea, parto prematuro, asfisia. Los antecedentes médicos durante los tres primeros años de vida del niño se refieren a cuadros febriles inespecíficos, enfermedades exantemáticas especialmente la varicela, enfermedades infecciosas respiratorias como bronquitis, otitis, bronconeumonía y su tratamiento antibiótico, bajo peso. Todos estos antecedentes están sujetos a sesgo, pues es la información que los padres recuerdan. Sin embargo coincide con los antecedentes informados por otros autores de las probables causas asociadas a MIH (Kavita & Wright; Arrow; Chawla *et al.*; Willmott *et al.*; Crombie *et al.*).

En conclusión, la prevalencia de la hipomineralización molar incisal encontra-

da en las clínicas odontológicas de la Universidad de La Frontera es alta, similar a la encontrada en Europa. Dado la problemática que produce a los pacientes, en su vida cotidiana y también para los odontólogos en su manejo clínico, es necesario realizar más estudios para establecer la verdadera frecuencia de esta patología, y poder clarificar las cau-

sas asociadas de modo de fortalecer las medidas preventivas en los niños con antecedentes mórbidos hasta los tres años de vida, especialmente en el momento de erupción de los primeros molares permanentes, así como contribuir a la diseminación de la información en la comunidad odontológica para establecer el diagnóstico precoz de esta patología.

JANS, M. A.; DÍAZ, M. J.; VERGARA, G. C. & ZAROR, S. C. Frequency and severity of the molar incisor hypomineralization in patients treated at the dental clinic of the Universidad de la Frontera. *Int. J. Odontostomat.*, 5(2):133-138, 2011.

**ABSTRACT:** Molar incisor hypomineralization (MIH) is a tooth development disorder, which would be associated with systemic causes, and involves at least one or more first permanent molars, incisors may be compromised. The prevalence of this syndrome varies in literature between 2.5 to 40% of the world's children. The aim of this study was to determine the frequency and severity of MIH between patients attended at the Graduate Pediatric Dentistry Clinic of the Universidad de La Frontera and the possible associated factors. We conducted a descriptive study of 334 children between 6 and 13 years of age. The review was conducted by 2 examiners at the Universidad de La Frontera. The diagnosis, according to the criteria established by Weerheijm *et al* (2003) and severity according to the criteria proposed by Mathu-Muju & Wright (2006). The prevalence found corresponded to 16.8%. Of these, 57% showed severe signs of MIH, 20% and 23% moderate and mild signs respectively. No significant differences by sex and age for the presence of MIH or its severity. 87% of those affected reported morbid history in the period from pre-early childhood. This disorder has high prevalence in patients sampled, comparable to that established in studies worldwide.

**KEY WORDS:** disturbance of odontogenesis, amelogenesis, molar-incisor hypomineralization, prevalence, structural enamel defects.

## REFERENCIAS BIBLIOGRÁFICAS

- Arrow, P. Prevalence of developmental enamel defects of the first permanent molars among school children in Western Australia. *Aust. Dent. J.*, 53(3):250-9, 2008.
- Balmer, R. C.; Laskey, D.; Mahoney, E. & Toumba, K. J. Prevalence of enamel defects and MIH in non-fluoridated and fluoridated communities. *Eur. J. Paediatr. Dent.*, 6(4):209-12, 2005.
- Calderara, P. C.; Gerthoux, P. M.; Mocarrelli, P.; Lukinmaa, P. L.; Tramacere, P. L. & Alaluusua, S. The prevalence of Molar Incisor Hypomineralisation (MIH) in a group of Italian school children. *Eur. J. Paediatr. Dent.*, 6(2):79-83, 2005.
- Chawla, N.; Messer, L. B. & Silva, M. Clinical studies on molar-incisor-hypomineralisation part 1: distribution and putative associations. *Eur. Arch. Paediatr. Dent.*, 9(4):180-90, 2008.
- Cho, S. Y.; Ki, Y. & Chu, V. Molar incisor hypomineralization in Hong Kong Chinese children. *Int. J. Paediatr. Dent.*, 18(5):348-52, 2008.
- Comes, A.; De la Puente, C. & Rodríguez, F. Prevalencia de Hipomineralización en primeros molares permanentes (MIH) en población infantil del Área 2 de Madrid. *RCOE*, 12(3):129-34, 2007.
- Crombie, F.; Manton, D. & Kilpatrick, N. Aetiology of molar-incisor hypomineralization: a critical review. *Int. J. Paediatr. Dent.*, 19(2):73-83, 2009.
- da Costa-Silva, C. M.; Jeremias, F.; de Souza, J. F.; Cordeiro, R. de C.; Santos-Pinto, L. & Zuanon, A. C. Molar incisor hypomineralization: prevalence, severity and clinical consequences in Brazilian children. *Int. J. Paediatr. Dent.*, 20(6):426-34, 2010.
- Fayle, S. A. Molar incisor hypomineralisation: restorative management. *Eur. J. Paediatr. Dent.*, 4(3):121-6, 2003.
- Ivanovic', M.; Z'ivojinovic', V.; Markovic', D. & S'indolic', M. Treatment Options for Hipomineralized First Permanent Molars and Incisors. *Stom. Glas. S.*, 53:174-80, 2006.

- Jälevik, B.; Klingberg, G.; Barregård, L. & Norén, J. G. The prevalence of demarcated opacities in permanent first molars in a group of Swedish children. *Acta Odontol. Scand.*, 59(5):255-60, 2001.
- Jälevik, B. & Klingberg, G. A. Dental treatment, dental fear and behaviour management problems in children with severe enamel hypomineralization of their permanent first molars. *Int. J. Paediatr. Dent.*, 12(1):24-32, 2002.
- Jasulaityte, L.; Veerkamp, J. S. & Weerheijm, K. L. Molar incisor hypomineralization: review and prevalence data from the study of primary school children in Kaunas/Lithuania. *Eur. Arch. Paediatr. Dent.*, 8(2):87-94, 2007.
- Kotsanos, N.; Kaklamanos, E. G. & Arapostathis, K. Treatment management of first permanent molars in children with Molar-Incisor Hypomineralisation. *Eur. J. Paediatr. Dent.*, 6(4):179-84, 2005.
- Kusku, O. O.; Caglar, E. & Sandalli, N. The prevalence and aetiology of molar-incisor hypomineralisation in a group of children in Istanbul. *Eur. J. Paediatr. Dent.*, 9(3):139-44, 2008.
- Leppäniemi, A.; Lukinmaa, P. L. & Alaluusua, S. Nonfluoride hypomineralizations in the permanent first molars and their impact on the treatment need. *Caries Res.*, 35(1):36-40, 2001.
- Mathu-Muju, K. & Wright, J. T. Diagnosis and treatment of molar incisor hypomineralization. *Compend. Contin. Educ. Dent.*, 27(11):604-10, 2006.
- Muratbegovic, A.; Markovic, N. & Ganibegovic Selimovic, M. Molar incisor hypomineralisation in Bosnia and Herzegovina: aetiology and clinical consequences in medium caries activity population. *Eur. Arch. Paediatr. Dent.*, 8(4):189-94, 2007.
- Preusser, S. E.; Ferring, V.; Wleklinski, C. & Wetzell, W. E. Prevalence and severity of molar incisor hypomineralization in a region of Germany -- a brief communication. *J. Public Health Dent.*, 67(3):148-50, 2007.
- Weerheijm, K. L. Molar incisor hypomineralisation (MIH). *Eur. J. Paediatr. Dent.*, 4(3):114-20, 2003.
- Weerheijm, K. L.; Duggal, M.; Mejäre, I.; Papagiannoulis, L.; Koch, G.; Martens, L. C. & Hallonsten AL. Judgement criteria for molar incisor hypomineralisation (MIH) in epidemiologic studies: a summary of the European meeting on MIH held in Athens, 2003. *Eur. J. Paediatr. Dent.*, 4(3):110-3, 2003.
- William, V.; Messer, L. B. & Burrow, M. F. Molar incisor hypomineralization: review and recommendations for clinical management. *Pediatr. Dent.*, 28(3):224-32, 2006.
- Willmott, N. S.; Bryan, R. A. & Duggal, M. S. Molar-incisor-hypomineralisation: a literature review. *Eur. Arch. Paediatr. Dent.*, 9(4):172-9, 2008.

Dirección para correspondencia:  
Alejandra Jans Muñoz  
Departamento de Odontología Integral  
Facultad de Medicina  
Manuel Montt 112  
Temuco  
CHILE

Fono: 56-45-214841  
Fax 56-45-325777

Email: alejansm@hotmail.com

Recibido : 08-06-2011  
Aceptado: 10-07-2011