

Una miniplaca de titanio en comparación a dos miniplacas de titanio para fracturas de ángulo mandibular favorables y aisladas.

One miniplate or two mini plates in the fixation of favorable and isolated mandibular angle fractures.

Javier Cuéllar^{1,2}; Matías Dallserra^{2,3,4}; Francisca Verdugo-Paiva^{5,6}; Julio Villanueva^{2,3,4*}

1. Servicio de Urgencia Odontológica Bucomaxilofacial, Hospital de Urgencia y Asistencia Pública, Santiago de Chile.
2. Unidad de Cirugía Maxilofacial, Hospital Clínico San Borja Arriarán, Santiago de Chile.
3. Departamento de Cirugía y Traumatología Bucal y Maxilofacial, Facultad de Odontología, Universidad de Chile, Chile.
4. Centro Cochrane Asociado, Facultad de Odontología, Universidad de Chile
5. Fundación Epistemonikos, Santiago, Chile
6. Centro Evidencia UC, Facultad de Medicina, Pontificia Universidad Católica de Chile, Santiago, Chile.

* Correspondencia Autor: Julio Villanueva | Dirección: Departamento de Cirugía y Traumatología Bucal y Maxilofacial, Facultad de Odontología, Universidad de Chile, Olivos 943 Independencia, Santiago, Chile | E-mail: javm@uchile.cl

RESUMEN

Introducción: Las fracturas mandibulares producen serias comorbilidades, alteraciones en la función, calidad de vida entre otros. Existen distintas alternativas quirúrgicas en las fracturas favorables de ángulo mandibular, siendo las más utilizadas las técnicas de estabilización mediante miniplacas de titanio. No existe consenso sobre si es más efectivo y seguro utilizar una o dos miniplacas de titanio. **Métodos:** Realizamos una búsqueda en Epistemonikos, la mayor base de datos de revisiones sistemáticas en salud, la cual es mantenida mediante el cribado de múltiples fuentes de información, incluyendo MEDLINE, EMBASE, Cochrane, entre otras. Extrajimos los datos desde las revisiones identificadas, analizamos los datos de los estudios primarios, realizamos un metanálisis y preparamos una tabla de resumen de los resultados utilizando el método GRADE. **Resultados y conclusiones:** Identificamos 7 revisiones sistemáticas que en conjunto incluyeron 17 estudios primarios, de los cuales 3 son ensayos aleatorizados. Concluimos que el tratamiento de estabilización mediante una miniplaca de titanio probablemente disminuye el riesgo de paresia facial. Por otro lado, el uso de una miniplaca podría aumentar el riesgo de dehiscencia de la herida quirúrgica, disminuir el riesgo de reintervención quirúrgica y podría resultar en poca o nula diferencia en el riesgo de maloclusión, pero la certeza de la evidencia es baja. No está claro si el uso de una en comparación con dos miniplacas de titanio reduce el riesgo de infección y parestesia ya que la certeza de la evidencia disponible es muy baja.

ABSTRACT

Introduction: Mandibular fractures produce severe comorbidities, functional alterations, changes in the quality of life, among others. There are different surgical alternatives for favorable mandibular angle fractures; the most used is the stabilization techniques using titanium miniplates. There is no consensus on which it is more effective and safe; use one or two titanium miniplates. **Methods:** We searched in Epistemonikos, the largest database of systematic reviews in health, which is maintained by screening multiple information sources, including MEDLINE, EMBASE, Cochrane, among others. We extracted data from the systematic reviews, reanalyzed data of primary studies, conducted a meta-analysis and generated a summary of findings table using the GRADE approach. **Results and conclusions:** We identified seven systematic reviews that included 17 primary studies, in which three were randomized trials. We conclude that stabilization treatment with a titanium miniplate probably reduces the risk of facial paresis. On the other hand, the use of a miniplate could increase the risk of dehiscence of the surgical wound, decrease the risk of reoperation, and could result in little or no difference in the risk of malocclusion, but the certainty of the evidence is low. It is not clear whether the use of one compared to two titanium miniplates reduces the risk of infection and paresthesia since the certainty of the available evidence is very low.

KEY WORDS

Epistemonikos; GRADE; Mandibular angle fracture; Titanium miniplate; Maxillofacial surgery.

Int. J. Inter. Dent Vol. 13(2); 110-114, 2020.

Mensajes clave

- El tratamiento de estabilización mediante una miniplaca de titanio en comparación a la instalación de dos miniplacas de titanio probablemente disminuye el riesgo de paresia facial.
- El tratamiento de estabilización mediante una miniplaca de titanio en comparación a la instalación de dos miniplacas de titanio podría resultar en poca o nula diferencia en el riesgo de sufrir maloclusión postoperatoria (baja certeza de evidencia).
- El tratamiento de estabilización mediante una miniplaca de

titanio en comparación a la instalación de dos miniplacas de titanio podría disminuir el riesgo de requerir reintervención quirúrgica y aumentar el riesgo de dehiscencia de la herida quirúrgica (baja certeza de evidencia).

- No es posible establecer con claridad si el tratamiento de estabilización mediante una miniplaca de titanio en comparación a la instalación de dos miniplacas de titanio disminuye el riesgo de infección y de parestesia, debido a que la certeza de la evidencia existente ha sido evaluada como muy baja.

PROBLEMA

La mandíbula es una de las estructuras óseas más afectadas por trauma, siendo específicamente las fracturas de ángulo mandibular favorables y aisladas una de las más prevalentes⁽¹⁾. Estas fracturas se encuentran sometidas a la acción de músculos masticadores elevadores y depresores, siendo la biomecánica un factor determinante al momento de elegir el tipo de tratamiento.

Generalmente el tratamiento varía entre dos tipos de fijación interna rígida: una miniplaca de titanio o dos miniplacas de titanio.

Al realizar la osteosíntesis mediante una miniplaca de titanio, esta es fijada a nivel de la línea oblicua externa mandibular o en la cortical bucal superior⁽²⁾. Por otro lado, las fijaciones con dos placas generalmente se ubican en la cortical externa superior y cercana al borde basilar mandibular, aunque también se describen otras ubicaciones⁽³⁾.

La fijación con dos placas genera una fijación más estable y rígida, evitando los movimientos de torsión. Sin embargo, corresponde a una técnica quirúrgica más invasiva que requiere de un mayor grado de desperiostización y deja una cicatriz visible⁽⁴⁾. Es por esto que en casos de fractura de ángulo mandibular aislada, los clínicos suelen optar por la osteosíntesis mediante una miniplaca de titanio. Sin embargo, existe incertidumbre en cuanto a su seguridad, ya que esta técnica podría verse asociada con un mayor riesgo de complicaciones postoperatorias debido al movimiento de torsión en los fragmentos.

MÉTODOS

Realizamos una búsqueda en Epistemonikos, la mayor base de datos de revisiones sistemáticas en salud, la cual es mantenida mediante búsquedas en múltiples fuentes de información, incluyendo MEDLINE, EMBASE, Cochrane, entre otras. Extraímos los datos desde las revisiones identificadas y analizamos los datos de los estudios primarios. Con esta información, generamos un resumen estructurado denominado FRISBEE (*Friendly Summaries of Body of Evidence using Epistemonikos*), siguiendo un formato preestablecido, que incluye mensajes clave, un resumen del conjunto de evidencia (presentado como matriz de evidencia en Epistemonikos), metanálisis del total de los estudios cuando sea posible, una tabla de resumen de resultados con el método GRADE y una sección de otras consideraciones para la toma de decisión.

Acerca del conjunto de evidencia para esta pregunta

<p>Cuál es la evidencia Véase matriz de evidencia en Epistemonikos más abajo.</p>	<p>Encontramos siete revisiones sistemáticas^(5,6,7,8,9,10,11) que incluyen en conjunto 16 estudios primarios^(12,13,14, 15,16,17,18,19,20,21,22,23,24,25,26,27) de los cuales tres son ensayos aleatorizados^(15,16,22).</p>
<p>Qué tipo de pacientes incluyeron los estudios*</p>	<p>Esta tabla y el resumen en general se basan en estos últimos, ya que la inclusión del resto de los estudios no incrementa la certeza de la evidencia ni aporta información adicional relevante.</p> <p>Todos los ensayos incluyeron pacientes entre 17 y 60 años con fractura favorable y aislada de ángulo mandibular^(15,16,22) y sólo un ensayo consideró además fractura de cóndilo mandibular bilateral y para-sinfisaria contralateral⁽²²⁾.</p>

Qué tipo de intervenciones incluyeron los estudios*

Todos los ensayos compararon la realización de tratamiento quirúrgico de una miniplaca de titanio comparado con dos miniplacas de titanio^(15,16,22).

Para el tratamiento con una miniplaca de titanio, todos los ensayos utilizaron un acceso bucal. Mientras que para el tratamiento con dos miniplacas de titanio, todos los ensayos utilizaron un acceso bucal y un acceso transbucal^(15,16,22).

En todos los ensayos, los pacientes que recibieron una miniplaca esta fue ubicada en la línea oblicua externa mandibular. Mientras que la ubicación de las dos miniplacas de titanio fueron; una en la línea oblicua externa y la otra en la cortical externa mandibular cercano al borde basilar^(15,16,22).

Qué tipo de desenlaces midieron

Los estudios midieron múltiples desenlaces, sin embargo, aquellos que fueron agrupados en las revisiones identificadas fueron:

- Infección
- Maloclusión
- Dehiscencia de la herida
- Reintervención
- Parestesia
- Paresia facial
- Dolor

El seguimiento de los ensayos varió entre 4 a 12 semanas^(15,16). El seguimiento no fue reportado por uno de los ensayos⁽²²⁾.

* La información sobre los estudios primarios es extraída desde las revisiones sistemáticas identificadas, no directamente desde los estudios, a menos que se especifique lo contrario.

Resumen de los resultados

La información sobre los efectos del tratamiento quirúrgico para fracturas aisladas de ángulo mandibular está basada en tres ensayos que incluyeron 147 pacientes^(15,16,22).

Todos los ensayos midieron infección del sitio quirúrgico y reintervención quirúrgica en 147 pacientes^(15,16,22). Dos ensayos midieron maloclusión en 116 pacientes^(15,16). Un ensayo midió dehiscencia de la herida en 54 pacientes⁽¹⁶⁾. Un ensayo midió parestesia en 62 pacientes⁽¹⁵⁾. Un ensayo midió paresia facial en 62 pacientes⁽¹⁵⁾. Ninguna de las revisiones sistemáticas reportó dolor postoperatorio.

El resumen de los resultados es el siguiente:

- El tratamiento de estabilización mediante una miniplaca de titanio en comparación a la instalación de dos miniplacas de titanio probablemente disminuye el riesgo de paresia facial.
- El tratamiento de estabilización mediante una miniplaca de titanio en comparación a la instalación de dos miniplacas de titanio podría resultar en poca o nula diferencia en el riesgo de sufrir maloclusión postoperatoria (baja certeza de evidencia).
- El tratamiento de estabilización mediante una miniplaca de titanio en comparación a la instalación de dos miniplacas de titanio podría disminuir el riesgo de requerir reintervención quirúrgica (baja certeza de evidencia).
- No es posible establecer con claridad si el tratamiento de estabilización mediante una miniplaca de titanio en comparación a la instalación de dos miniplacas de titanio disminuye el riesgo de infección, debido a que la certeza de la evidencia existente ha sido evaluada como muy baja.
- El tratamiento de estabilización mediante una miniplaca de titanio

en comparación a la instalación de dos miniplacas de titanio podría aumentar el riesgo de dehiscencia de la herida quirúrgica (baja certeza de evidencia).

- No es posible establecer con claridad si el tratamiento de estabilización mediante una miniplaca de titanio en comparación a la

instalación de dos miniplacas de titanio aumenta el riesgo de parestesia, debido a que la certeza de la evidencia existente ha sido evaluada como muy baja.

- No se encontraron estudios que evaluaran el desenlace dolor postoperatorio.

Una miniplaca en comparación a dos miniplacas en el tratamiento de fracturas aisladas y favorables de ángulo mandibular				
Pacientes	Adultos con fracturas aisladas y favorables de ángulo mandibular			
Intervención	Osteosíntesis con una miniplaca de titanio			
Comparación	Osteosíntesis con dos miniplacas de titanio			
Desenlaces	Efecto absoluto*		Efecto relativo (IC 95%)	Certeza de la evidencia (GRADE)
	CON dos miniplacas de titanio	CON una miniplaca de titanio		
	Diferencia: pacientes por 1000			
Paresia facial	231 por 1000	14 por 1000	RR 0,06 (0,00 a 0,95)	⊕⊕⊕ ¹ Moderada
	Diferencia: 217 pacientes menos (Margen de error: 231 menos a 12 menos)			
Maloclusión	19 por 1000	14 por 1000	RR 0,72 (0,05 a 11,02)	⊕⊕○○ ^{1,2} Baja
	Diferencia: 5 pacientes menos (Margen de error: 18 menos a 189 más)			
Reintervención quirúrgica**	118 por 1000	48 por 1000	RR 0,41 (0,13 a 1,28)	⊕⊕○○ ^{1,2} Baja
	Diferencia: 70 pacientes menos (Margen de error: 102 menos a 33 más)			
Infección	103 por 1000	82 por 1000	RR 0,80 (0,29 a 2,22)	⊕○○○ ^{1,2} Muy baja
	Diferencia: 21 pacientes menos (Margen de error: 73 menos a 126 más)			
Dehiscencia de la herida	74 por 1000	111 por 1000	RR 1,50 (0,27 a 8,28)	⊕⊕○○ ^{1,2} Baja
	Diferencia: 37 pacientes más (Margen de error: 54 menos a 539 más)			
Parestesia	385 por 1000	416 por 1000	RR 1,08 (0,58 a 2,02)	⊕○○○ ^{1,2} Muy baja
	Diferencia: 31 pacientes más (Margen de error: 162 menos a 392 más)			
Dolor Postoperatorio	No se encontraron estudios que evaluaran dolor		--	--

Margen de error: Intervalo de confianza del 95% (IC 95%).
RR: Riesgo relativo.
GRADE: Grados de evidencia del GRADE Working Group (ver más adelante).

*Los riesgos **UNA miniplaca** están basados en los riesgos del grupo control en los estudios. El riesgo **DOS miniplacas** (y su margen de error) está calculado a partir del efecto relativo (y su margen de error).

** El desenlace "reintervención quirúrgica" se consideró como la presencia de "fallas en la osteosíntesis" y "pseudoartrosis".

¹ Se disminuyó un nivel de certeza de evidencia por riesgo de sesgo, debido a que los ensayos incluidos presentaban problemas en la generación de la secuencia aleatoria y el ocultamiento de esta. Además, los ensayos no fueron ciegos y presentan sesgo de desgaste.

² Se disminuyó un nivel de certeza de la evidencia por imprecisión, ya que a cada extremo del intervalo de confianza las decisiones varían. En el caso de los desenlaces "Infección" y "Parestesia", se decidió disminuir un nivel de certeza adicional por este motivo, puesto que los extremos del intervalo de confianza conllevan decisiones sustancialmente diferentes u opuestas.

[Siga el enlace para acceder a la versión interactiva de esta tabla \(Interactive Summary of Findings - iSoF\)](#)

Acerca de la certeza de la evidencia (GRADE)*

⊕⊕⊕⊕

Alta: La investigación entrega una muy buena indicación del efecto probable. La probabilidad de que el efecto sea sustancialmente distinto† es baja.

⊕⊕⊕○

Moderada: La investigación entrega una buena indicación del efecto probable. La probabilidad de que el efecto sea sustancialmente distinto† es moderada.

⊕⊕○○

Baja: La investigación entrega alguna indicación del efecto probable. Sin embargo, la probabilidad de que el efecto sea sustancialmente distinto† es alta.

⊕○○○

Muy baja: La investigación no entrega una estimación confiable del efecto probable. La probabilidad de que el efecto sea sustancialmente distinto† es muy alta.

*Esto es también denominado 'calidad de la evidencia' o 'confianza en los estimadores del efecto'.

†Sustancialmente distinto = una diferencia suficientemente grande como para afectar la decisión

Otras consideraciones para la toma de decisión**A quién se aplica y a quién no se aplica esta evidencia**

- Los resultados de este resumen aplican para pacientes adultos con fractura favorable y aislada de ángulo mandibular uni o bilaterales.
- Esta evidencia no aplica para pacientes pediátricos o para pacientes con múltiples fracturas en el territorio maxilofacial

Sobre los desenlaces incluidos en este resumen

- Los desenlaces seleccionados para este resumen son los considerados críticos para la toma de decisión a juicio de los autores de este resumen.
- El desenlace "reintervención quirúrgica" no fue reportado de manera directa por las revisiones sistemáticas, sin embargo, se consideró la incidencia de pseudoartrosis y fallas en la osteosíntesis ya que la ocurrencia de ambos generan la necesidad de reintervenir al paciente.
- El desenlace de dolor post operatorio no fue reportado por ninguna revisión sistemática, el cual es considerado relevante para la toma de decisiones.

Balance/beneficio y certeza de la evidencia

- El cuerpo de la evidencia existente muestra un posible beneficio del tratamiento de estabilización mediante una miniplaca de titanio en comparación a dos miniplacas de titanio, disminuyendo el riesgo de paresia facial. Sin embargo, el uso de una miniplaca podría aumentar el riesgo de dehiscencia de la herida (certeza de evidencia baja).
- Considerando lo anterior, no es posible hacer un adecuado balance entre riesgos y beneficios del tratamiento de estabilización con una miniplaca de titanio debido a la incertidumbre existente sobre sus riesgos, asociada a las limitaciones de la evidencia existente.

Consideraciones de recursos

- Actualmente ambas estrategias se encuentran ampliamente disponibles.
- Ninguna de las revisiones incluidas en este resumen realizó un análisis de los costos asociados a las intervenciones. Sin embargo la instalación de dos placas de titanio tiene mayores limitaciones debido a la necesidad de un manejo en la técnica quirúrgica y los costos adicionales que el instrumental implica.

Qué piensan los pacientes y sus tratantes

- Dada la evidencia presentada en este resumen la mayoría de los pacientes podrían preferir la instalación de una miniplaca de titanio, al ser un tratamiento más conservador, no dejar una cicatriz visible y los beneficios en relación al menor riesgo de complicaciones relevantes para los pacientes.
- Pese a que la mayoría de los tratantes estarían a favor del uso de una por sobre dos miniplacas, podría existir variabilidad en las decisiones clínicas tomadas por los tratantes, en especial en aquellos pacientes que requieran una mayor estabilización de la fractura.

Diferencias entre este resumen y otras fuentes

- Las conclusiones de este resumen concuerdan en general con las conclusiones de las revisiones sistemáticas identificadas. Sin embargo, algunas revisiones difieren al evaluar el desenlace "dehiscencia de la herida"^(6,12) y "parestesia"⁽¹²⁾. Estas diferencias podrían explicarse debido a que las revisiones incorporaron en su análisis ensayos aleatorizados y estudios observacionales, además de considerar definiciones diferentes de los desenlaces.
- Los resultados del resumen coinciden parcialmente con los de la guía de práctica clínica de la "Association in Osteosynthesis in Craniomaxillofacial": *Principles of Internal Fixation of the Craniomaxillofacial Skeleton – Trauma and Orthognathic Surgery*⁽²⁹⁾. En donde recomienda el uso de una miniplaca de titanio en la zona de tensión en fracturas de ángulo favorables y aisladas. La guía además menciona que el uso de dos miniplacas se justificaría en fracturas de ángulo mandibular; desfavorables, con gran desplazamiento y/o aquellas en donde hubo que realizar exodoncia de tercer molar.

¿Puede que cambie esta información en el futuro?

- La probabilidad de que la futura evidencia cambie las conclusiones en todos los desenlaces es alta debido a la muy baja certeza de la evidencia existente.
- No se identificaron revisiones sistemáticas en curso en la base de datos PROSPERO (*International prospective register of systematic reviews*).
- No se identificaron ensayos clínicos en curso en *International Clinical Trials Registry Platform* de la Organización Mundial de la Salud.

CÓMO REALIZAMOS ESTE RESUMEN

Mediante métodos automatizados y colaborativos recopilamos toda la evidencia relevante para la pregunta de interés y la presentamos en una matriz de evidencia.

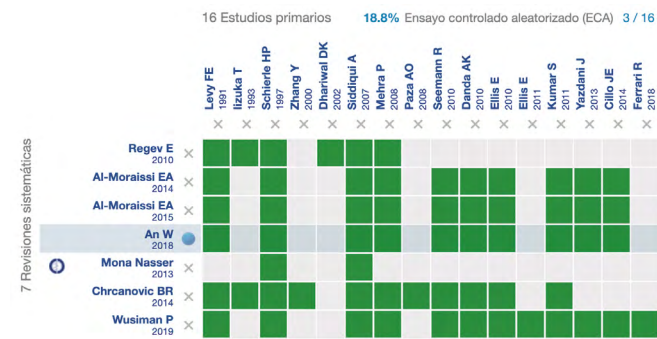


Figura 1. Matriz de evidencia “Una miniplaca o dos miniplacas en fracturas aisladas y favorables de ángulo mandibular”.

[Siga el enlace para acceder a la versión interactiva: Una miniplaca o dos miniplacas en fracturas aisladas y favorables de ángulo mandibular](#)

NOTAS

Si con posterioridad a la publicación de este resumen se publican nuevas revisiones sistemáticas sobre este tema, en la parte superior de la matriz se mostrará un aviso de “nueva evidencia”. Si bien el proyecto contempla la actualización periódica de estos resúmenes, los usuarios están invitados a comentar en la página web de Medwave o contactar a los autores mediante correo electrónico si creen que hay evidencia que motive una actualización más precoz.

Luego de crear una cuenta en Epistemonikos, al guardar las matrices recibirá notificaciones automáticas cada vez que exista nueva evidencia que potencialmente responda a esta pregunta.

Este artículo es parte del proyecto síntesis de evidencia de Epistemonikos. Se elabora con una metodología preestablecida, siguiendo rigurosos estándares metodológicos y proceso de revisión por pares interno. Cada uno de estos artículos corresponde a un resumen, denominado FRISBEE (*Friendly Summary of Body of Evidence using Epistemonikos*), cuyo principal objetivo es sintetizar el conjunto de evidencia de una pregunta específica, en un formato amigable a los profesionales clínicos. Sus principales recursos se basan en la matriz de evidencia de Epistemonikos y análisis de resultados usando metodología GRADE. Mayores detalles de los métodos para elaborar este FRISBEE están descritos aquí (<http://dx.doi.org/10.5867/medwave.2014.06.5997>)

La Fundación Epistemonikos es una organización que busca acercar la información a quienes toman decisiones en salud, mediante el uso de tecnologías. Su principal desarrollo es la base de datos Epistemonikos (www.epistemonikos.org).

DECLARACIÓN DE CONFLICTOS DE INTERESES

Los autores declaran no tener conflictos de intereses con la materia de este artículo.

Bibliografía

- Afroz PN, Bykowski MR, James IB, Daniali LN, Clavijo-Alvarez JA. The Epidemiology of Mandibular Fractures in the United States, Part 1: A Review of 13,142 Cases from the US National Trauma Data Bank. *J Oral Maxillofac Surg.* 2015 Dec;73(12):2361-6.
- Champy M. Mandibular osteosynthesis by miniature screwed plates via buccal approach. *J Maxillofac Surg.* 1973; 1:79-84
- Barber HD, Bahram R, Woodbury SC, Silverstein KE, Fonseca RJ (2005). Mandibular fractures. In: *Oral and Maxillofacial Trauma, Third Edition Vol.2.* Fonseca RJ, Walker RV, Betts NJ, editors. Philadelphia: WB Saunders Company, p. 479-522.
- Ellis III E. Treatment Methods for Fractures of the Mandibular Angle. *Intl J Oral Maxillofac Surg.* 1999; 28:243-252.
- Regev E, Shiff JS, Kiss A, Fialkov JA. Internal fixation of mandibular angle fractures: a meta-analysis. *Plast Reconstr Surg.* 2010 Jun;125(6):1753-60.
- Al-Moraissi EA, Ellis E 3rd. What method for management of unilateral mandibular angle fractures has the lowest rate of postoperative complications? A systematic review and meta-analysis. *J Oral Maxillofac Surg.* 2014 Nov;72(11):2197-211.
- Al-Moraissi EA. One miniplate compared with two in the fixation of isolated fractures of the mandibular angle. *Br J Oral Maxillofac Surg.* 2015 Oct;53(8):690-8.
- An W, Ainiwaer A, Wusiman P, Ali G, Moming A. Surgical Management of Mandibular Angle Fractures. *J Craniofac Surg.* 2018 Oct;29(7):1702-1708.
- Nasser M, Pandis N, Fleming PS, Fedorowicz Z, Ellis E, Ali K. Interventions for the management of mandibular fractures. *Cochrane Database Syst Rev.* 2013 Jul 8;(7):CD006087.
- Chrcanovic BR. Fixation of mandibular angle fractures: clinical studies. *Oral Maxillofac Surg.* 2014;18(2):123-152.
- Wusiman P, Abasi K, Maimaitishawuti D, Moming A. Management of Mandibular Angle Fractures Using One Miniplate or Two Miniplate Fixation System: A Systematic Review and Meta-Analysis. *J Oral Maxillofac Surg.* 2019;77(8):1673.e1-1673.e11.
- Ellis E 3rd. A prospective study of 3 treatment methods for isolated fractures of the mandibular angle. *J Oral Maxillofac Surg.* 2010 Nov;68(11):2743-54.
- Kumar S, Prabhakar V, Rao K, Brar R. A comparative review of treatment of 80 mandibular angle fracture fixation with miniplates using three different techniques. *Indian J Otolaryngol Head Neck Surg.* 2011 Apr;63(2):190-2.
- Cillo JE Jr, Ellis E 3rd. Management of bilateral mandibular angle fractures with combined rigid and nonrigid fixation. *J Oral Maxillofac Surg.* 2014 Jan;72(1):106-11.
- Siddiqui A, Markose G, Moos KF, McMahon J, Ayoub AF. One miniplate versus two in the management of mandibular angle fractures: a prospective randomised study. *Br J Oral Maxillofac Surg.* 2007 Apr;45(3):223-5.
- Danda AK. Comparison of a single noncompression miniplate versus 2 noncompression miniplates in the treatment of mandibular angle fractures: a prospective, randomized clinical trial. *J Oral Maxillofac Surg.* 2010 Jul;68(7):1565-7.
- Levy FE, Smith RW, Odland RM, Marentette LJ. Monocortical miniplate fixation of mandibular angle fractures. *Arch Otolaryngol Head Neck Surg.* 1991 Feb;117(2):149-54.
- Dhariwal DK, Gibbons AJ, Murphy M, Llewelyn J, Gregory MC. A two year review of the treatment and complications of mandibular angle fractures. *J R Army Med Corps.* 2002 Jun;148(2):115-7.
- Iizuka T, Lindqvist C. Rigid internal fixation of fractures in the angular region of the mandible: an analysis of factors contributing to different complications. *Plast Reconstr Surg.* 1993 Feb;91(2):265-71; discussion 272-3.
- Yazdani J, Taheri Talesh K, Kalantar Motamedi MH, Khorshidi R, Fekri S, Hajmohammadi S. Mandibular Angle Fractures: Comparison of One Miniplate vs. Two Miniplates. *Trauma Mon.* 2013 Spring;18(1):17-20.
- Seemann R, Schicho K, Wutzl A, Koinig G, Poeschl WP, Krennmaier G, Ewers R, Klug C. Complication rates in the operative treatment of mandibular angle fractures: a 10-year retrospective. *J Oral Maxillofac Surg.* 2010 Mar;68(3):647-50.
- Schierle HP, Schmelzeisen R, Rahn B, Pytlik C. One- or two-plate fixation of mandibular angle fractures? *J Craniomaxillofac Surg.* 1997 Jun;25(3):162-8.
- Paza AO, Abuabara A, Passeri LA. Analysis of 115 mandibular angle fractures. *J Oral Maxillofac Surg.* 2008;66(1):73-76.
- Zhang Y. A clinical investigation on miniplate fixation as tension band for mandibular angle fracture. *Zhonghua Kou Qiang Yi Xue Za Zhi.* 2000 Sep;35(5):340-2.
- Ferrari R, Lanzer M, Wiedemeier D, Rücker M, Bredell M. Complication rate in mandibular angle fractures-one vs. two plates: a 12-year retrospective analysis. *Oral Maxillofac Surg.* 2018;22(4):435-441.
- Ellis E 3rd. A study of 2 bone plating methods for fractures of the mandibular symphysis/body. *J Oral Maxillofac Surg.* 2011;69(7):1978-1987.
- Mehra P, Murad H. Internal fixation of mandibular angle fractures: a comparison of 2 techniques. *J Oral Maxillofac Surg.* 2008;66(11):2254-2260.
- Ehrenfeld, M., Manson, P. N., & Prein, J. (2012). Principles of internal fixation of the craniomaxillofacial skeleton. Thieme.