

# Utilización de sulfato de calcio hemihidratado como material de relleno y barrera en un alveolo post-exodoncia. Una observación clínica, tomográfica e histológica comparativa a 4 meses antes de la colocación de implantes

## Use of calcium sulfate hemihydrate as a filler and barrier in a post-extraction alveolus. A clinical, tomographic and histological comparative observation to 4 months before implant placement

López J<sup>1</sup>, Alarcón M<sup>2</sup>, Sacsquispe S<sup>3</sup>

### RESUMEN

Evaluar y comparar de forma clínica, tomográfica e histológica el proceso de reparación ósea y la conservación del reborde alveolar en dos alveolos post-extracción de paredes intactas, con y sin la utilización de un material sustituto óseo regenerativo a base de sulfato de calcio hemihidratado como relleno y barrera, antes de la colocación de implantes a cuatro meses.

**Rev. Clin. Periodoncia Implantol. Rehabil. Oral Vol. 7(1); 29-31, 2014.**

**Palabras clave:** Regeneración ósea, sulfato de calcio, extracción dental, cicatrización ósea, alveolo post-extracción, implante dental.

### ABSTRACT

To evaluate and compare clinically, tomographic and histological the bone repair process and the preservation of the alveolar walls of two sockets intact, with and without the use of a bone substitute material based regenerative calcium sulfate hemihydrate as a filler and barrier before implant placement to four months.

**Rev. Clin. Periodoncia Implantol. Rehabil. Oral Vol. 7(1); 29-31, 2014.**

**Key words:** Bone regeneration, calcium sulfate, dental extraction, bone healing, post-extraction alveolus, dental implant.

### INTRODUCCIÓN

Después de una extracción dental ocurre inevitablemente un proceso de reabsorción y remodelación ósea que representa un problema para la colocación del implante, donde la dimensión y morfología de la cresta alveolar no puede acomodar adecuadamente los implantes dentales.

La extracción de los dientes y la reabsorción ósea después de la cicatrización son las dos principales causas de las deformidades del hueso alveolar. Estudios clínicos han documentado un promedio de 4.0 a 4.5mm de reabsorción ósea horizontal seguido de procedimientos de extracción. Otros estudios han documentado cambios dimensionales significativos en los alrededores del hueso alveolar seguido de los procedimientos de extracción<sup>(1,2)</sup>.

Sobre las propiedades y aplicaciones clínicas del sulfato de calcio como material regenerativo en alveolos, muchos investigadores han observado una mínima respuesta inflamatoria posterior a la implantación de SC, y publicaciones ortopédicas indican que la reabsorción de SC es rápida y completa en comparación con otros materiales regenerativos<sup>(3-6)</sup>.

El objetivo del presente caso clínico nos permitirá evaluar y comparar clínica, tomográfica e histológicamente si el sulfato de

calcio hemihidratado, luego de ser utilizado como material de relleno y de barrera en un alveolo post-extracción, podría conservar el reborde alveolar, mejorar la calidad de formación de hueso y reducir la reabsorción de la cresta ósea alveolar durante el proceso de cicatrización a cuatro meses.

### CASO CLÍNICO Y TRATAMIENTO

Paciente de 38 años de edad, masculino, sin alteración sistémica, acude al Servicio de Implantología Oral de la Clínica de Postgrado en Estomatología de la Universidad Peruana Cayetano Heredia para extraerse dos piezas, 15 y 24 y colocarse implantes dentales, posteriormente.

Bajo consentimiento informado, se explicó al paciente previamente las diferentes alternativas de tratamiento para su caso, los riesgos y beneficios que obtendrá con la utilización de materiales regenerativos e implantes dentales después de realizar las extracciones dentales. Luego, nos permita realizar al cabo de cuatro meses dos tomas de muestras en los alveolos cicatrizados para un estudio histológico comparativo en el momento de iniciar la

1. Especialista en Implantología Oral y Diplomado en Periodoncia. Universidad Peruana Cayetano Heredia. Perú.

2. Especialista y Magister en Periodoncia. Docente del Programa de Especialización en Implantología Oral de la UPCH. Universidad Peruana Cayetano Heredia. Perú.

3. Especialista en Medicina y Patología Oral. Docente del Programa de Especialización de Cirugía Oral y Maxilofacial de la UPCH. Universidad Peruana Cayetano Heredia. Perú.

instrumentación del fresado para colocación de los dos implantes como parte del tratamiento.

El plan de trabajo para el diagnóstico contempló exámenes clínicos, radiográficos, tomográficos, fotográficos y modelos de estudio articulados.

### DIAGNÓSTICO

Bajo anestesia local infiltrativa fueron realizadas las exodoncias de las piezas 15 y 24 de forma cuidadosa y atraumática, luego se procedió a la colocación del material regenerativo a base de sulfato de calcio hemihidratado (DENTOGEN®) en el alveolo de la pieza 15, de acuerdo a las indicaciones sugeridas por el fabricante. La preparación se aplicó en forma de pasta y por capas en el interior de alveolo hasta cubrirlo completamente. Una vez llenado el alveolo se agregó en la superficie del material unas gotas de solución de cloruro de potasio que viene en el producto para acelerar el fraguado y consistencia del mismo para que pudiera funcionar de barrera o membrana y evitar el ingreso del tejido epitelial y conectivo al interior del alveolo durante las etapas iniciales de cicatrización. Finalmente, una sutura con muy poca tensión en "X" fue realizada. No se trató de cubrir por completo el material de injerto a través de los tejidos blandos. Los mismos procedimientos se realizaron en la pieza 24 control, con la única excepción de que no se colocó ningún material, solo extracción atraumática, curetaje del alveolo y sutura en "X". Se prescribió antibiótico vía oral, Megacilina oral 1'000000 cápsulas cada 8 horas por 4 días y 12 cápsulas de Dolocordralan extra forte, una cada 8 horas por 4 días después de la operación, Clorhexidina 0.12% para enjuagues bucales suaves durante 30 segundos dos veces por día durante 1 semana. Suturas se retiraron a los 10 días. Exámenes de control y registro durante la fase de cicatrización se realizaron durante el seguimiento a 1, 2 y 4 meses (Figura 1).

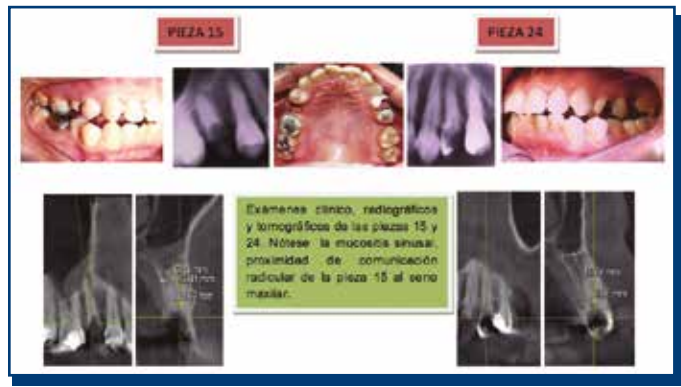


Figura 1.

### TRATAMIENTO

Después de cuatro meses se procedió a realizar la cirugía para la colocación de dos implantes en ambos alveolos cicatrizados.

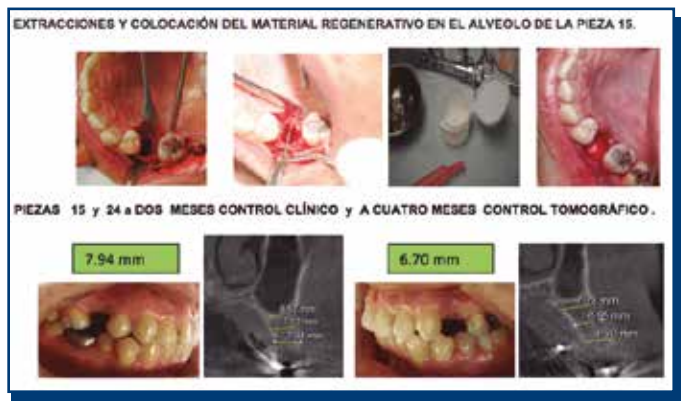

Figura 2.

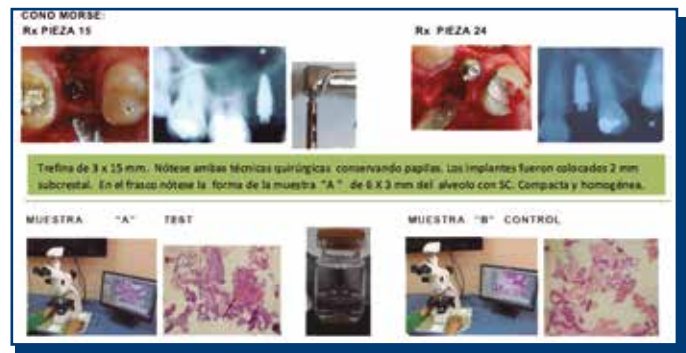

Figura 3. Al cuarto mes dos muestras de tejido óseo se tomaron antes de colocar los implantes de 4.3 x 10mm.

Previamente a la colocación mediante el empleo de una trefina de 3mm de diámetro y 15mm de longitud, se realizaron dos biopsias de tejido alveolar de la pieza 15, Muestra "A" rellena previamente con sulfato de calcio hemihidratado y de la pieza 24, Muestra "B" sin relleno para el estudio histológico e histomorfométrico en el Servicio de Patología y Cirugía Oral de la Universidad Peruana Cayetano Heredia.

**Procedimiento Histológico:** Las muestras fueron fijadas en formol al 10% por 24 horas, luego descalcificadas en ácido nítrico al 5% por 36 horas y luego se siguió el procedimiento de rutina para obtener cortes de 3µm coloreadas con hematoxilina-eosina. Las láminas obtenidas fueron observadas con un microscopio de luz multicabezal marca Olympus, modelo BX50F4, Olympus Optical Co., Ltd., Japan. Las lecturas fueron realizadas por una patóloga especialista de más de 10 años de experiencia.

**Análisis Histomorfométrico:** Las secciones histológicas fueron observadas colocando en el lente ocular del microscopio un disco micrométrico con una gradilla de 24mm de 10mm/100 cuadrado, éste fue utilizado para estimar la fracción de volumen de los componentes de la reparación ósea por el método de conteo diferencial de puntos. Se calcularon: Hueso trabecular, hueso lamelar, en porcentajes.

### RESULTADOS

El sulfato de calcio hemihidratado utilizado como material regenerativo de relleno y barrera en el alveolo de prueba resultó clínicamente conservar mejor los tejidos en volumen y dimensión horizontal. Logró la reducción de la resorción ósea alveolar horizontal y preservar el reborde en el momento de la colocación del implante que se redujo 0.69mm en el alveolo de prueba pieza 15, en comparación con el alveolo control pieza 24 sin material que se redujo 2.16mm. Histológicamente, la muestra del alveolo con material injertado con SC, mostró un promedio de tejido óseo de 37.3% (hueso lamelar 32.3%, hueso trabecular 5%). Promedio de tejido fibroso 62.7%. La muestra control mostró un promedio de tejido óseo de 27.1% (hueso lamelar 21%, hueso trabecular 6.1%). Promedio de tejido fibroso y médula ósea 72.9%.

Hubo formación de hueso nuevo en las dos muestras. No se observó residuos de sulfato de calcio y durante la toma de la muestra con trefina en el alveolo tratado con sulfato de calcio ofreció mayor resistencia al corte y una muestra más homogénea y compacta que el alveolo control.

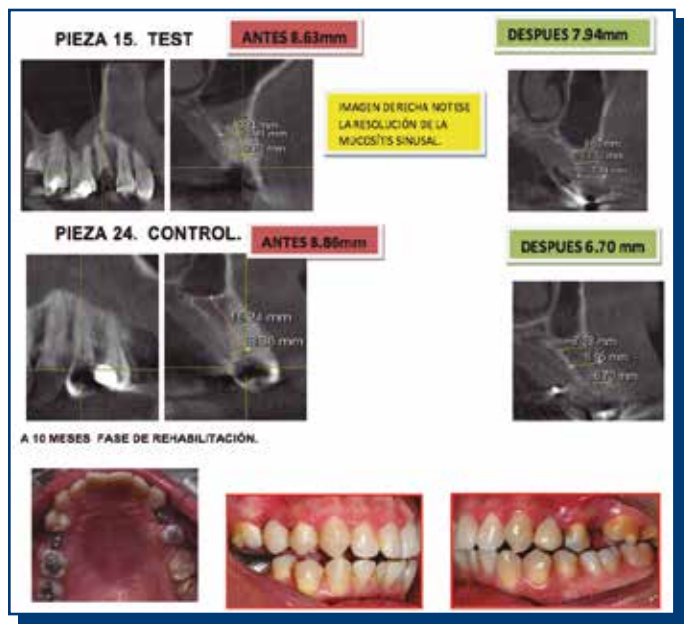

Figura 4.

## DISCUSIÓN

Es reconocido que la morfología del hueso alveolar, la altura del hueso interproximal, la presencia y espesor de la pared bucal y lingual del hueso pueden influir en los cambios dimensionales después

de una extracción<sup>(1,2)</sup>.

Estudios en animales y humanos mostraron que los alveolos de extracción con paredes óseas completas e intactas son capaces de regeneración ósea alveolar por sí mismas<sup>(7)</sup>.

En el 2004 investigaciones de Guarnieri y cols. observaron un volumen clínicamente bien conservado de sulfato de calcio hemihidratado en alveolos de extracción a 3 meses permite un hueso trabecular promedio de 58% en los sitios injertados y de 48% en secciones de control<sup>(8)</sup>.

La utilización del sulfato de calcio fue disminuida a partir de los años 70. Actualmente, el sulfato de calcio en su forma hemihidratada ha sido renovado para ser usado como relleno y barrera para procedimientos de regeneración post extracción realizados en humanos como el de Mario Aimetti y cols.<sup>(9)</sup> en el 2009.

## CONCLUSIÓN

El sulfato de calcio hemihidratado parece ser un material de injerto aceptable para la conservación del reborde alveolar y regeneración ósea post-extracción dental en alveolo de paredes intactas, ya que es completamente reabsorbible y permite nuevas disposiciones del hueso laminar y trabecular en un limitado período de cuatro meses.

## CONFLICTO DE INTERESES

Los autores declaran no tener conflictos de interés.

## REFERENCIAS BIBLIOGRÁFICAS

1. Araujo MG, Lindhe J. Dimensional ridge alterations following tooth extraction. An experimental study in the dog. *J Clin Periodontol*, 2005; 32: 212-218.
2. Nemcovsky CE, Serfaty V. Alveolar ridge preservation following extraction of maxillary anterior teeth. Report on 23 consecutive cases. *J Periodontol*, 1996; 67: 390-395.
3. Podaropoulos L, Veis AA, Papadimitriou S, Alexandridis Constantinos K. Bone regeneration using b-tricalcium in a calcium sulfate matrix. *J Oral Implant*, 2009; 35 Issue 1: 28-36.
4. Tovar NM, Mazor Z, Mamidwar S, Ricci JL. Reparación ósea en defectos periodontales. El uso de un compuesto de aloinjerto y sulfato de calcio (DentoGen) como barrera. *J Oral Implant*, Onim-37-02-01. 3<sup>er</sup> 2011.
5. Ricci JL, Alexander H, Nadkarni P, Hawkins M, Turner J, Rosenblum SF, Brezenoff L, De Leonardis D, Pecora G. Biological mechanisms of calcium-sulfate eplacement by bone. In: Davies JE, editor. *Bone Engineering*. Toronto: Em Squared Inc.; 2000. pp. 332-344.
6. Sottosanti JS. Calcium sulfate: A biodegradable and a biocompatible barrier for guided tissue regeneration. *Compendium*, 1992; 13(3): 226-234.
7. McAllister BS, Haghhighat K. Bone augmentation techniques. *J Periodontol*, 2007; 78: 377-396.
8. Guarnieri R, Gabriele Pecora y cols. Medical grade calcium sulfate hemihydrate in healing of humam extraction sockets: Clinical and histological observations at 3 months. *J Periodontol*, 2004; 75: 902-908.
9. Aimetti M, Romano F, Baïma Griga F, Godio L. Clinical and histologic healing of human extraction sockets filled with calcium sulfate. *Int J Oral Maxillofac Implants*, 2009; 24: 901-909.