



Revista Clínica de Periodoncia, Implantología y Rehabilitación Oral

www.elsevier.es/piro



TRABAJO DE INVESTIGACIÓN

Paralelismo entre plano oclusal y plano de Camper



Jimena López-Garrido, Rolando Schulz-Rosales*, Bárbara Cerda-Peralta,
Macarena Rivera-Rothgaenger, Valentina Martínez-Arriagada,
Natalia Mora-Figueroa, Walter Díaz-Guzmán y Fernando Romo-Ormazábal

Clinica Integral del Adulto, Facultad de Odontología, Universidad de Chile, Santiago, Chile

Recibido el 27 de febrero de 2015; aceptado el 17 de mayo de 2015
Disponibile en Internet el 30 de junio de 2015

PALABRAS CLAVE

Plano oclusal;
Registro de relaciones
mandibulares;
Cefalometría;
Fotografía

Resumen

Objetivo: El propósito de este estudio fue verificar la relación de paralelismo entre el plano oclusal y 3 definiciones de plano de Camper en una población eugnástica chilena.

Material y métodos: Estudio transversal. Se seleccionaron 60 adultos jóvenes chilenos eugnásticos (32 hombres y 28 mujeres) entre 18 y 35 años. Se utilizaron telerradiografías de perfil digitales y fotografías faciales laterales estandarizadas. Se superpuso la cefalometría en las fotografías laterales con el programa Quick-Ceph®. Los planos de Camper se trazaron desde 3 diferentes puntos de inicio en el tragus (superior, medio e inferior) hacia el punto más inferior del ala de la nariz. Se midieron los ángulos formados entre el plano oclusal y los 3 planos de Camper resultantes con el programa Screen Protractor®.

Resultados: El análisis ANOVA muestra diferencias significativas entre los 3 ángulos. El ángulo promedio entre el plano de Camper medio y el plano oclusal fue $-0,63^\circ$. En hombres, el plano de Camper medio fue más paralelo al plano oclusal ($1,11^\circ$) y en mujeres el plano de Camper superior fue el más paralelo con el plano oclusal ($1,39^\circ$).

Conclusión: El paralelismo fue verificado para el plano de Camper medio en hombres y para el plano de Camper superior en mujeres.

© 2015 Sociedad de Periodoncia de Chile, Sociedad de Implantología Oral de Chile y Sociedad de Prótesis y Rehabilitación Oral de Chile. Publicado por Elsevier España, S.L.U. Este es un artículo Open Access bajo la licencia CC BY-NC-ND (<http://creativecommons.org/licenses/by-nc-nd/4.0/>).

KEYWORDS

Occlusal plane;
Jaw relation record;
Cephalometry;
Photography

Parallelism between the occlusal plane and the Camper's line

Abstract

Objective: The aim of this study was to verify the parallelism between the occlusal plane and three different Camper's line definitions in a Chilean eugnathic population.

* Autor para correspondencia.

Correo electrónico: schulzrolando@gmail.com (R. Schulz-Rosales).

<http://dx.doi.org/10.1016/j.piro.2015.05.001>

0718-5391/© 2015 Sociedad de Periodoncia de Chile, Sociedad de Implantología Oral de Chile y Sociedad de Prótesis y Rehabilitación Oral de Chile. Publicado por Elsevier España, S.L.U. Este es un artículo Open Access bajo la licencia CC BY-NC-ND (<http://creativecommons.org/licenses/by-nc-nd/4.0/>).

Material and methods: Cross-sectional study was conducted on 60 Chilean eugathic young adults (32 males and 28 females) between 18 and 35 years old. Lateral digital standardised cephalometric radiographs and facial photographs were used. The cephalometric analysis was superimposed over the lateral photographs with Quick-Ceph® software. The Camper's line was traced from three different starting points at the Tragus (upper, middle and lower) to the lowest point below the nostrils. The angles obtained between the occlusal plane and the resulting Camper's lines were measured with Screen Protractor® software.

Results: The ANOVA test showed significant differences for the obtained angles. The mean parallelism between the medium Camper's line and the occlusal plane was -0.63° . In males, the medium Camper's line was more parallel to the occlusal plane (1.11°), and for females, the upper Camper's line was the most parallel to the occlusal plane (1.39°).

Conclusion: The parallelism was verified for the medium Camper's line in males, and for the upper Camper's line in females.

© 2015 Sociedad de Periodoncia de Chile, Sociedad de Implantología Oral de Chile y Sociedad de Prótesis y Rehabilitación Oral de Chile. Published by Elsevier España, S.L.U. This is an open access article under the CC BY-NC-ND license (<http://creativecommons.org/licenses/by-nc-nd/4.0/>).

Introducción

La determinación del plano oclusal protético es un paso importante en la rehabilitación oral, debido a que influye en la estética, fonética, función oclusal y articulación temporomandibular^{1,2}. Las dificultades más comunes que presenta establecer la orientación del plano oclusal son la falta de estructuras anatómicas reproducibles en pacientes desdentados, y los desgastes severos y/o maloclusiones en pacientes dentados o parcialmente dentados¹.

Diferentes escuelas de odontología utilizan distintas guías para determinar el plano oclusal^{3,4}. Estos parámetros corresponden a la altura de la papila retromolar, el borde lateral de la lengua, la comisura labial, el bermellón del labio inferior, parámetros estéticos y referencias craneométricas^{5,6}.

Dentro del estudio de referencias craneométricas existen distintos métodos que buscan visualizar estructuras óseas o blandas, tales como el estudio de modelos, fotografías, cefalometría, estudios 3D, entre otros. La técnica de superposición fotográfica y cefalométrica es un método que permite la visualización de estructuras de tejido blando y duro en una sola imagen, comparando distintos puntos y planos. Sin embargo, es una técnica poco utilizada debido al tiempo requerido para desarrollar el procedimiento correctamente, y a la necesidad de contar con un software cefalométrico. El método de superposición fue introducido por Arne Björk, quien propone utilizar un mínimo de 2 puntos o líneas, un contorno esquelético o de tejido blando y una o más estructuras esqueléticas⁷.

Para determinar el plano oclusal una de las referencias más utilizadas es el plano de Camper. El *Glosario de términos prostodónticos* actualmente establece que el plano de Camper se orienta desde el borde inferior del ala de la nariz hasta el borde superior del tragus⁸; sin embargo, los estudios muestran que al buscar paralelismo con el plano oclusal, este trazado varía en las distintas poblaciones estudiadas.

Karkasis (1987) realizó un estudio radiográfico donde propone el borde inferior del meato auditivo externo como punto cefalométrico para trazar el plano de Camper, ya que

sería más cercano al paralelismo con el plano oclusal⁹. En cuanto al plano de Camper clínico, Kumar S. (2013), en un estudio fotográfico utilizando la platina de Fox en individuos dentados con perfil ortognático, sugiere que la línea trazada desde el ala nasal hasta el borde inferior del tragus es más cercana al paralelismo con el plano oclusal, coincidiendo con los resultados de Venugopalan et al. (2012) en su estudio radiográfico para individuos clase I y clase III^{10,11}. Por otra parte, Abi-Ghosh et al. (2014) realizaron un estudio cefalométrico a individuos dentados completos clase I de Angle, y describieron la línea al tragus medio como la más paralela con el plano oclusal¹². Finalmente, Sadr K. & Sadr M. (2009) en un estudio fotográfico en individuos dentados clase I de Angle, con una platina de Fox interpuesta, y Al Quran et al. (2010) en un estudio cefalométrico en individuos dentados, proponen el borde superior del tragus como referencia posterior para trazar el plano de Camper^{13,14}.

El propósito de este estudio fue determinar la relación de paralelismo entre el plano oclusal y el plano de Camper empleando 3 puntos diferentes de referencia posterior en una población eugnástica chilena, definiendo como eugnástico a aquel individuo que presenta una armonía morfológica y funcional de los diferentes componentes del sistema estomatognático entre sí, determinada por factores genéticos y ambientales que interactúan en el crecimiento¹⁵.

Material y método

Estudio transversal, correlacional, en el que se utilizó una muestra por conveniencia de 60 adultos jóvenes chilenos eugnásticos entre 18 y 35 años (32 hombres y 28 mujeres) de los cuales se obtuvo una telerradiografía de perfil digital y una fotografía facial lateral estandarizada.

Criterios de inclusión y exclusión

Dentro de los criterios de inclusión se encuentran individuos con dentición natural completa, clase esquelética IO II leve (sin necesidad de tratamiento), presencia de acople

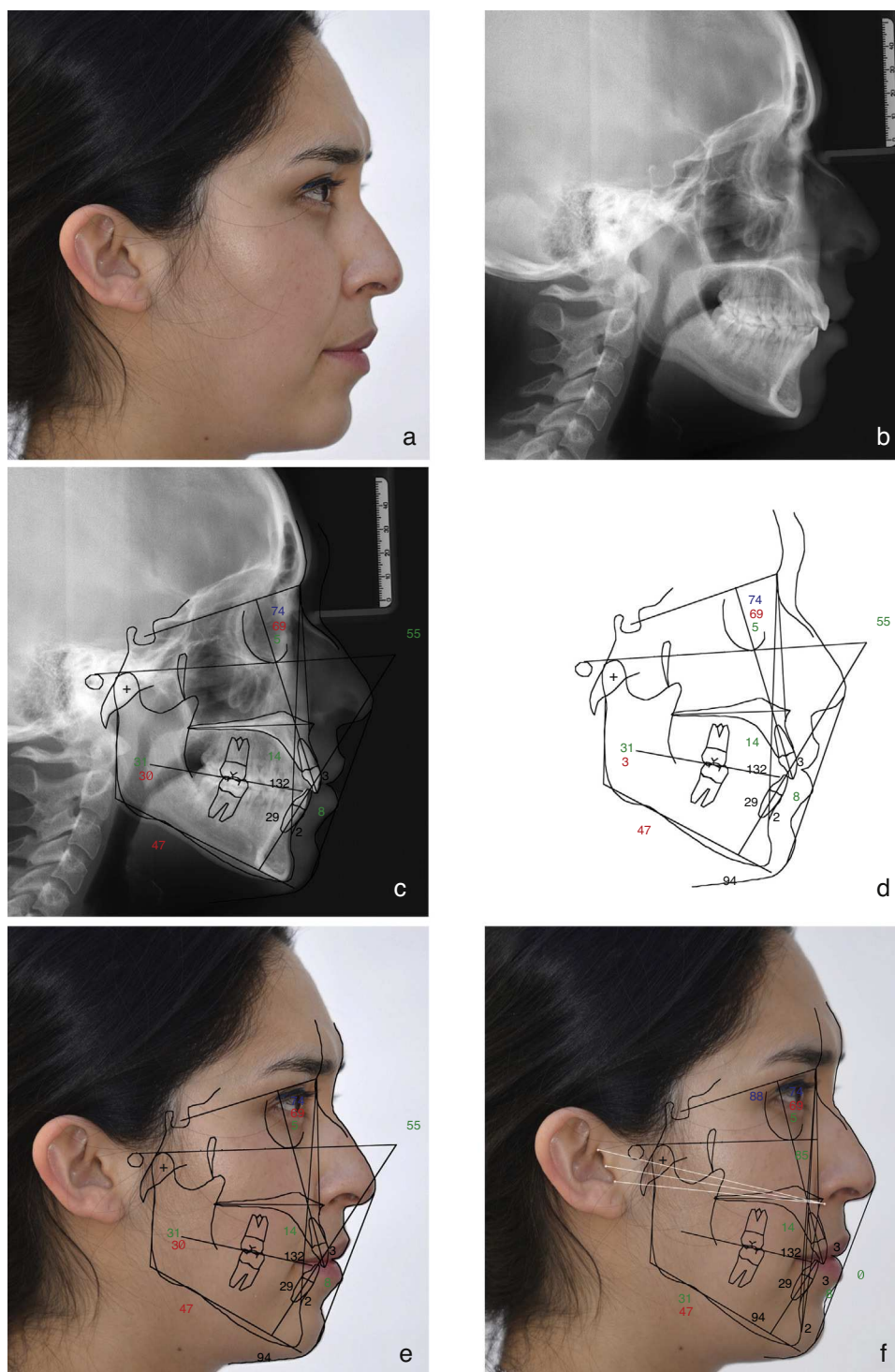


Figura 1 Técnica de superposición. a. Fotografía estandarizada. b. Telerradiografía. c-d. Trazado cefalométrico. e. Fotografía y cefalometría superpuestas. f. Trazado de los tres planos de Camper (en color blanco).

anterior y ATM con rangos de movilidad normales, sin síntomas asociados. Fueron excluidos de este estudio sujetos con cualquier enfermedad que haya producido una alteración del crecimiento vertical, pacientes en tratamiento de ortodoncia previo o en curso, pacientes sometidos previamente a cirugía ortognática u otra cirugía que altere la morfología facial, personas con malos hábitos orales, apiñamiento

dentario moderado o severo y cantidad excesiva de tejido blando bajo el mentón.

Procedimiento fotográfico

Las fotografías fueron tomadas con una cámara reflex digital (Nikon D5100) y una lente macro Nikkor 85 mm, a una

Tabla 1 Promedios, desviación estándar, valores mínimos y máximos según el género y general de la muestra

	Promedios			Desviación estándar			Valor mínimo		Valor máximo	
	M	F	X	M	F	X	M	F	M	F
P. Camp sup-p. oclu	4,91°	1,39°	3,15°	3,72°	2,79°	3,25°	-2,21°	-4,13°	12,81°	6,92°
P. Camp med-p. oclu	1,11°	-2,65°	-0,63°	3,73°	2,81°	3,27°	-6,23°	-8,19°	9,25°	2,97°
P. Camp inf-p. oclu	-2,08°	-5,83°	-3,95°	3,74°	2,86°	3,3°	-9,95°	-11,06°	6,14°	0,9°

F: femenino; M: masculino; X: general de la muestra.

distancia de 1,6m con una resolución de 16 megapíxeles. La iluminación se obtuvo con luz natural y flash de relleno. La cámara se utilizó en modo manual, con un tiempo de exposición 1/125 seg y una apertura de diafragma f/11. Para disminuir el efecto por la variación en la posición de la cabeza, la cámara se posicionó en un trípode, a la altura de la nariz del individuo y se utilizó la posición natural de la cabeza. Para ello, el sujeto se ubicó descalzo mirando un autoadhesivo en la pared en frente del paciente a la altura de sus ojos (fig. 1 A).

Procedimiento radiográfico

Se empleó un equipo imagenológico digital (Sirona® Orthophos XG Plus®), según las indicaciones del fabricante. Las piezas dentarias estaban en posición de oclusión (MIC) y los labios en reposo. La posición de la cabeza de cada sujeto se encontraba con el plano de Frankfort paralelo al piso. Los brazos estaban relajados, las piernas levemente separadas, respirando tranquilamente. Se pidió al paciente que deglutiera y después de unos segundos (luego de entrar en MIC) se tomó la radiografía (fig. 1 B).

Definiciones operacionales

Plano de Camper superior

Línea que se extiende desde el margen inferior del ala de la nariz al borde superior del tragus.

Plano de Camper medio

Línea que se extiende desde el margen inferior del ala de la nariz al centro del tragus.

Plano de Camper inferior

Línea que se extiende desde el margen inferior del ala de la nariz al borde inferior del tragus.

Plano oclusal de Ricketts

Línea que pasa por los puntos C y T (cúspide mesiovestibular del 1.º molar permanente mandibular y cúspide del canino mandibular respectivamente)¹⁶.

Superposición de imágenes

Se realizó un análisis cefalométrico con el software Quick Ceph 2000® versión 3.4 (de Quick Ceph Systems®), trazando el plano oclusal de Ricketts (figs. 1 C y D). Luego se superpuso la fotografía y la cefalometría en el mismo software,

utilizando contornos de perfil blando cefalométrico, contornos faciales de la fotografía, punto Stomion, punto glabella y el contorno mandibular (fig. 1 E).

Las fotografías con el trazado superpuesto se trasladaron a formato PDF. En el software Adobe Photoshop CC® (de Adobe Systems®) se trazaron los planos de Camper superior, medio e inferior (fig. 1 F) y se midieron los ángulos formados entre ellos y el plano oclusal, con el software ScreenProtractor®.

El análisis estadístico se realizó con el software Stata 10® (Stata Corporation L.P). Se realizó el análisis descriptivo mediante medidas de tendencia central, se comprobó la distribución de la muestra mediante el test de Shapiro-Wilk y se aplicó el test ANOVA.

Adicionalmente se realizó una regresión lineal simple entre las variables, utilizando el plano de Frankfort, con el objetivo de establecer la correlación de este con los planos de Camper. En caso de existir correlación entre ellos, los planos de Camper se comportarían de forma estadísticamente similar a la relación ya comprobada entre el plano oclusal según la definición de Ricketts y el plano de Frankfort.

Consideraciones éticas

Cada individuo firmó un consentimiento informado aprobado por el comité de ética de la facultad de odontología de la Universidad de Chile, para la participación en este estudio. Los exámenes radiográficos fueron realizados bajo estricto respeto de las normas de radioprotección.

Resultados

El ángulo entre el plano de Camper medio y el plano oclusal es más cercano a 0° en el análisis general de la muestra (-0,63°). Sin embargo, en el análisis por sexo, el grupo femenino presenta menor divergencia entre el plano de Camper superior y el plano oclusal (1,39°). Los hombres presentan igual comportamiento que la población general (1,11°) (tabla 1).

Se verificó la distribución normal mediante el test de Shapiro-Wilk. El análisis ANOVA mostró diferencias significativas entre el plano oclusal y 3 trazados del plano de Camper, con una $p=0,0001$.

Para evaluar la confiabilidad de la muestra se realizó además una regresión lineal simple entre las variables planos de Camper y plano de Frankfort, existiendo una asociación lineal positiva con un $r=0,6$.

Discusión

Es importante establecer las características del sistema estomatognático de la población en estudio, debido a su influencia en los valores norma de medidas craneofaciales. Es por ello que en esta investigación propuso estandarizar las características del sistema estomatognático, realizando el estudio en una población eugnásica, logrando así una norma para población chilena cuyo sistema se encuentra en armonía morfológica y funcional. A partir de esto es posible realizar análisis de individuos con maloclusiones.

Este estudio presenta un método innovador para comparar el plano de Camper con el plano oclusal, en el cual se utiliza la tecnología de superposición de imágenes permitiendo comparar las mediciones obtenidas en una sola visión, facilitando así la comparación de estructuras blandas con estructuras óseas y mejorando la precisión de las mediciones.

El análisis de varianza indica que la altura del punto de referencia posterior influye en el paralelismo con el plano oclusal. Estos resultados son comparables a los obtenidos en los estudios de Venugopalan et al., 2012 y Kumar, 2013, quienes obtuvieron diferencias significativas entre los planos, pero resultados distintos^{12,13}.

Los resultados obtenidos en esta muestra evidencian que el plano de Camper es paralelo al plano oclusal cuando es trazado desde el punto medio del tragus en hombres y desde el punto superior del tragus en mujeres. Estos resultados coinciden con los obtenidos en el estudio de Sadr K. y Sadr M. (2009) y Al Quran et al. (2010), quienes utilizaron una muestra de 50 individuos, clase I de Angle y sin tratamiento ortodóncico previo^{10,11}. Venugopalan et al. (2012) y Kumar (2013) presentan resultados distintos a los mencionados anteriormente, que probablemente se relacionan con la muestra utilizada, ya que ambos autores incluyeron individuos con maloclusiones en sus estudios^{12,13}. En cuanto al plano oclusal, su trazado es diferente según cada investigación. La mayoría de los estudios mencionados utiliza como referencia un plano que va desde la superficie incisal del incisivo central superior a la cúspide mesiopalatina del primer molar superior, siendo modificado por la sobremolida del incisivo o su posición más protruida-retruida^{9,11,14}. Otros estudios utilizan la platina de Fox como referencia del plano oclusal, el cual está determinado por las superficies de contacto entre los dientes y la platina. Esto hace menos precisa la ubicación del plano y facilita la modificación del mismo, puesto que no existe un punto definido en el cual contactan^{10,12}. Por lo tanto, es fundamental contar con referencias estables en el momento de establecer la oclusión de un individuo.

Resulta fundamental encontrar un plano de referencia confiable que permita determinar el plano oclusal en la rehabilitación de un paciente, para obtener mejores resultados clínicos. El plano de Camper es una referencia frecuentemente utilizada debido a la facilidad para orientar clínicamente el plano oclusal en la toma de relaciones craneomandibulares, utilizando el borde lateral de la platina de Fox. Sin embargo, se debe evaluar la variación de

este plano en individuos con maloclusiones prevalentes en la población.

Conclusiones

El plano de Camper medio es más paralelo al plano oclusal en hombres, mientras que el plano de Camper superior es más paralelo al plano oclusal en mujeres.

Conflicto de intereses

Los autores del trabajo declaran no tener conflicto de intereses.

Bibliografía

- Jayachandran S, Ramachandran CR, Varghese R. Occlusal plane orientation: A statistical and clinical analysis in different clinical situations. *J Prosthodont.* 2008;17:572–5.
- Schulz R, Romo F, Cerda B, Moya M. Visualización del plano oclusal y guía anterior en desdentados parciales en la telerradiografía lateral: descripción de la técnica a través de casos clínicos. *Int J Odontostomat.* 2013;7:471–6.
- Levin B, Sanders JL. Results of a survey of complete denture procedures taught in american and canadian dental schools: An update. *J Prosthet Dent.* 1985;54:302–6.
- Souza RF, Leles CR, Compagnoni MA. Levantamento do ensino de prótese total em faculdades de odontologia brasileiras. *Pos-Grad Rev Fac Odontol São José dos Campos.* 2002;5:5–11.
- González P, Álvarez MA, Fernández JP, González I. Planos bioscópicos de interés protésico y su influencia en la altura coronal. *RCOE.* 2003;8:501–7.
- Wright CR. Evaluation of the factors necessary to develop stability in mandibular dentures. *J Prosthet Dent.* 2004;92:509–18.
- Duterloo H, Planche P. *Handbook of cephalometric superimposition.* 1st ed. UK: Edit Quintessence; 2011.
- The glossary of prosthodontic terms. *J Prosthet Dent.* 2005;94:10–92.
- Karkazis HC. Relationship between ala-tragus line and natural occlusal plane-implications in denture prosthodontics. *Quintessence Int.* 1986;17:253–5.
- Kumar S. A determination of occlusal plane comparing different levels of the tragus to form ala-tragal line or Camper's line: A photographic study. *J Adv Prosthodont.* 2013;5(1):9–15.
- Venugopalan SK, SatishBabu CL, Rani MS. Determination of the relative parallelism of occlusal plane to three ala-tragal line in various skeletal malocclusions: A cephalometric study. *Indian J Dent Res.* 2012;23:719–22.
- Abi-Ghosn C, Zogheib C, Younes R, Makzoum JE. The ala-tragus line as a guide for orientation of the occlusal plane in complete dentures. *J Contemp Dent Pract.* 2004;15:108–11.
- Sadr K, Sadr M. A study of parallelism of the occlusal plane and ala-tragus line. *J Dent Res Dent Clin Dent Prospect.* 2009;3:107–9.
- Al Queran F, Hazza'a A. The position of the occlusal plane in natural and artificial dentitions as related to other craniofacial planes. *J Prosthodont.* 2010;19:601–5.
- Gianni E. *La nueva ortognatodoncia.* 1.ª ed. Italia: Piccin; 1989.
- Ricketts RM. Variations of the temporomandibular joint as revealed by cephalometric laminagraphy. *Am J Orthod.* 1950;36:877–92.