

TRABAJOS CIENTÍFICOS

Dilatación de la estenosis benigna de la anastomosis colo-rectal mediante bujías de Savary-Gilliard*

Dilation of benign anastomotic colorectal strictures using Savary-Gilliard bougies

Drs. GUILLERMO BANNURA C.^{1,3}, CARLOS BARRIENTOS C.^{2,3}, ALEJANDRO BARRERA E.^{1,3}, CARLOS MELO L.^{1,3}, JAIME CONTRERAS P.^{1,3}, DANIEL SOTO C.^{1,3}, JUAN A. MANSILLA E.^{1,3}

¹Servicio y Departamento de Cirugía. ²Instituto Chileno Japonés de Enfermedades Digestivas. ³Hospital Clínico San Borja Arriarán Campus Centro, Facultad de Medicina Universidad de Chile. Santiago, Chile

RESUMEN

Antecedentes: La estenosis cicatricial de una anastomosis colorrectal (CRA) ocurre aproximadamente en un 20% de los pacientes, la mayoría son asintomáticos y menos del 5% de los casos requiere algún procedimiento de corrección. Este estudio analiza la técnica y los resultados de la dilatación endoscópica con bujías de una estenosis de una CRA grapada. **Pacientes y método:** Revisión retrospectiva de todas las dilataciones de una CRA efectuadas en el periodo 1997-2004 por una estrechez cicatricial crítica (<10 mm), con o sin síntomas. La dilatación se efectuó mediante bujías de Savary-Gilliard bajo visión fluoroscópica. **Resultados:** De un total de 349 CRA con suturas mecánicas realizadas en forma consecutiva en dicho periodo, 15 pacientes (4,3%) requirieron de una o más sesiones de dilatación. La altura promedio de la estenosis desde el margen anal fue 12,7 cm (extremos 7-17). El diámetro promedio de la estrechez fue 7 mm (extremos 2-10). El intervalo entre la confección de la CRA y el diagnóstico de la complicación fue de 19 meses como promedio (extremos 2-67). Once pacientes (73%) presentaban síntomas obstructivos, los que progresaron a una obstrucción mecánica en 5. Se efectuó 18 dilataciones en los 15 pacientes, logrando una dilatación hasta 15 mm y mejoría del cuadro clínico en forma definitiva en 12 pacientes. Tres pacientes presentan una re-estenosis que requiere un nuevo procedimiento de dilatación, logrando éxito en 2 de ellos. Un paciente debió operarse por una perforación luego de la segunda sesión, quedando con una ileostomía transitoria. **Conclusión:** En nuestra experiencia logramos una corrección de la estrechez benigna de la CRA con una sesión de dilatación en el 80% de los casos, cifra que se eleva al 93% con dos sesiones. La técnica de dilatación con bujías es una técnica reproducible, de bajo costo, simple y eficiente.

PALABRAS CLAVE: *Estenosis benigna, anastomosis colorrectal, dilatación, endoscopia.*

SUMMARY

Background: Benign strictures occur in up to 22% of patients following anterior resection, most of them presenting no symptoms and less than 5% needing some correcting procedure. This study was conducted to assess the efficacy of dilation using Savary-Gilliard bougies. **Patients and method:** From 1997 to 2004,

*Recibido el 20 de Enero de 2006 y aceptado para publicación el 4 de Abril de 2006.

Correspondencia: Guillermo Bannura C
Las Limas 1622, Las Condes. Santiago. Chile
Fono: 2079582
e-mail: gbannura@vtr.net

349 consecutive patients underwent anterior resection. Fifteen patients (4,3%) developed a critical stricture of colorectal anastomosis (<10 mm). Dilatation was carried out under fluoroscopic guidance using Savary-Gilliard bougies of increasing diameters up to 15 mm. **Results:** Mean height of stenosis to anal verge was 12,7 cm (range 7-17). The strictures had a mean diameter of 7 mm (range 2-10). Four patients were diagnosed during routine follow up. In eleven patients, symptoms developed at a mean of 19 months after surgery (range 2-67). Five patients complained of pain and abdominal distension which, in one case, progressed to intestinal obstruction. The total number of dilation sessions was 21 and the average number per patient was 1.4 (range 1-4). Immediate symptomatic relief was achieved in 12 cases in one session and good long-term dilation was achieved in 14 patients (93%) after a 22 (range 7-44) mean follow-up period. There was one case of bowel perforation with the guide wire who needed a temporary ileostomy. **Conclusion:** Endoscopic dilation with Savary bougies is an inexpensive, simple, safe and efficient method of treating benign colorectal anastomotic strictures.

KEY WORDS: *Benign strictures, colorectal anastomosis, dilation, endoscopy.*

INTRODUCCIÓN

La estenosis cicatricial o benigna de una anastomosis colorrectal (CRA) ocurre en el 0 a 30% de los pacientes sometidos a una resección colorrectal¹⁻³. Esta variación refleja los distintos criterios empleados en la literatura especializada para definir esta complicación. En un estudio prospectivo acerca de los factores pronósticos de la estenosis de la CRA en 179 pacientes sometidos a una resección y anastomosis con suturas mecánicas, encontramos un 22% de estenosis al aplicar como criterio la imposibilidad de sobrepasar la estrechez con el rectoscopio rígido. Sin embargo, la mayoría de los pacientes era asintomáticos y menos del 5% requirió algún procedimiento terapéutico para corregirla⁴. Debido a la escasa correlación entre los síntomas y el grado de estrechez de una CRA, es necesario combinar ambos criterios (clínico y endoscópico) para decidir que pacientes requieren tratamiento^{4,5}. Actualmente existe consenso de que los procedimientos endoscópicos son exitosos en el manejo de la mayoría de los pacientes con una estenosis benigna⁶, reservando la cirugía para aquellos casos más severos o que recidivan luego de repetidos intentos de dilatación^{7,8}. El objetivo de este estudio es analizar los resultados del tratamiento de la estenosis cicatricial de la CRA grada utilizando un sistema mecánico de dilatación con bujías.

MATERIAL Y MÉTODO

Se revisa en forma retrospectiva los antecedentes clínicos de todos los pacientes sometidos a una dilatación endoscópica por una estenosis cicatricial benigna de una CRA mecánica. Se excluyen los pacientes con una operación de Duhamel y los pacientes con una anastomosis coloanal, sea direc-

ta o con reservorio. Se registra las características demográficas de los pacientes, el tipo de anastomosis efectuada, la morbilidad general y de la anastomosis. Se consigna el intervalo entre la intervención original y el diagnóstico de la complicación, el número de dilataciones efectuadas y las complicaciones del procedimiento. Se define estenosis benigna crítica como aquel estrechamiento del lumen intestinal de 10 mm o menos, con o sin síntomas. El diagnóstico se efectuó mediante una endoscopia indicada por la presencia de síntomas o durante un protocolo prospectivo de seguimiento de las CRA⁴. Este examen se complementó con un enema baritado para definir las características de la estrechez. La dilatación se efectuó mediante bujías de Savary-Gilliard comúnmente empleadas para efectuar la dilatación esofágica. Se define como éxito de la dilatación la ausencia o franca mejoría de los síntomas obstructivos y la persistencia de un lumen que permita el paso de un colonoscopio. Frente a la confirmación endoscópica de una reestenosis crítica, se indicó un nuevo procedimiento de dilatación. Cualquier cirugía correctora de la anastomosis y/o la necesidad de una ostomía se consideró como falla del tratamiento.

Técnica de la dilatación

Limpieza mecánica del recto con 1 ó 2 enemas de fosfosoda una hora previo al procedimiento. Con el paciente en decúbito lateral izquierdo, una sedación suave con 2,5-5 mg de midazolam ev y una monitorización con oximetría de pulso, se introduce el colonoscopio identificando la estrechez a nivel de la anastomosis y su magnitud. Si existe un granuloma se procede a tomar biopsia de la zona afectada. Se pasa una guía de alambre semi-rígido de Eder a través del canal de operación del endoscopio y bajo visión fluoroscópica se chequea la

posición de la guía que avanza a través de la zona de estenosis (Figura 1). Se retira el endoscopio y se introduce la bujía de Savary-Gilliard 21 Fr (10 mm) que se avanza sobre la guía de alambre, dilatando la estenosis en forma progresiva hasta alcanzar un diámetro de 15 mm (bujía 45 Fr) (Figura 2). Luego de sobrepasar la estrechez, cada bujía se mantiene *in situ* por 10 segundos y el procedimiento se completa avanzando el colonoscopio más allá de la zona estenótica (Figura 3). Control endoscópico a las 3 a 4 semanas del procedimiento.

RESULTADOS

En el periodo abril 1997-diciembre 2004 se efectuaron 349 CRA con suturas mecánicas en forma consecutiva, 15 (4,3%) de las cuales requirió de un procedimiento de dilatación por presentar una estrechez crítica. Las características de los pacientes con esta complicación se detallan en la Tabla 1. En el rubro otros se incluye un caso de trauma colorrectal, una endometriosis, una enfermedad diverticular y un sigmoidecele, respectivamente. Entre las condiciones co-mórbidas destacan la hipertensión arterial en 4 casos, enfermedad pulmonar crónica más tratamiento anticoagulante en 1, enfermedades neurológicas en 2 y valvulopatía mitroaórtica en 1. El promedio de hospitalización en la intervención original fue de 8,8 días (extremos 4-18), hubo 1 caso de dehiscencia anastomótica de manejo conservador y no hubo reoperaciones. La altura promedio de la anastomosis desde el margen anal fue 12,7 cm (extremos 7-17), con sólo dos anastomosis bajo la reflexión peritoneal. Un paciente tenía una ileostomía en asa de protección y ningún paciente tenía el antecedente de radioterapia pélvica.

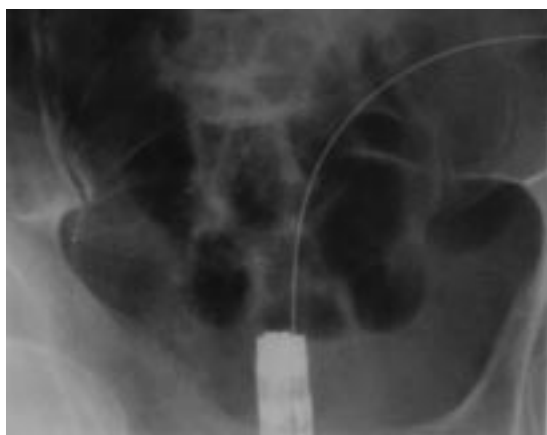


Figura 1. Control fluoroscópico de la guía de Eder

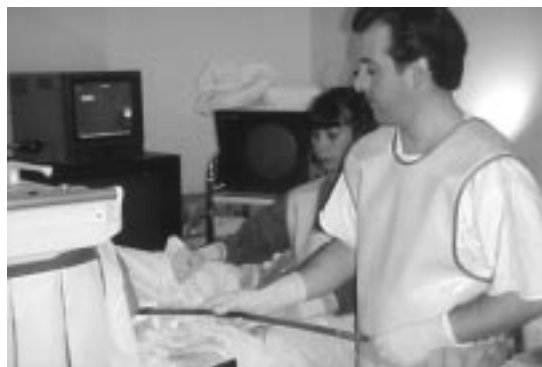

Figura 2. Se avanza la bujía de Savary-Gilliard sobre la guía metálica de Eder.

El diagnóstico de estenosis se efectuó mediante endoscopia en todos los pacientes, lo que se complementó con una radiografía contrastada en 7. El diámetro promedio de la estrechez fue 7 mm (extremos 2-10). El intervalo entre la confección de la CRA y el diagnóstico de la complicación fue de 19 meses como promedio (extremos 2-67). En el 60% de los casos el diagnóstico se realizó después de 12 meses de la intervención. Previo al diagnóstico de estenosis tres pacientes registraban una endoscopia normal con anastomosis amplia y franqueable por el instrumento rígido. En 4 pacientes asintomáticos la estrechez crítica se certificó en una endoscopia de control en el marco de un protocolo de seguimiento prospectivo de una CRA⁴. Once pacientes (73%) presentaban dolor y distensión abdominal, constipación y dificultad para evacuar y un paciente refirió alternancia de esta sintomatología con diarrea intermitente. En 5 pa-

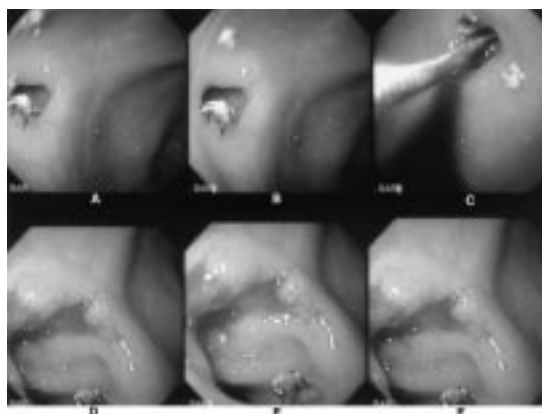


Figura 3. Secuencia del procedimiento de dilatación. a y b) Colonoscopia diagnóstica. c) Paso de la guía de Eder a través de la estenosis. d-f) Control colonoscópico y paso a proximal.

Tabla 1

CARACTERÍSTICAS DE LOS PACIENTES CON ESTENOSIS CRÍTICA SOMETIDOS A DILATACIÓN

Genero (masculino/femenino)	9/6
Edad promedio (extremos)	64,4 (41-86) años
Patología de base (cáncer/megacolon/otros)	7/4/4
Enfermedad asociadas (sí/no)	8/7
Cirugía efectuada	
Resección anterior	9
Reconstitución post Hartmann	6
Colorrectoanastomosis (CRA)	
Término-terminal/término-lateral	13/2
Abierta/laparoscópica	13/2
Grapada simple/doble	13/2
Diámetro grapadora circular (28-29/31/33-34)	10/4/1
Ostomía proximal	1
Fístula anastomótica	1
Intervalo confección CRA-diagnóstico estenosis Promedio (extremos)	19 (2-67) meses
Promedio dilataciones /paciente	1,3
Re-estenosis	3 (20%)

cientes estos síntomas progresaron en tal grado que requirieron de una hospitalización con el diagnóstico de una obstrucción intestinal baja que se manejó en forma médica en 4 y con cirugía de urgencia en 1 (cecostomía amplia con exteriorización).

Se efectuó 18 dilataciones en los 15 pacientes, logrando una dilatación hasta 15 mm y mejoría del cuadro clínico en forma definitiva en 12 pacientes. Tres pacientes presentan una re-estenosis que requiere un nuevo procedimiento de dilatación, logrando éxito en 2 de ellos. El tercer paciente, inicialmente sometido a una resección anterior por cáncer de colon, evoluciona con una probable fístula anastomótica (eliminación de escaso contenido turbio fecaloideo por el drenaje durante 8 días) que se maneja en forma médica. En una endoscopia de control a los 4 meses se diagnostica una estenosis crítica, motivo por el cual se dilata sin incidentes. A las 3 semanas reingresa con un cuadro de obstrucción baja secundaria a una re-estenosis que se somete a una nueva dilatación. En el postoperatorio inmediato se comprueba una perforación que requiere aseo quirúrgico, sutura de la perforación sobre un tutor transanal y una ileostomía de protección. En la exploración destaca un intenso proceso fibro-edematoso que afecta la zona de la anastomosis. El seguimiento promedio

de la serie es de 22 meses (extremos 3-37) y no se registran nuevas intervenciones para corregir una complicación de la anastomosis.

DISCUSIÓN

Los factores de riesgo de una estenosis cicatricial de una CRA no están plenamente identificados en los estudios realizados. Para algunos autores, la dehiscencia anastomótica, la radioterapia, la obesidad, la sepsis pélvica y la presencia de una ostomía proximal están claramente asociados con esta complicación^{1-3,7,9}, lo que no es aceptado en forma universal^{4,10}. Tampoco se ha logrado asociar esta complicación con el diámetro de la grapadora⁴ y en este grupo de pacientes no se utilizó la grapadora circular n°25.

La distribución por edad, género, la patología de base y las condiciones co-mórbidas de los pacientes en esta serie no difiere de otros estudios publicados sobre la estenosis cicatricial de la CRA^{1,4,6,9-15}. Aunque el porcentaje de pacientes sintomáticos (73%) es similar a otras series, es llamativo el 30% de casos cuyos síntomas progresan hasta la obstrucción intestinal severa que requiere hospitalización de urgencia. Si a ello agregamos el intervalo promedio de 19 meses entre la intervención y el tratamiento de la estenosis, probablemente en

esta serie hay una tardanza tanto en la consulta como en el diagnóstico de la complicación en la mayoría de los pacientes sintomáticos.

Múltiples procedimientos no quirúrgicos están disponibles actualmente para el manejo de una estenosis cicatricial sintomática o crítica. En una revisión reciente, la técnica más empleada es la dilatación con balón, seguida de la técnica de corte radiado de la estenosis con electrocauterio, sólo o combinada con dilatación con balón⁶. La dilatación mecánica con bujías de Savary empleada en esta serie es la única disponible en nuestro hospital y entre sus ventajas destacan el bajo costo, es un procedimiento rápido y en nuestra experiencia efectivo en la mayoría de los pacientes. Sin embargo, no está exento de complicaciones como la hemorragia y la perforación, la que puede ocurrir durante la inserción de la guía o secundario a la dilatación misma.

En nuestra experiencia logramos una corrección de la estenosis con una sesión de dilatación en el 80% de los casos, cifra que se eleva al 93% con dos sesiones. Werre y cols, en una serie de 15 pacientes con esta técnica, reporten un 66% de éxito en pacientes sometidos a 3 o menos dilataciones y sólo un 33% de buenos resultados en aquellos con re-estenosis repetidas¹¹. Delaunay-Tardy y cols comunican una serie de 27 pacientes, la mayoría tratados con bujías de Savary, de los cuales el 41% requirió de una sesión. En forma global, el procedimiento fue exitoso en el 77% de los casos, destacando como causa principal de falla del procedimiento el antecedente de dehiscencia anastomótica¹², lo que concuerda con nuestra experiencia.

Existe controversia sobre las ventajas comparativas de esta técnica de dilatación mecánica respecto de la dilatación con balón neumático o hidrostático. Entre las ventajas de la dilatación con balón se ha señalado que puede ser efectuada bajo visión directa sin fluoroscopia, la fuerza de la dilatación es radiada y puede ser mejor controlada, lo que reduciría el riesgo de perforación¹⁶.

La incidencia de perforación en nuestra serie es de 5,5%, similar a otras series con similar técnica^{11,12}, cifra que en la dilatación efectuada con balón varía entre 0 y 12,5%^{6,13, 17,18}. La dispersión refleja el grado de heterogeneidad de las series publicadas y, se acepta, que ninguna técnica es aplicable a todos los casos de estenosis cicatricial. Así, en pacientes con una estenosis larga que puede ser demostrada mediante la radiografía contrastada, puede estar indicada formalmente la cirugía, ya sea abierta o por vía endoscópica^{6-8,19}.

En conclusión, la dilatación endoscópica por

estenosis cicatricial en esta serie se indicó en el 4,3% de los pacientes con una CRA mecánica. La técnica con bujías de Savary es un procedimiento barato, reutilizable y efectivo en el manejo de las estenosis cicatriciales benignas de tipo anular, es decir, de longitud corta. El éxito global de la dilatación fue del 93% de los casos con un riesgo de perforación de 7% por paciente y 5,5% de acuerdo al número de procedimientos. Hubo fracaso de la técnica en un paciente con una estenosis severa probablemente secundaria a una fístula anastomótica.

REFERENCIAS

1. Luchtefeld MA, Milson JW, Senagore A, Surrell JA, Mazier P. Colorectal anastomosis stenosis. Results of a survey of the ASCRS membership. *Dis Colon Rectum* 1989; 32: 733-736.
2. Chandler PJ, Orkin BA. Operative treatment of rectal cancer. In Beck DE, Wexner SD. *Fundamentals of anorectal surgery*. WB Saunders, London 1998; 336-339.
3. Killinback M. Anastomotic stricture. In Wexner SD, Vernava AM III (Eds). *Clinical decision making in colorectal surgery*. Igoku-Schoin Medical Publishers. N. York 1995; 483-488.
4. Bannura GC, Cumsille MA, Barrera AE, Contreras JP, Melo CL, Soto DC. Predictive factors of stenosis after stapled colorectal anastomoses: prospective analysis of 179 consecutive patients. *World J Surg* 2004; 28: 921-925.
5. Marchena Gómez J, Ruiz de la Cuesta E, Gómez Guerra G, Vallejo Gallego I, García-Anguiano F, Hernández Romero JM. Anastomotic stricture with the EEA-stapler after colorectal anastomosis. *Rev Esp Enf Dig* 1997; 89: 835-842.
6. Garcea G, Sutton CD, Lloyd TD, Jameson J, Scott A, Kelly MJ. Management of benign rectal strictures. *Dis Colon Rectum* 2003; 46: 1451-1460.
7. Schlegel RD, Dehni N, Parc R, Caplin S, Turet E. Results of reoperations in colorectal anastomotic strictures. *Dis Colon Rectum* 2001; 44: 1464-1468.
8. Rees JRE, Carney L, Gill TS, Dixon AR. Management of recurrent anastomotic stricture and iatrogenic stenosis by circular stapler. *Dis Colon Rectum* 2004; 47: 944-947.
9. Pucciarelli S, Toppan P, Pilati PL, Piccoli A, Chemeillo F, Lise M. Efficacy of dilatations for anastomotic colorectal stenoses: prognostic factors. *Int J Colorect Dis* 1994; 9: 149-152.
10. Vignali A, Fazio VW, Lavery IC, Milsom JW, Church JM, Hull TL *et al*. Factors associated with the occurrence of leaks in stapled rectal anastomoses: a review of 1014 patients. *J Am Coll Surg* 1997; 185: 105-113.
11. Werre A, Mulder C, van Heteren C, Spillenaar Bilgen E. Dilation of benign strictures following low anterior resection using Savary-Gilliard bougies. *Endoscopy* 2000; 32: 385-388.

12. Delaunay-Tardy K, Barthélémy C, Dumas O, Balique J-G, Audigier J-C. Endoscopic therapy of benign colonic post-operative strictures. Report on 27 cases. *Gastroenterol Clin Biol* 2003; 27: 610-613.
13. Virgilio C, Consentino S, Favara C, Russo V, Russo A. Endoscopic treatment of postoperative colonic strictures using an achalasia dilator: short-term and long-term results. *Endoscopy* 1995; 27: 219-222.
14. Di Giorgio P, De Luca L, Rivellini G, Sorrentino E, D'Amore E, De Luca B. Endoscopic dilation of benign colorectal anastomotic stricture after low anterior resection: a prospective comparison study of two balloon types. *Gastrointest Endosc* 2004; 60: 347-350.
15. De Lange EE, Shaffer HA. Rectal strictures: treatment with fluoroscopically guided balloon dilation. *Radiology* 1991; 178: 475-479.
16. Geller A, Gal E. Dilation of benign strictures following low anterior resection using Savary-Gilliard bougies. Endoscopic treatment of benign anastomotic colorectal stenosis with electrocautery. *Gastrointest Endosc* 2001; 54: 277-279.
17. Kozarek RA. Hydrostatic balloon dilation of gastrointestinal stenoses: a national survey. *Gastrointest Endosc* 1986; 32: 15-19.
18. Johanssen C. Endoscopic dilation of rectal strictures: a prospective study of 18 cases. *Dis Colon Rectum* 1996; 39: 423-428.
19. Troung S, Willis S, Schumpelick V. Endoscopic therapy of benign anastomotic strictures of the colon-rectum by electroincision and balloon dilatation. *Endoscopy* 1997; 29: 845-849.