

CASOS CLÍNICOS

Quiste broncogénico cervical. Reporte de un caso*

Cervical bronchogenic cyst. Report of one case

Drs. JUAN ANTONIO PÉREZ P.^{1,2}, MAURICIO GABRIELLI N.^{1,2}, ORLANDO FELMER E.^{1,2},
CRISTIÁN CARRASCO L.^{3,4}

¹Instituto de Cirugía. Facultad de Medicina. Universidad Austral de Chile. ²Servicio de Cirugía, Hospital Clínico Regional de Valdivia. ³Instituto de Patología e Histología. Facultad de Medicina. Universidad Austral de Chile. ⁴Unidad de Anatomía Patológica, Hospital Clínico Regional de Valdivia, Valdivia, Chile

RESUMEN

Los quistes broncogénicos son malformaciones congénitas del árbol traqueobronquial que se ubican preferentemente en pulmones y mediastino, siendo excepcional su aparición en el cuello. Esta situación conlleva que ante una masa cervical de esta naturaleza se postulen diferentes diagnósticos clínicos de lesiones cervicales que son más corrientes, tales como quiste tiroideo, tirogloso, branquial y tímico, entre otros. La imagenología informa sobre el carácter quístico de la lesión pero no proporciona hallazgos específicos. Durante la intervención quirúrgica tampoco es posible establecer el diagnóstico, puesto que la masa simula los quistes cervicales congénitos más frecuentes. El diagnóstico definitivo se establece mediante la biopsia al constatar en la pared del quiste epitelio respiratorio. Comunicamos el caso de una mujer que presentó un quiste broncogénico de ubicación cervical y discutimos algunos aspectos de esta interesante condición.

PALABRAS CLAVE: **Quiste broncogénico, quiste congénito, cuello.**

SUMMARY

Bronchogenic cysts are congenital malformations of the tracheobronchial tree that are mainly located in the lungs and mediastinum. Occasionally, they can appear in the neck, generating a cervical mass. Pathology gives the definitive diagnosis. We report a 19 years old female that consulted for an asymptomatic central cervical mass. On examination, a 4 cm diameter painless suprasternal nodule was palpated. Cervical ultrasound and CAT scan showed a cystic lesion. The cyst was completely excised surgically and the pathological report disclosed a bronchogenic cyst.

KEY WORDS: **Bronchogenic cyst, cervical mass, cystic lesions.**

INTRODUCCIÓN

Los quistes broncogénicos son malformaciones congénitas del árbol traqueobronquial que corresponden a tejido pulmonar no funcional¹. Ge-

neralmente son de ubicación intratorácica (pulmonar y/o mediastínica) y afectan con mayor frecuencia a los hombres en razón de 2-4:1. El quiste broncogénico de ubicación cervical habitualmente se manifiesta como un tumor asintomático; sin

*Recibido el 11 de Mayo de 2007 y aceptado para publicación el 12 de Junio de 2007.

Correspondencia: Dr. Juan Antonio Pérez

Arturo Gunther 1664 Valdivia. Chile

e-mail: jperez.dr@gmail.com.

embargo, cuando existe compromiso del árbol traqueobronquial puede acompañarse de tos y/o disnea. Se han descrito casos de quistes bronco-génicos cervicales que se fistulizan a la tráquea, lo que conlleva riesgo de infección e incluso de formación de abscesos cervicales².

En el estudio del quiste los métodos diagnósticos de imágenes como la ecotomografía y la tomografía computada nos orientan acerca del carácter, ubicación y tamaño de la lesión, pero no proporcionan elementos diagnósticos específicos³. Respecto a la citología por punción con aguja fina, si bien es un elemento muy útil para establecer el diagnóstico de una masa cervical sólida, cuando se trata de una lesión de carácter quístico su rendimiento es pobre. El diagnóstico definitivo requiere confirmación histopatológica, la que muestra un quiste de pared delgada, que contiene líquido mucoso o aire además de uno o más elementos bronquiales, acompañado de un revestimiento interno constituido por epitelio cilíndrico ciliado pseudo-estratificado⁴.

En relación al tratamiento, existe acuerdo que es quirúrgico realizando la resección completa de la lesión, puesto que hay descritos casos de carcinoma mucoepidermoide originados en quistes bronco-génicos cervicales⁵.

Dado la rareza de esta patología y su complejo diagnóstico consideramos de interés presentar el caso clínico de una paciente que tratamos en nuestro hospital.

CASO CLÍNICO

Mujer de 19 años de edad, sin antecedentes de patología tiroidea personal ni familiar que consultó

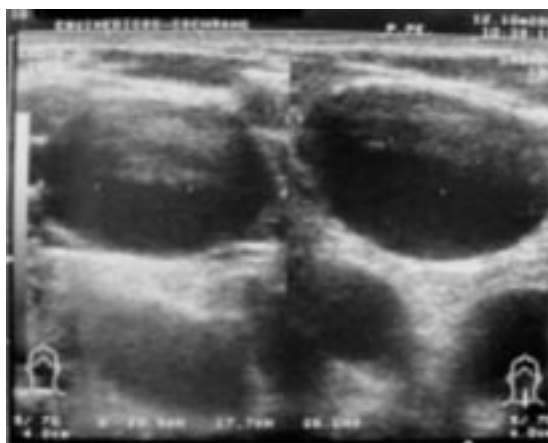


Figura 1. Ecotomografía cervical, corte transversal. Muestra una masa probablemente quística en la región inferior del cuello.

por un aumento de volumen cervical, central, de reciente aparición que no le provocaba molestias. En el examen físico destacó un nódulo cervical anterior a nivel supraesternal, redondeado, de 4 cm de diámetro, bien delimitado, consistencia elástica, indoloro y que se insinuaba a mediastino. No se palparon adenopatías sospechosas. Los exámenes de laboratorio mostraron eutiroidismo (T3= 1,63 µg/ml, T4= 9,0 µg/dl, TSH= 1,4 µUI/ml).

La ecotomografía cervical reveló una masa probablemente quística en la región inferior del cuello, a nivel de la línea media de 30 x 18 x 26 mm, bien delimitada de paredes finas, que no comprometía tiroides (Figura 1).

La tomografía computada reveló en la línea media entre la porción distal de los músculos esternocleidomastoideos y el extremo medial de ambas clavículas un aumento de volumen redondeado bien definido que medía aproximadamente 35 x 24 x 26 mm, aparentemente de carácter quístico (Figura 2).

Además se realizó un cintigrama tiroideo con Tc 99M y una radiografía de tórax cuyos resultados fueron normales. No se consideró necesario realizar estudio con punción aspirativa ni con resonancia magnética, y se indicó cirugía con el diagnóstico de quiste branquial. La paciente fue sometida a una cervicotomía exploradora, donde se apreció un nódulo de 3,5 cm, blando, redondeado, que se proyectaba al mediastino anterior (Figuras 3 y 4) y que ofreció un buen plano de clivaje para realizar su resección completa.

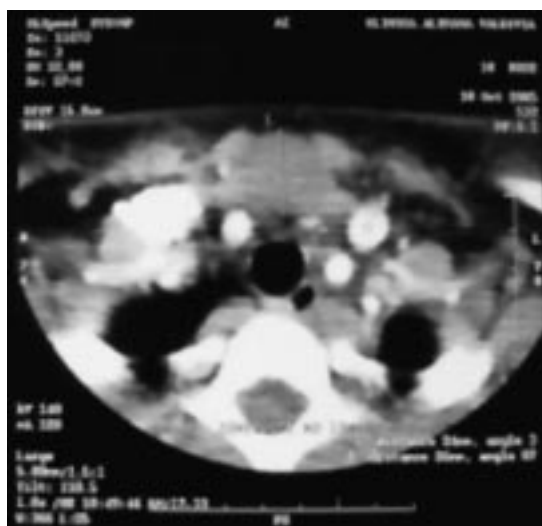

Figura 2. Tomografía plano transversal. Se observa un aumento de volumen redondeado, entre el tercio inferior de los músculos esternocleidomastoideos y el extremo medial de ambas clavículas.

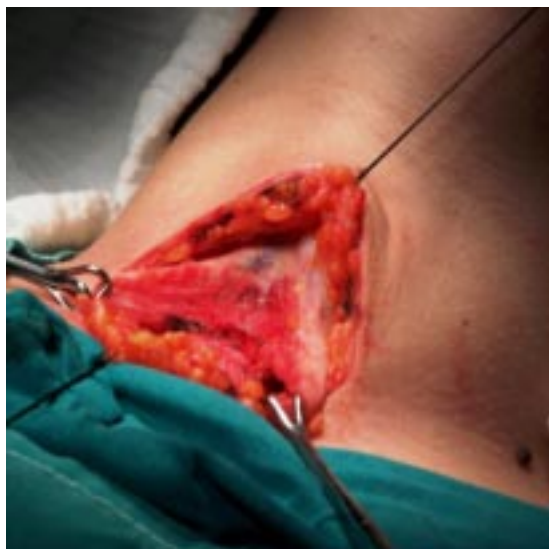

Figura 3. Músculos pretiroideos separados e insinuación del quiste

La biopsia diferida de la pieza quirúrgica, mostró a la macroscopia una estructura quística, unilocular de superficie interna lisa y contenido gelatinoso de color nacarado (Figura 5). La microscopia concluyó que se trataba de un quiste unilocular, constituido por una pared fibrosa cubierto internamente por epitelio pseudoestratificado, con cilios de tipo respiratorio, diagnosticando quiste broncogénico (Figura 6).

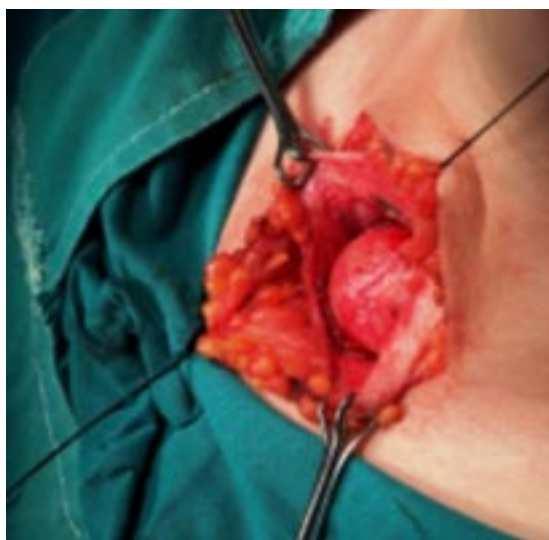

Figura 4. Músculos pretiroideos desplazados y exposición completa del quiste.

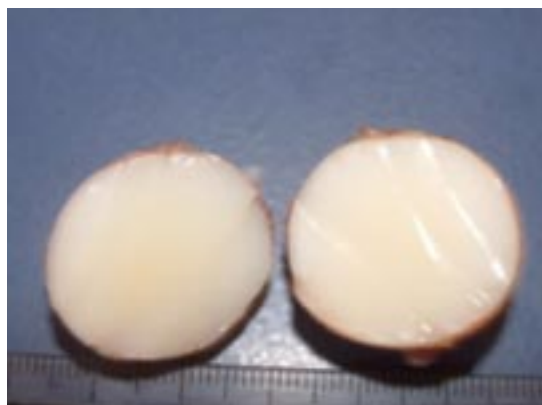


Figura 5. Corte transversal muestra quiste unilocular de superficie lisa y contenido gelatinoso.

DISCUSIÓN

Maier en 1948, clasificó los quistes broncogénicos de acuerdo a su ubicación en paratraqueales, carinales, hiliares, paraesofágicos y atípicos⁶. Dentro de estos últimos se incluyen los de ubicación cervical, los que pueden presentar diferentes localizaciones. De alrededor de 70 casos reportados de quistes broncogénicos cervicales, 75% se ubicaron en la línea media del cuello, habitualmente en el tercio superior, y los restantes en las líneas laterales, la mayoría en el tercio inferior. Esta diferencia obedecería a malformaciones durante el desarrollo de la tráquea y el árbol bronquial respectivamente⁷.

Como los quistes broncogénicos de ubicación cervical son tumores infrecuentes su sospecha clínica es poco habitual, y ante un quiste del cuello el médico es impulsado a pensar en otras alternativas

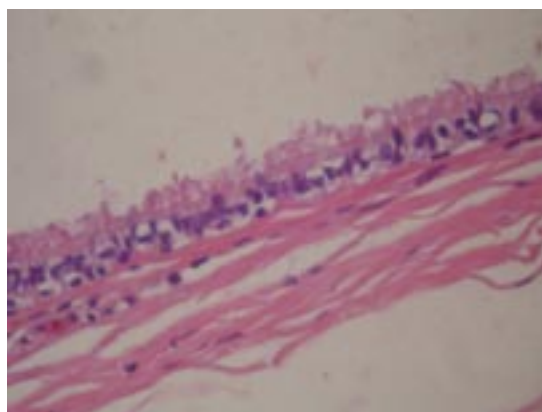


Figura 6. Histología que muestra epitelio pseudoestratificado, con cilios de tipo respiratorio.

diagnósticas tales como quistes tiroideos, tiroglosos, branquiales y tímicos⁸. Es así como en el caso expuesto, una mujer de 19 años de edad previamente sana, ante la aparición de una masa cervical central baja asintomática, una vez descartado su origen tiroideo y linfonodal, resultaba atingente postular como posibilidad diagnóstica un quiste branquial, pues éstos corresponden a malformaciones congénitas que aparecen en gente joven, generalmente después de una infección del tracto respiratorio superior¹.

En relación a los elementos de diagnóstico, específicamente en lo referente a la punción con aguja fina, creemos que no constituye un elemento de gran utilidad para establecer el diagnóstico diferencial de una masa cervical de carácter quístico, pues el rendimiento de la citología es baja y además, no modifica la conducta a seguir que es la extirpación quirúrgica completa de la lesión⁷. El rol de la resonancia magnética para el diagnóstico diferencial de una masa cervical quística aún no ha sido bien establecido, por lo que no estaría indicado en el estudio rutinario de un paciente⁹.

La malignización de los quistes broncogénicos es excepcional, no obstante existen casos reportados de carcinoma mucoepidermoide en quistes broncogénicos cervicales¹⁰.

En la literatura revisada encontramos sólo tres casos de quiste broncogénico intratiroideo; sin embargo hay que consignar que, aparte de la tiroides, estos quistes han sido descritos en otras glándulas endocrinas como las suprarrenales, las que al igual que la tiroides poseen tejido de origen ectodérmico^{1,11,12}.

El análisis de nuestro caso y de la literatura revisada nos sugiere que el quiste broncogénico cervical es una entidad muy poco frecuente, que generalmente se manifiesta como una masa asintomática, que su diagnóstico es difícil y sólo es confirmado por la histopatología, y que el tratamiento aceptado es la resección quirúrgica completa.

REFERENCIAS

1. Majlis S, Horvath E, Castro L, Martínez V. Quiste broncogénico cervical anterior simulando lesión tiroidea. Caso clínico. Rev Med Chile 1999; 127: 977-981.
2. Newkirk K, Tassler A, Krowiak E, Deeb Z. Bronchogenic cysts of the neck in adults. Ann Otol Rhinol Laryngol 2004; 113: 691-695.
3. Kim SH, Han MH, Park SW, Chang KH. Radiologic-pathologic of unusual lingual masses. Korean J Radiol 2001; 2: 37-41.
4. Al-kasspoles M, Alberico R, Douglas W, Litwin A, Wiseman S, Rigual N, *et al.* Bronchogenic cyst presenting as a symptomatic neck mass in an adult: Case report and review of the literature. Laryngoscope 2004; 114: 2214-2217.
5. Salcedo M, Alva L, Sotelo R, Pena E, Lule M, Falcón V. Quiste broncogénico: Reporte de dos casos y revisión de la literatura. Rev Inst Nac Enf Resp Mex 2004; 17: 35-41.
6. Maier HC. Bronchogenic cyst of the mediastinum. Ann Surg 1948; 127: 476-502.
7. Ustundag E, Iseri M, Keskin G, Yayla B, Muezzinoglu B. Cervical bronchogenic cysts in head and neck region: review of literature. J Laryngol Otol 2005; 119: 419-423.
8. Landa AM, Navarro SJ, Rivas SA, Rodríguez GL, Cabeza SR, Algaba GJ. A bronchogenic cervical cyst. A case report. Ann Otorrinolaryngol Ibero Am 1997; 24: 343-351.
9. Suen HC, Mathisen DJ, Grillo HC, LeBlanc J, McLoud TC, Moncure AC, *et al.* Surgical management and radiological characteristics of bronchogenic cysts. Ann Thorac Surg 1993; 55: 476-481.
10. Tanaka M, Shimokawa R, Matsubara O, Aoki N, Kaymiyama R, Kasuga T, *et al.* Mucoepidermoid carcinoma of the tymic region. Acta Pathol Jpn 1982; 32: 703-712.
11. Barsotti P, Chatzimichalis A, Massard G, Wihlm JM. Cervical bronchogenic cyst mimicking thyroid adenoma. Eur J Cardiothorac Surg 1998; 13: 612-614.
12. Shimizu J, Kawaura Y, Tatsuzawa Y, Maeda K, Susuki S. Cervical bronchogenic cyst that presented as a thyroid cyst. Eur J Surg 2000; 166: 659-661.