

## Macromastia gestacional unilateral Pregnancy macromastia

Drs. RODRIGO VILLAGRÁN<sup>1</sup>, ZAIRA PIZARRO<sup>1</sup>, MARCOS VERA<sup>1</sup>,  
ROBERTO CANDIA<sup>1</sup>, ALEJANDRA KLENNER<sup>1</sup>, CARMEN SANTANDER<sup>1</sup>.

<sup>1</sup> Unidad de Patología Mamaria. Servicio y Departamento de Cirugía. Hospital Clínico Regional Concepción. Facultad de Medicina. Universidad de Concepción, Concepción, Chile

Mujer de 38 años. Sin antecedentes mórbidos, ni mastopatía previa. Cuatro embarazos anteriores normales.

En su 5° embarazo, presentó desde la décima semana un aumento de volumen exagerado mamario derecho, dolor, dorsalgia y congestión venosa.(Fig.1).

La ultrasonografía mostraba masa de 20 cms, lobulada, límites regulares.

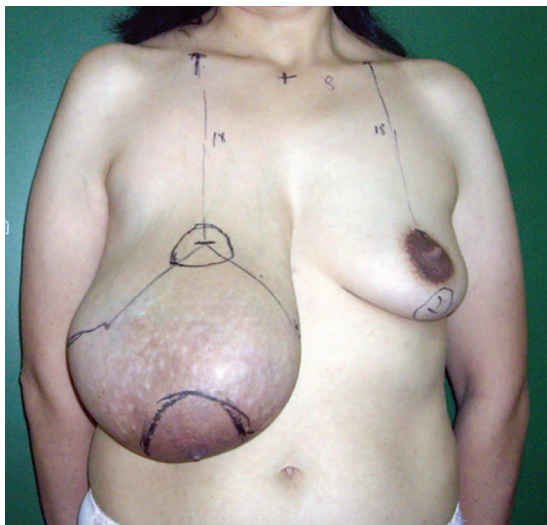


Figura 1. Nueve meses post-aborto, con marcación preoperatoria.

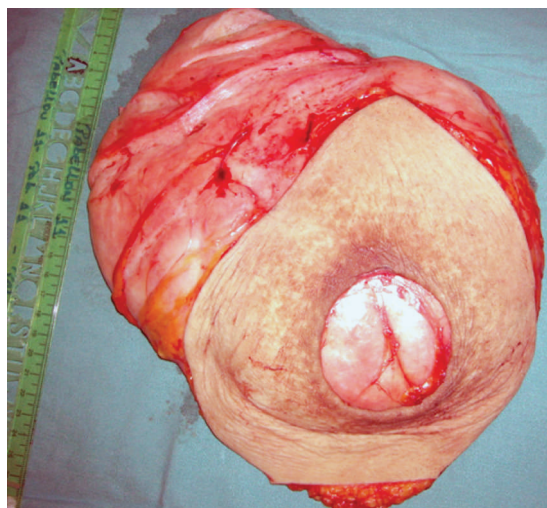


Figura 2. Pieza operatoria (27x23 cms.)

A las 19 semanas abortó espontáneamente, sin regresión posterior de la masa.

Se administró bromocriptina 5 mg. c/12 horas durante 3 semanas, sin respuesta.

Se realizó, a los nueve meses, reducción simple mamaria, injerto libre del complejo areola-pezón.

Evolucionó con necrosis parcial de éste, manejándose con debridamientos e injerto dermoepidérmico de región inguinal con buenos resultados estético-funcionales (Figuras 3 y 4).

Recibido el 25 de Noviembre de 2007 y aceptado para publicación el 16 de Enero de 2008

Correspondencia: Dr. Rodrigo Villagrán M.

fax 041-2722583

e mail: villagranrodrigo@gmail.com

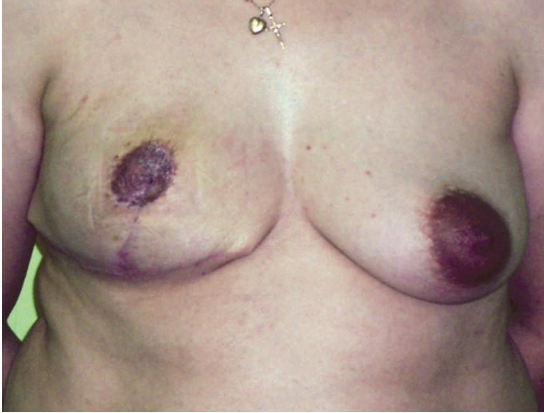

Figura 3. Resultados a los 6 meses



Figura 4. Resultados a los 6 meses

Pieza operatoria de 27x23cms. La biopsia operatoria informa hiperplasia lobulillar.

### COMENTARIO

La Macromastia Gestacional es un crecimiento masivo mamario, uni o bilateral; puede regresar o no espontáneamente pos-término del embarazo. Algunos criterios diagnósticos son: peso mamario sobre 600 gramos, discomfort, piel con cambios tróficos<sup>1</sup>.

La incidencia es de 1:100.000 mujeres embarazadas<sup>2</sup>.

La etiología es incierta, las teorías apuntan a desbalances hormonales u órganos hipersensibles, hiperprolactinemia, etc.<sup>2</sup>.

Se manifiesta en el primer embarazo o tras otros normales. Generalmente comienzan durante el primer trimestre y no habría relación con antecedentes familiares<sup>3</sup>.

El manejo es controversial. Pueden ser usadas: manipulación hormonal con testosterona, progesterona, o hidrocortisona. La bromocriptina ha sido usada con respuesta parcial en algunos

casos<sup>4</sup>. El tratamiento quirúrgico es mandatorio en presencia de infección, úlceras y hemorragia. Sin ellas, el tratamiento depende del tamaño, incapacidad y edad gestacional. Hay varias técnicas descritas: mastectomía total, reducción mamaria, mastectomía subcutánea. Esta última está contraindicada en casos severos<sup>3</sup>.

### REFERENCIAS

1. Ship AG, Shulman J. Virginal and gravid mammary gigantism: recurrence after reduction mammoplasty. *Br J Plast Surg* 1971; 24: 396-401.
2. Zargar AH, Laway BA, Masoodi SR. Unilateral gestational macromastia, an unusual presentation a rare disorder. *Postgrad Med J* 1999; 75: 101-103.
3. Lafreniere R, Temple W, Ketcham A.. Gestational macromastia. *Am J Surg* 1984; 148: 413-418.
4. Boyce SW, Hoffman PG, Mathes SJ. Recurrent macromastia after subcutaneous mastectomy. *Ann Plast Surg* 1984; 13: 511-518.