

## ARTÍCULOS DE INVESTIGACIÓN

# Trasplante heterotópico de corazón en ratas. Desarrollo de un modelo de microcirugía. Heterotopic heart transplantation in rats

DRS. GABRIEL OLIVARES R.<sup>1</sup>, CLAUDIO PARRA D.<sup>1</sup>, PABLO TRONCOSO C.<sup>1</sup>

<sup>1</sup> Centro de Investigaciones Médicas. Departamento de Urología. Pontificia Universidad Católica de Chile. Santiago, Chile

### RESUMEN

**Introducción.** El trasplante de corazón heterotópico en ratas es usado en investigación experimental, particularmente en el estudio de la inmunosupresión. El objetivo del trabajo fue desarrollar un modelo de trasplante heterotópico de corazón en ratas. **Material y Método.** Se utilizaron ratas macho Lewis (Receptor) y Brown Norway (Donante) de 200 a 350 gr. Para el procuramiento, se realizó una incisión en mariposa del tórax y se instaló un clip metálico a la vena cava superior e inferior para infundir solución fisiológica con heparina, logrando detener los latidos cardíacos, y se seccionó la arteria pulmonar y la aorta. Las venas cavas y las pulmonares son ligadas en conjunto y seccionadas. En la rata receptora se identificó la aorta y vena cava abdominal y se instaló un clamp vascular atraumático tipo bulldog. Se realizó una anastomosis término lateral entre la aorta ascendente del donante y la aorta abdominal del receptor, y entre la arteria pulmonar del donante y la cava del receptor, con microsutura 10-0 continua. Se consideró un trasplante exitoso cuando el injerto estaba funcional por más de 24 horas, por palpación de latidos en el abdomen. **Resultados.** Se trasplantaron 80 ratas en total. La principal causa de pérdida del injerto fue el prolongado tiempo operatorio y la hemorragia postoperatoria. Se realizaron modificaciones en la técnica: Ligadura única de las venas cavas y de las venas pulmonares, venotomía elíptica y lateral, ligadura de un vaso paralelo a la aorta que evita una hemorragia letal y reposición de volumen postoperatorio. **Discusión.** Es un modelo reproducible. Modificaciones de la técnica permiten disminuir el tiempo de isquemia, permitiendo un aumento en la sobrevida del injerto.

PALABRAS CLAVE: **Trasplante, heterotópico, corazón, ratas, microcirugía.**

### ABSTRACT

**Introduction:** Heterotopic heart transplantation in rats is an experimental research model, specially used to study immunosuppression. Aim: To develop a model of heterotopic heart transplantation in rats. **Material and methods:** Lewis rats (as receptors) and Brown Norway rats (as donors), weighing 200 to 350 g, were used. For procurement, a butterfly chest incision was done, a metallic clip was placed in inferior and superior vena cava to infuse a physiologic solution with heparin, stopping cardiac beats and sectioning pulmonary and aortic arteries. Pulmonary and cava veins were ligated jointly and sectioned. In the receptor

---

Recibido el 26 de Diciembre de 2007 y aceptado para publicación el 22 de Febrero de 2008

Correspondencia : Dr. Gabriel Olivares R.

Marcoleta 352 Santiago, Chile

e mail: golivarr@puc.cl

rats, aorta and abdominal vena cava were identified and an atraumatic bulldog vascular clamp was placed. Terminal lateral anastomoses between donor ascending aorta and receptor abdominal aorta, and between donor pulmonary artery and receptor vena cava were performed with continuous microsuture. Transplantation was considered successful when the graft was functional for more than 24 hours, determined palpating beats in the abdomen. **Results:** Eighty rats were transplanted. The main causes of graft loss were a prolonged operative time and postoperative hemorrhage. The technique was modified, using a unique ligation of cavas and pulmonary veins, elliptic and lateral venotomy, ligation of a vessel that is parallel to aorta that avoids lethal hemorrhages and postoperative fluid replacement. **Discussion:** This is a reproducible model. The technical modifications introduced, reduce the lapse of ischemia and increase graft survival

**KEY WORDS:** *Heart transplantation, rats, graft survival, microsurgery.*

## INTRODUCCIÓN

El trasplante heterotópico de corazón en ratas es ampliamente usado en investigación experimental. Este modelo de microcirugía en trasplante de órganos ofrece muchas ventajas, como su bajo costo, limitado número de personas para su desarrollo y la posibilidad de poder definir genéticamente las ratas en estudio. Sin embargo, esta asociado a una tasa significativa de pérdida del injerto, debido a fallas en la técnica<sup>1,2</sup>.

Los datos derivados de este modelo han sido fundamentales en el estudio del rol del complejo mayor de histocompatibilidad en la estimulación del rechazo, en la preservación del injerto, patogénesis del rechazo, inmunosupresión y de los cambios fisiológicos de órganos vascularizados trasplantados.

El desarrollo de este modelo formó parte de un proyecto de investigación de tolerancia en trasplante. En el medio nacional no se ha descrito el desarrollo de algún modelo similar. El objetivo del trabajo fue desarrollar uno de los modelos de trasplante heterotópico de corazón en ratas.

## MATERIAL Y MÉTODO

El trabajo fue desarrollado en el laboratorio de Cirugía Experimental del Centro de Investigaciones Médicas (CIM). Para la ejecución del proyecto se utilizó un microscopio binocular quirúrgico (Leica MZ 75), materiales de microcirugía (Aesculap®) y sutura monosoft 10-0 aguja atraumática (Tyco®). Se utilizaron ratas macho Lewis (L) y Brown Norway (BN) de 200 a 350 gr.

### Técnica

#### Donante:

Para el procuramiento del corazón se utilizaron ratas BN anestesiadas con Tiopental sódico. Se rasuró el área operatoria toracoabdominal y se realizó una limpieza con alcohol. Se efectuó una incisión

vertical a lo largo de la línea media desde el xifoides hasta el pubis y se emplearon retractores metálicos para separar la pared abdominal. El intestino fue rechazado hacia la derecha. Se accedió a los grandes vasos abdominales mediante disección roma y luego se seccionaron. Inmediatamente después, se realizó una incisión en mariposa del tórax hasta exponer sus órganos sobre la bifurcación aórtica. Se instaló un clip metálico en la vena cava superior y en la vena cava inferior justo sobre el diafragma para infundir 10 cc de solución fisiológica a 4°C con 600 U de heparina, logrando detener los latidos cardíacos (Figura 1). Luego se identificó bajo microscopio la arteria pulmonar y la aorta, separándolas del tejido conectivo para luego seccionarlas, permitiendo una longitud adecuada para la anastomosis.

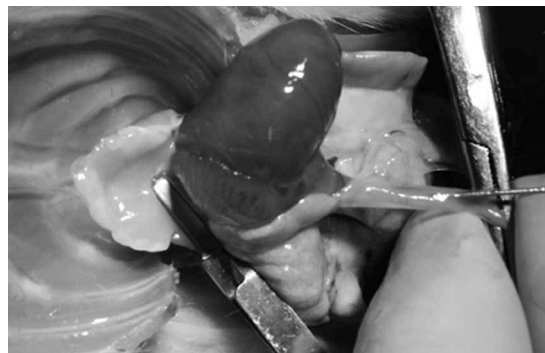

Figura 1. Clamp sobre vena cava superior e infusión de suero frío más heparina por vena cava inferior.

Las venas cavas y las pulmonares son ligadas en conjunto con seda 5-0 y seccionadas. Luego el corazón se mantiene en solución fisiológica a 4°C, aplicando un suave masaje para eliminar coágulos residuales. Se identifica un vaso que se encuentra paralelo a la aorta ascendente que de preferencia se ligó, utilizando microsutura 10-0, dado que puede ser causa de una hemorragia en el postoperatorio.

**Receptor:**

Rata L se anestesió con Tiopental sódico, se rasuró el abdomen y se limpió la pared con alcohol. Se administraron 100 U de heparina a través de la vena del pene. Luego se realizó una incisión sobre la línea media desde el xifoides hasta el pubis. Se instalaron retractores metálicos para la pared abdominal. Se desplazó el intestino hacia cefálica y a la derecha de la rata y se cubrió con una gasa húmeda tibia. A partir de ese momento, se utilizó el microscopio binocular quirúrgico, trabajando entre 5X a 10X de aumento. Se procedió a identificar y separar los grandes vasos abdominales con disección roma, procurando separar casi por completo la aorta de la vena cava inferior. Se instaló un clamp vascular atraumático tipo bulldog (Aesculap), tomando ambos vasos a la vez. Todas las ramas de vasos importantes fueron incluidas en el clamp. La aortotomía longitudinal fue amplia de 2 a 3 mm (Figura 2). El corazón del donante fue posicionado al lado derecho de la cavidad abdominal del receptor y cubierto de gasas frías y hielo.




Figura 2. Instalación del clamp vascular atraumático tipo bulldog, tomando ambos vasos y sus colaterales. Aortotomía y fijación de ángulo caudal de la anastomosis.

Se realizó una anastomosis término lateral entre la aorta ascendente del donante y la aorta abdominal del receptor con microsutura 10-0 continua. Primero se fijaron los ángulos, y se comenzó con la cara anterior de la anastomosis de cefálica a caudal. Una vez terminado se rotó la tabla quirúrgica en 180°, se cambió de posición el corazón hacia el lado izquierdo de la rata y se continuó la sutura de caudal a cefálica. La anastomosis venosa se realizó término lateral entre la arteria pulmonar del donante y la cava del receptor, también con microsutura 10-0 continua. Se mantuvo el corazón al lado izquierdo de la rata. Se realizó una venotomía de aproximadamente 3 mm lateral a la línea media y elíptica (Figura 3). Se fijaron los ángulos y luego se comenzó con la pared posterior de la anastomosis

de caudal a cefálica por dentro de la cavidad venosa y se finalizó con la pared anterior en la misma posición. Antes de abrir el clamp se colocaron gasas alrededor de la anastomosis.

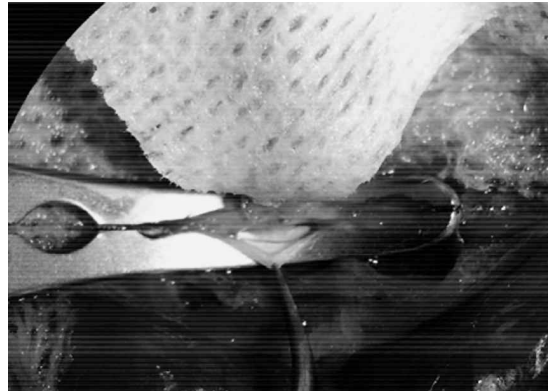


Figura 3. Venotomía lateral a la línea media y elíptica, para permitir una mejor exposición de la pared posterior de la anastomosis.

Al abrir el clamp se llenó el corazón y se tornó rosado inmediatamente. Se aplicó solución fisiológica tibia sobre el corazón hasta obtener latidos nuevamente. Esto ocurrió entre los 10 y 60 segundos. Se realizó hemostasia con compresión y Surgicel®.

Previo al cierre del abdomen se revisaron las anastomosis. El cierre se realizó con sutura absorbible 3-0 en un plano. Se administró por vía subcutánea 3 ml de solución fisiológica para compensar la pérdida de sangre.

Posterior al procedimiento la rata fue puesta en un lugar tibio hasta recuperar sus movimientos y ser capaz de tomar agua.

Se consideró un trasplante exitoso cuando el injerto estaba funcional por más de 24 horas, a través de la palpación de latidos en el abdomen.

## RESULTADOS

Se trasplantaron 80 ratas en total durante un periodo de 10 meses. Durante la primera etapa del proyecto se trasplantaron 50 ratas. La principal causa de pérdida del injerto fue el prolongado tiempo operatorio y la trombosis de los vasos. Se realizaron modificaciones en la técnica que permitieron disminuir el tiempo operatorio: Contar con material de microcirugía adecuado, un clamp vascular tipo bulldog, se realizó una ligadura única de las venas cavas y de la venas pulmonares y una venotomía elíptica y lateral para conseguir una adecuada exposición de los bordes de la venotomía. Durante esta etapa no se obtuvieron trasplantes

Una vez realizadas estas modificaciones se logró disminuir el tiempo de procuramiento a menos de 7 minutos, el tiempo de anastomosis a 25 - 30 minutos y el tiempo total de isquemia a 40 - 50 minutos.

Durante la segunda etapa y luego de disminuir el tiempo operatorio, se trasplantaron 30 ratas. La principal causa de pérdida del injerto en este grupo fue la hemorragia en el postoperatorio. Se reconoció un vaso que se encuentra paralelo a la aorta ascendente y que es inevitable seccionar durante la disección de los grandes vasos y es causa de una hemorragia letal en el postoperatorio. En esta etapa el trasplante fue exitoso en 17 ratas.

### **DISCUSIÓN**

El trasplante heterotópico de corazón en ratas ha sido ampliamente usado en inmunología del trasplante de órganos debido a ventajas como su bajo costo, relativa facilidad para realizarlo y monitorización postoperatoria simple. Este modelo ha permitido el estudio de la inmunotolerancia, del rechazo y de nuevas drogas inmunosupresoras. Ono y Lindsey<sup>3</sup> modificaron la técnica quirúrgica original desarrollada por Abbott<sup>4</sup>; sin embargo, el método está asociado a una alta tasa de pérdida del injerto debido a fallas técnicas. Un problema, especialmente para los que comienzan con la técnica es el tiempo que consume la operación. Es clara la relación entre el tiempo de cirugía y la sobrevida del injerto<sup>5</sup>. Modificaciones de la técnica quirúrgica descritas recientemente han permitido disminuir los tiempos quirúrgicos y mejorar la sobrevida<sup>6</sup>

#### **Modificaciones de la técnica**

Durante el desarrollo del modelo nos enfrentamos a diversas dificultades técnicas, siendo necesario realizar adaptaciones que detallamos a continuación:

a) Se debe contar con el material de microcirugía adecuado y este debe estar en buenas condiciones. Esto incluye un microscopio binocular, un castroviejo, clamp vascular tipo bulldog y pinzas. El contar con este material implica un manejo cuidadoso de la sutura y de los tejidos, evitando la trombosis de los vasos.

b) Durante la 1ª etapa:

- El tiempo total del procedimiento inicial fue mayor a 2 horas. Disminuyó progresivamente debido al entrenamiento. En el procuramiento se modificó la ligadura de las venas pulmonares y las cavas, realizando todo con una sola ligadura con seda 5-0.

- Se mejoró la disección del tejido conectivo alrededor de la aorta y pulmonar del donante para permitir una

longitud adecuada de los vasos y facilitar la anastomosis.

- El uso del clamp vascular tipo bulldog permite omitir la ligadura de las ramas de los grandes vasos, disminuyendo el trauma y el tiempo operatorio.

- En la anastomosis se modificó la venotomía realizándola lateral a la línea media y elíptica lo que facilitó la exposición de la pared posterior, ya que ésta se debe realizar por dentro de la vena.

c) En la 2ª etapa:

- Se tuvo que ligar previo al inicio de la anastomosis, un vaso que se encuentra paralelo a la aorta ascendente y que es inevitable cortar durante el procuramiento y que es causa de una hemorragia letal en el postoperatorio.

- Se tuvo que reemplazar el volumen perdido por evaporación y por hemorragia durante la perfusión.

En conclusión, es un modelo reproducible y aplicable en nuestro medio, con una lenta curva de aprendizaje. Esta es la primera vez en Chile que se desarrolla un modelo de microcirugía de estas características por residentes de cirugía general, lo que sustentará el desarrollo de próximas investigaciones de nuestro grupo de trabajo.

Agradecimientos a Tyco® por donación de micro-suturas.

### **REFERENCIAS**

1. Schmid C, Binder J, Heemann U, Tilney NL. Successful heterotopic heart transplantation in rat. *Microsurgery* 1994; 15: 279-281.
2. Capuano LG, Vellucci R, Toppi L, Caramanico G, Pasciuto A, D'Andrea V. et al. Heterotopic heart transplantation in the rat: A preliminary study. *Ann Ital Chir* 1998; 69: 351-356.
3. Ono K, Lindsey ES. Improved technique of heart transplantation in rats. *J Thorac Cardiovasc Surg* 1969; 57: 225-229.
4. Abbott CP, Lindsey ES, Creech O Jr, Dewitt CW. A technique for heart transplantation in the rat. *Arch Surg* 1964; 89: 645-652.
5. Dedja A, Dall'Olmo L, Cadrobbi R, Baldan N, Fante F, Calabrese F. et al. Heterotopic cardiac xenotransplantation in rodents: Report of a refined technique in a hamster-to-rat model. *Microsurgery* 2005; 25: 227-234.
6. Wang D, Opelz G, Terness P. A simplified technique for heart transplantation in rats: Abdominal vessel branch-sparing and modified venotomy. *Microsurgery* 2006; 26: 470-472.