

ARTÍCULOS DE INVESTIGACIÓN

Reparación de lesiones ureterales distales con el Flap de Boari laparoscópico: experiencia en 13 casos

Distal ureteral reconstruction using laparoscopic Boari Flap: experience in 13 cases

Drs. OCTAVIO CASTILLO C.^{1,2}, MANUEL DÍAZ C.¹, GONZALO VITAGLIANO¹, RAFAEL SÁNCHEZ-SALAS¹, IVAR VIDAL M.¹, IVÁN PINTO G.¹

¹Unidad de Endourología y Laparoscopia Urológica, Clínica Indisa. ²Departamento de Urología, Facultad de Medicina, Universidad de Chile. Santiago, Chile

RESUMEN

Introducción: El flap de pared vesical tubularizado para el reemplazo del uréter distal (Boari) constituye una excelente alternativa para la reparación quirúrgica de diferentes patologías que involucran la pérdida de parte del uréter distal, facilitando una reconstrucción relativamente simple y sin tensión en las líneas de sutura. En el año 2000 comenzamos una experiencia realizando esta técnica por vía laparoscópica, que detallamos a continuación. **Material y Método:** Se consideraron candidatos para la técnica a pacientes con patología que condicionara estenosis del uréter distal, con vejiga de capacidad adecuada y con función renal ipsilateral normal. Se incluyeron además pacientes con lesión ureteral en el curso de laparoscopia ginecológica. La técnica es básicamente la misma que se utiliza en cirugía abierta, que incluye la resección del uréter patológico y la construcción de un flap de pared vesical que se tubulariza y se anastomosa sin tensión al cabo distal del uréter remanente. **Resultados:** En un período de 6 años se operaron 13 pacientes con una edad promedio de 39,5 años (rango de 9 a 71), 7 mujeres y 6 hombres. En 9 casos el diagnóstico previo era estenosis por enfermedad benigna, entre los cuales hubo 2 casos de neoimplante previo con estenosis posterior y dos casos de litiasis ureteral. En 2 casos el diagnóstico fue compatible con lesión actínica del uréter luego de radioterapia por cáncer cervicouterino. En 2 casos el diagnóstico fue tumor ureteral, uno de ellos tumor de células transicionales superficial y de bajo grado y en el otro un papiloma invertido. Hubo dos pacientes operadas por lesión por cirugía ginecológica, una ligadura de uréter inadvertida y una sección de uréter que se reparó en forma inmediata. Hubo un caso de estenosis ureteral por endometriosis. Todos los pacientes han sido controlados con pielografía de eliminación. Hasta el momento no ha habido pérdida de unidades renales ni necesidad de reoperación en ningún paciente. **Conclusiones:** El flap de Boari es una excelente alternativa para el reemplazo del uréter distal, realizable por vía laparoscópica.

PALABRAS CLAVE: **Flap de Boari, laparoscopia.**

Recibido el 20 de Octubre de 2007 y aceptado para publicación el 10 de Diciembre del 2007

Correspondencia: Dr. Octavio Castillo C.

Av. Apoquindo 3990, Of. 809, Las Condes, Santiago de Chile.

Fax: (56-2) 228 25 24

e-mail: octaviocastillo@vtr.net

ABSTRACT

Background: Tubularized bladder wall flap (Boari flap) is an excellent surgical replacement technique for diseases involving the distal ureter. It allows a simple reconstruction and voids tension in suture lines. Since 2000 we are performing this operation by laparoscopy. **Aim:** To report the experience with laparoscopic Boari Flap. **Material and methods:** Retrospective review of patients subjected to a laparoscopic Boari flap. Patients with a distal ureter stricture, with a urinary bladder of adequate capacity and with a normal ipsilateral renal function, were considered eligible for the operation. Patients with ureteral lesions occurring during gynecologic laparoscopy were also included. The technique consists in the excision of the diseased ureter and construction of a bladder wall flap that is tubularized and anastomosed to the distal part of the remaining ureter. **Results:** Thirteen patients aged 9 to 71 years, (seven females) were operated in a lapse of six years. Nine had a benign ureteral stricture. Among these, two had a previous neo-implant with subsequent stenosis, two had ureteral stones, two had a radiation injury secondary to radiotherapy for cervical cancer, two had ureteral tumors (a transitional cell tumor and an inverted papilloma), two patients had iatrogenic ureteral lesions during gynecological surgery (an inadvertent ureteral ligation and an ureteral sectioning that was repaired and two patients had ureteral stenosis secondary to endometriosis. All patients were followed with intravenous pyelograms. After a mean follow up of 25 months, no patient has lost a kidney or required a new operation. **Conclusions:** Boari flap is an excellent laparoscopic alternative to replace the distal ureter.

KEY WORDS: *Boari flap, ureteral stricture, ureteral reconstruction.*

INTRODUCCIÓN

La pérdida de la funcionalidad del uréter distal como consecuencia de estenosis, iatrogenia, lesiones neoplásicas u otras es un desafío para la cirugía urológica reconstructiva. Aunque la pérdida de la continuidad del uréter puede ser resuelta en forma simple cuando la lesión es corta, conservadora con stents ureterales o nefrostomías percutáneas, éstas constituyen sólo soluciones temporales salvo en pacientes con muy mal pronóstico o en condiciones médicas que no permiten someterlos a cirugía relativamente compleja. Las alternativas para el reemplazo del uréter distal incluyen la uretero-neocistostomía en vejiga poica, la trans-uretero-ureterostomía, el uréter ileal y el autotransplante, entre otras¹. En 1894, Casati y Boari describieron en un modelo canino cómo era posible la confección de un neo-uréter tubularizando un flap de pared vesical². Esta experiencia ha sido ampliamente utilizada en la clínica, con buenos resultados.

En la última década la laparoscopia ha ingresado fuertemente en el campo de la urología y en este momento se han trasladado en forma experimental o definitiva prácticamente todas las operaciones que estaban establecidas para realizarse en forma abierta³. En 2001 Fugita describió una experiencia inicial con 3 pacientes sometidos a una plastía de

Boari con un acceso laparoscópico transperitoneal⁴. En 2001 comenzamos una experiencia similar, cuyos resultados preliminares han sido ya publicados⁵. A continuación describimos una experiencia con 13 casos de plastía ureteral de Boari realizada en nuestra unidad.

MATERIAL Y MÉTODO

Se describen los resultados de una serie en forma retrospectiva, con 13 pacientes tratados en un período de 6 años en quienes se realizó una plastía ureteral de Boari como solución definitiva para la pérdida del uréter distal por diferentes causas.

Se consideraron candidatos a la técnica todos los pacientes con pérdida del uréter distal por debajo del cruce de los vasos ilíacos por patología benigna o tumoral en casos seleccionados. El procedimiento fue efectuado como reparación primaria o por fracaso de técnicas reparadoras previas. Todos los pacientes fueron evaluados con pielografía de eliminación y/o tomografía computada antes y después del procedimiento.

Hemos descrito la técnica previamente, pero consiste básicamente en un acceso laparoscópico transperitoneal en posición de litotomía modificada con Trendelenburg forzado⁵. Utilizamos 4 trocares en la configuración que se muestra en la Figura 1.

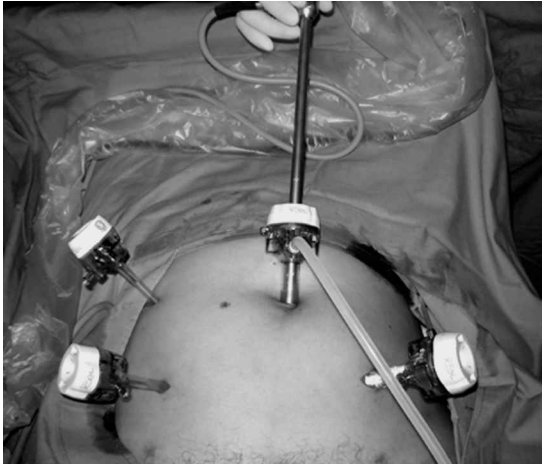

Figura 1. Posición de los trocacos.

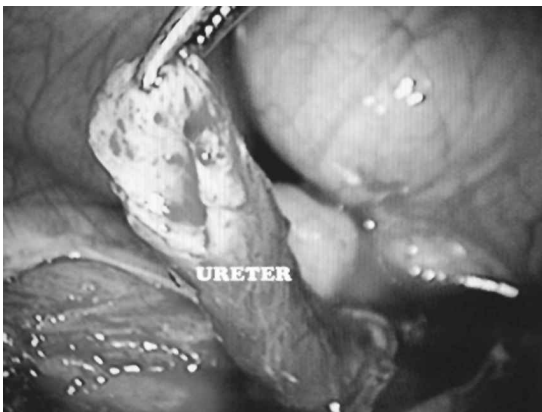

Figura 2. Espotulación ventral del uréter.

El procedimiento se inicia con la movilización del colon hacia medial y la identificación del uréter comprometido a la altura del cruce con los vasos ilíacos. Se disecciona el uréter sano lo más distal posible procurando no comprometer su irrigación, y se secciona. Obtenemos una muestra de uréter distal para biopsia contemporánea en el caso de tumor. El uréter enfermo se reseca sólo en caso que se considere necesario, de lo contrario se deja *"in situ"*. Luego de espatular el cabo ureteral sano, se disecciona la vejiga en su aspecto anterior (espacio de Retzius) en forma amplia. Se confecciona un flap de pared vesical en forma de trapecio cuya base está en la cúpula vesical y el ápice hacia el cuello. El flap se evierte y se sutura al extremo de uréter sano que se ha espatulado con una incisión en su aspecto ventral (Figura 2). La sutura se realiza con puntos separados de vicryl 4-0 comenzando en el aspecto posterior del flap de vejiga evertido (Figura 3). Luego se realiza el cierre de la vejiga con sutura corrida de vicryl 2-0 en continuidad con el neoureter que

resulta de la tubularización del flap, sobre un catéter doble J (Figura 4). Dejamos un drenaje en proximidad a las líneas de sutura.

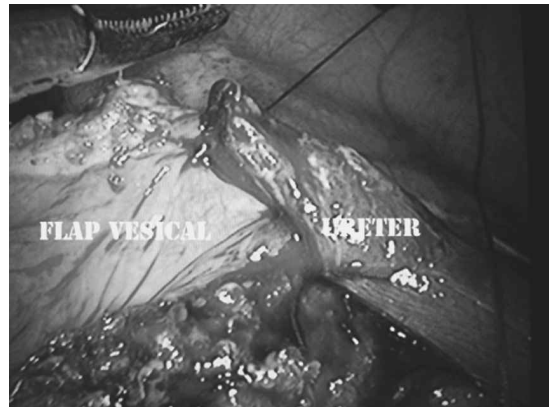

Figura 3. Anastomosis del uréter espatulado al flap vesical.

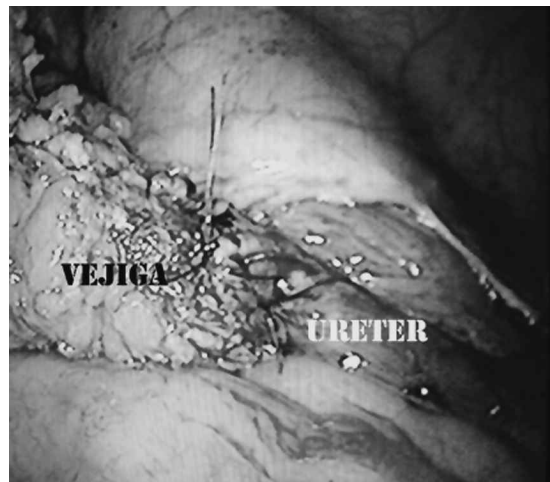


Figura 4. El flap de Boari completado.

RESULTADOS

En un período de 6 años se operaron 13 pacientes con una edad promedio de 39,5 años (rango de 9 a 71 años), 7 mujeres y 6 hombres. En 9 casos el diagnóstico previo era estenosis por enfermedad benigna, entre los cuales hubo 2 casos de neoplante previo con estenosis posterior y dos casos de cirugía endoscópica previa por litiasis ureteral. En 2 casos el diagnóstico fue compatible con lesión actínica del uréter luego de radioterapia por cáncer cervicouterino en remisión. En 2 casos el diagnóstico fue tumor ureteral, uno de ellos tumor de células transicionales superficial (Ta) y de bajo grado y en el otro un papiloma invertido. Ambas lesiones fueron resecaadas previamente en forma

endoscópica. Un paciente había sido sometido hace 9 años a una gastrocistoplastia de aumento y en los controles posteriores se diagnosticó la estenosis del uréter distal. Otro paciente era portador de un mielomeningocele y vejiga neurogénica. Hubo dos pacientes operadas por lesión por cirugía ginecológica, una ligadura de uréter inadvertida que se presentó en forma posterior con cólico renal e hidronefrosis y una sección de uréter que se reparó en forma inmediata. Hubo un caso de estenosis ureteral por endometriosis. Las características de la serie se muestran en la Tabla 1.

Tabla 1

| Indicación | Número |
|--|--------|
| Estenosis ureteral | |
| Reimplante Fallido | 2 |
| Litiasis Ureteral (Ureteroscopia Previa) | 2 |
| Estenosis Actínica | 2 |
| Gastrocistoplastia Previa | 1 |
| Endometriosis Ureteral | 1 |
| Mielomeningocele | 1 |
| Cirugía Ginecológica | |
| Ligadura de Uréter | 1 |
| Sección de Uréter | 1 |
| Neoplasia | |
| Papiloma Invertido | 1 |
| Tumor Superficial Bajo Grado | 1 |
| Total | 13 |

En todos los pacientes se logró completar la cirugía sin necesidad de conversión a cirugía abierta. El tiempo operatorio promedio fue 150,7 minutos (rango 90 a 240). El sangrado promedio durante la operación fue 63 ml (rango 0 a 200). La estadía hospitalaria promedio fue 4,4 días (rango 2 a 7). En un paciente fue necesario mantener la sonda vesical por 7 días por filtración de orina persistente por el drenaje. Un paciente debió ser reoperado en forma laparoscópica para reparar parte de la cistorrafia que filtró resultando en un uroperitoneo. Todos los pacientes han sido controlados con pielografía de eliminación y/o tomografía computada (Figura 5). Con un seguimiento promedio de 25 meses en el 100% de los pacientes de la serie no se han presentado pérdida de unidades renales ni necesidad de reoperación. En los casos de neoimplante por enfermedad neoplásica no hay evidencia de recidiva ni de aparición de tumores metacrónicos.

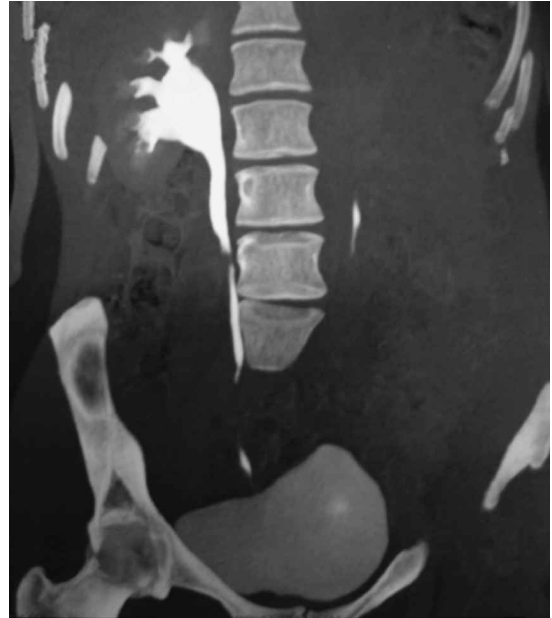

Figura 5. Uro-TAC que muestra indemnidad ureteral en un flap de Boari derecho.

DISCUSIÓN

El flap de Boari es una técnica reconstructiva del uréter distal cuya efectividad ya ha sido probada¹. En la última década ha habido una migración importante de las técnicas urológicas tradicionales hacia métodos menos invasivos dentro de los que se incluye la cirugía laparoscópica. Mientras en algunos casos se ha logrado establecer como un estándar (cirugía de la glándula suprarrenal, nefrectomía simple y radical) en otros tipos de cirugía hay grandes avances que hacen pensar que este tipo de acceso constituye una alternativa válida ante la cirugía tradicional abierta (prostatectomía radical)³. Para la cirugía reconstructiva que requiere de sutura intracorpórea y otras técnicas de mayor complejidad el cambio ha sido un poco más lento. En 2001 fue introducida la plastia de Boari por vía laparoscópica y desde entonces no son muchos los reportes que describan sus resultados, por lo que nos parece atractivo incorporar esta técnica en un centro con experiencia en laparoscopia urológica compleja⁴.

Aunque existen muchas alternativas para el reemplazo del uréter distal, nos parece que el flap de Boari es una técnica ideal por ser relativamente simple, que mantiene la vía urinaria revestida por urotelio, que permite obtener líneas de sutura sin tensión y por lo tanto con una baja probabilidad de estenosis. Además es una técnica que requiere de destrezas laparoscópicas que ya hemos desarrollado

La técnica tradicional de flap de Boari incorpora el concepto de procedimiento antirreflujo, con una línea de sutura mucosa intravesical que forma un trayecto intramural similar a la unión ureterovesical nativa¹. En la experiencia descrita inicialmente para el abordaje laparoscópico el nuevo límite ureterovesical queda como una unión directa y es así como la hemos desarrollado en nuestro grupo con el fin de mantenerlo como un procedimiento relativamente simple, y por lo tanto con tiempos quirúrgicos razonables y baja probabilidad de complicaciones^{4,5}. Hasta el momento no hemos tenido casos de infecciones urinarias recurrentes ni pérdida de unidades renales.

En nuestra serie 6 pacientes tenían cirugía previa del uréter o la vejiga. En ellos fue posible completar la cirugía planeada sin convertir a cirugía abierta y no presentaron complicaciones, lo que sugiere que se trata de una técnica versátil y con buenos resultados independiente de su indicación.

Por la baja frecuencia de patología ureteral que necesita este tipo de plastías es poco probable que se acumule evidencia que permita comparar en forma definitiva el abordaje laparoscópico con la cirugía tradicional. Sin embargo, es evidente que la cirugía que presentamos tiene los beneficios de la cirugía mínimamente invasiva en cuanto a la rápida recuperación y resultados cosméticos.

CONCLUSIONES

La plastía de Boari por vía laparoscópica para el reemplazo del uréter distal es una alternativa atractiva por su relativa simplicidad y excelentes resultados, por lo que nos parece que debe estar en el armamentario quirúrgico de los grupos que desarrollan la laparoscopia urológica.

REFERENCIAS

1. Franke J, Smith J. Surgery of the ureter. En: Campbell's Urology, 7th ed. Edited by P. C. Walsh, A. B. Retik, E. D. Vaughan, Jr. and A. J. Wein. Philadelphia: W. B. Saunders Co., 1998 vol. 3, chapt. 98:3062-3084.
2. Casati E, Boari A. Contributo sperimentale alla plastica dell'urretere. Atti Acad Med Natl 1894; 14: 149.
3. Kaouk J, Gill I. Laparoscopic Reconstructive Urology (Review). J Urol 2003; 170: 1070-1078.
4. Fugita O, Dinlenc C, Kavoussi L. The Laparoscopic Boari Flap. J Urol 2001; 166: 51-53.
5. Castillo O, Litvak J, Kerkebe M, Olivares R, Urena RD. Early Experience with the Laparoscopic Boari Flap at a Single Institution. J Urol 2005; 173: 862-865.