

CASOS CLÍNICOS

Tumor sólido pseudopapilar del páncreas: caso clínico*

Solid pseudopapillary tumor of pancreas

Drs. XAVIER DE ARETXABALA U.^{1,2,3}, GUILLERMO RENCORET R.¹, FERNANDO MALUENDA G.^{1,2},
CARMEN FERNANDEZ F.⁴, ATTILA CSENDES J.¹

¹Departamento de Cirugía Hospital Clínico Universidad de Chile, ²Departamento de Cirugía Clínica Alemana,
³Departamento de Cirugía Hospital Fuerza Aérea de Chile, ⁴Departamento de Anatomía Patológica, Hospital Clínico
Universidad de Chile, Santiago, Chile

RESUMEN

Se describe una paciente de 16 años portadora de un tumor sólido pseudopapilar del páncreas. (TSP) La paciente fue referida a nuestro hospital por un cuadro de dolor abdominal y la existencia a la tomografía computada de una masa de contenido heterogéneo en la cabeza del páncreas. La paciente fue sometida a una resección pancreatoduodenal, extirpando una masa que pudo ser reseca con bordes negativos. La paciente evoluciona en buena forma en su postoperatorio. El estudio histológico confirmó la existencia de un tumor sólido pseudopapilar del páncreas.

PALABRAS CLAVE: **Tumores quísticos, resección de páncreas, pancreatoduodenectomía.**

ABSTRACT

We report on a 16 year-old girl with a solid pseudopapillary tumor. She was referred to our hospital with abdominal pain and a computed tomography that showed a heterogeneous mass in the pancreas head compatible with a solid pseudopapillary tumor. Physical examination did not show any abnormal finding. CT scan did not show neither regional or distant compromise. A pancreatoduodenectomy was performed with an uneventful postoperative course. Light microscopy confirmed diagnosis of a pancreatic pseudopapillary tumor.

KEY WORDS: **Cystic tumors, pancreas resection, pancreatoduodenectomy.**

*Recibido el 26 de Septiembre del 2007 y aceptado para publicación el 2 de Noviembre del 2008
Correspondencia a: Dr Xabier de Aretxabala U.

Santos Dumontt 999 Santiago, Chile
e-mail: xdearetxabala@alemana.cl

INTRODUCCIÓN

En general, los tumores quísticos del páncreas corresponden a una entidad clínica diagnosticada cada vez con mayor frecuencia, esto posiblemente debido al mayor empleo de estudios por imágenes frente al estudio de sintomatología abdominal. Dentro de estos tumores, existe una variedad conocida como tumor sólido pseudopapilar el que posee la particularidad de ser un tumor de comportamiento benigno, que compromete de manera local el área peripancreática pero que además posee la potencialidad de malignizarse.

En general, este tumor no representa más del 3% del total de tumores quísticos del páncreas por lo que incluso en instituciones que manejan altos volúmenes de estos tumores su diagnóstico es raro. Tal es el caso de la Clínica Mayo y el Memorial Sloan Kettering Center quienes han reportado series de 14 y 24 pacientes respectivamente^{1,2}. Sin embargo y a pesar de su rareza, las características de este tumor de comprometer preferentemente a pacientes de edad joven y poseer un comportamiento en general benigno hacen que el diagnóstico debe tenerse presente frente al hallazgo de una lesión pancreática

CASO CLÍNICO

Mujer de 14 años de edad sin antecedentes de importancia quien desde hace 3 años previo a la cirugía, inicia cuadro caracterizado por dolor abdominal vago sin características especiales, motivo por el que consulta médico en su ciudad de origen donde los exámenes de imágenes efectuados (Tomografía axial computada y ecotomografía) revelan la existencia de una lesión redondeada heterogénea en la cabeza pancreática. La masa se observa bien encapsulada y desplaza estructuras vecinas.

El año 2005, con el diagnóstico de tumor pancreático la paciente es derivada para ser evaluada en otro centro donde se decide intervenirla quirúrgicamente confirmando la existencia de la masa pancreática pero no resecándola, y solo obteniendo una biopsia de ella, que finalmente no mostró elementos que hicieran pensar en el diagnóstico.

La paciente se mantiene en control, con persistencia de la sintomatología y discreto aumento de tamaño de la lesión detectada en controles sucesivos.

La paciente consulta en el Hospital Clínico de la Universidad de Chile en Enero de 2007. Al examen físico se comprueba una paciente en buenas condiciones generales, el examen físico no muestra

hallazgos de importancia. En el análisis de las imágenes se comprueba que persiste la imagen descrita previamente comprobándose que actualmente presenta un diámetro de 6 cms comparado a los 4 cms descritos al momento de la primera tomografía del año 2004 (Figura 1).

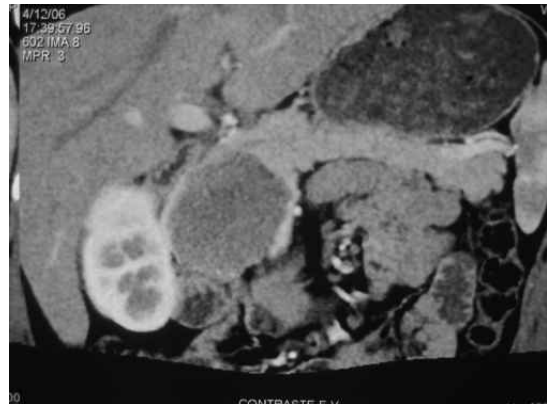


Figura 1. Imagen tomográfica de un tumor encapsulado de contenido heterogéneo localizado en la cabeza pancreática compatible con un tumor sólido pseudopapilar.

Frente a las características de la lesión y al hecho de afectar a una paciente de sexo femenino de 15 años de edad, se plantea la posibilidad de que el tumor se trate de un tumor sólido pseudopapilar del páncreas, programándose la cirugía con dicho diagnóstico. Debido a que la imagen y la evolución de la paciente habían sido lo suficientemente categóricas no se solicitó resonancia magnética como método adicional de estudio

Intervenida quirúrgicamente se constata la existencia de una gran masa ubicada en la cabeza del páncreas que se ha desarrollado de manera expansiva sin infiltrar estructuras vecinas pero desplazándolas. La masa desplaza la vena mesentérica superior, estructura que se logra liberar de sus adherencias al tumor. No se observa compromiso linfático ni invasión de la cápsula (Figura 2).

Se efectúa una resección pancreatoduodenal asociada a antrectomía. La anastomosis del conducto pancreático se efectúa con la cara posterior del páncreas intususceptando el conducto sin anastomosarlo de manera directa debido a lo pequeño del diámetro del conducto pancreático³.

La vía biliar se anastomosa de manera término lateral con una asa de yeyuno en Y de Roux. La

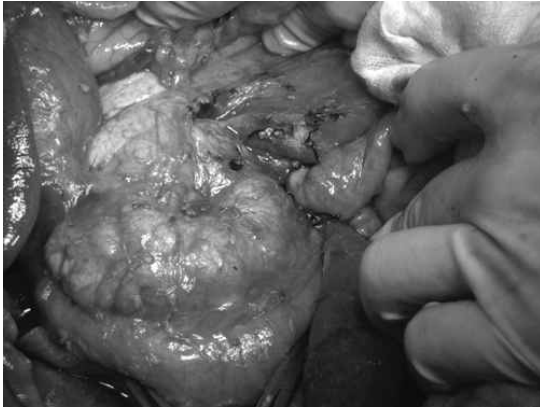


Figura 2. Aspecto intraoperatorio de la lesión, la cual se ubica en la región de la cabeza pancreática y desplaza a la vena mesentérica superior.

paciente evoluciona en buena forma siendo dada de alta 8 días después de la intervención. El estudio histológico confirma la presencia de una neoplasia sólida pseudopapilar del páncreas (Figura 3). Los controles sucesivos de la paciente no demuestran complicaciones derivadas de la cirugía ni del tumor.

DISCUSIÓN

El tumor sólido pseudopapilar del páncreas representa una entidad clínica reconocida por primera vez en 1959 por Franz⁴. Este tumor es conocido por una serie de nombres tales como tumor sólido quístico del páncreas, Tumor de Frantz, tumor

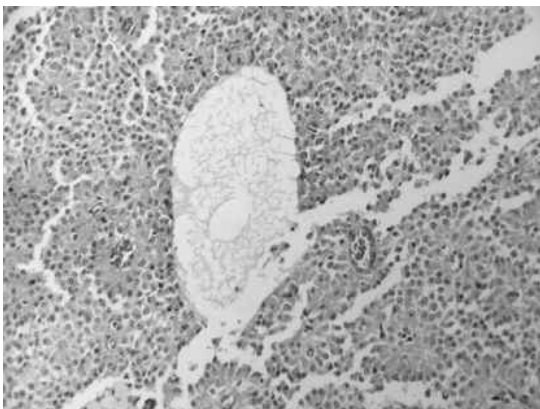


Figura 3. El examen histológico de las áreas sólidas de la Neoplasia está constituida por papilas revestidas de células epiteliales de citoplasmas eosinófilos con núcleos monótonos, ovoides, de cromatina fina. Se observa la presencia de quistes con material mucinoso en su interior. H/E 4X.

quístico papilar, tumor sólido papilar, neoplasia epitelial papilar y tumor sólido pseudopapilar, nombre reconocido por WHO en 1996⁴.

Constituye una variedad de tumor a tener presente frente al diagnóstico diferencial de una lesión quística del páncreas. A diferencia del resto de los tumores pancreáticos que afectan a los niños, este tumor se caracteriza por su lento crecimiento y bajo grado de malignidad. El diagnóstico diferencial de este tumor incluye al pancreatoblastoma, el que afecta preferentemente a paciente entre los 5 y los 8 años y posee un comportamiento más agresivo, y el tumor quístico seroso en su variedad microquística, lesión que afecta generalmente a pacientes de mayor edad y que posee características particulares al momento del examen de imágenes. El tumor afecta principalmente a mujeres, con una relación mujer hombre de 1:10, reportándose un promedio de edad de alrededor de 30 años en la mayoría de las series^{5,6}. En general el tumor se sospecha en no más de la mitad de los casos, lo que está posiblemente explicado por lo raro del tumor y por la variedad de patrones existentes durante el estudio por imágenes⁶.

La predominancia de la mujeres como portadoras de este tipo de tumor, podría estar relacionada con la existencia de receptores de progesterona⁷, o como ha sido reportado por otros autores, estaría relacionado a la relación existente entre el páncreas y los arcos genitales durante la embriogénesis, lo que determinaría que las células tumorales podrían derivar del epitelio celómico y del rete ovario^{5,7}.

La sintomatología está dada fundamentalmente por el efecto de masa del tumor, lo que provoca la existencia de un dolor abdominal tipo vago asociado a sensación de plenitud con la presencia de una masa abdominal palpable en algunos casos^{8,9}. El tumor crece de manera expansiva, lo que determina que el promedio de tamaño al momento del diagnóstico sea de 7 cm¹. Sin embargo, también es posible observar casos en los que el tumor infiltra el tejido peri vascular¹.

El estudio de este tipo de lesiones es efectuado preferentemente mediante el empleo de métodos de imágenes con los que es factible sospechar el diagnóstico en más de la mitad de los casos⁸. La apariencia de este tumor es caracterizada por la existencia de una masa sólida encapsulada de aspecto heterogéneo en su interior. Procacci reportó una sensibilidad de 60% para el empleo de Tomografía Axial Computada (TAC) en el diagnóstico de este tumor¹⁰. Otros autores señalan que la resonancia nuclear magnética posee mejores resultados en cuanto a la capacidad para distinguir ciertas características tales como hemorragia, dege-

neración quística, o la existencia de cápsula comparado a la TAC¹¹.

El aspecto del tumor esta compuesto por una cápsula con áreas internas hemorrágico necróticas, lo que se observa en un tercio de los casos. Calcificaciones y presencia de septos son observados con menor frecuencia⁵.

El diagnóstico se basa en características histológicas propias de este tumor tales como la existencia de patrones sólido quístico y pseudopapilar en proporciones variables¹². Las células neoplásicas son uniformes y poligonales con abundante citoplasma conteniendo núcleos regulares ovoides. Si bien la inmunohistoquímica no es esencial para su diagnóstico, puede ayudar para distinguir un tumor pseudopapilar de tumores acinares y/o endocrinos.

La ubicación de los tumores en el páncreas es variable, distribuyéndose por igual en los diferentes segmentos del páncreas⁵.

El manejo de este tumor es fundamentalmente quirúrgico, y tiene por objetivo la resección completa del tumor. La existencia de metástasis no es rara y compromete fundamentalmente el hígado; sin embargo su resección esta indicada debido a que incluso en estos se observa alta sobrevida.

En general los pacientes poseen un buen pronóstico, reportándose sobrevidas que superan el 90% a 5 años. Tang¹³ reportó una sobrevida de 97% en una serie de 36 pacientes resecados en el Memorial Sloan Kettering Center, serie que incluyó 7 pacientes con metástasis hepáticas. Igual resultado se observa en una revisión que incluyó 718 pacientes reportados en la literatura¹².

La presencia de recurrencia local o compromiso a distancia es un hecho conocido, lo que se observa en cifras cercanas a 12 a 15%¹. Sin embargo es interesante el hecho de que a pesar de presentar compromiso metastático, el pronóstico de estos pacientes es considerablemente mejor que el de pacientes con igual extensión de invasión pero originado en otro tipo de tumores pancreáticos. Este hecho determina que el manejo de este tipo de tumores deba ser siempre agresivo, incluso en la presencia de compromiso de estructuras locales tales como la vena mesentérica superior. Igual situación en lo referente al tamaño del tumor, el que no debe constituir factor de no operabilidad o resecabilidad⁴.

De los factores estudiados como relacionados al pronóstico, la existencia de necrosis, de invasión vascular y peri neural, alto grado nuclear y nidos de tejido necrótico sugieren la existencia de un mayor potencial maligno^{2, 14}.

REFERENCIAS

1. Tipton S G, Smyrk T C, Sarr M G, Thompson G B. Malignant potential of solid pseudopapillary neoplasms of the pancreas. *Br J Surg* 2006; 93:733-737.
2. Martin R C, Klimstra D S, Brennan M F, Konlow K C. Solid pseudopapillary tumor of the pancreas: A surgical enigma? *Ann Surg Oncol* 2002; 9: 35-40.
3. De Aretxabala X, Burgos L, Flores P, Nagakawa T, Miyazaki I, Fonseca L. Pancreatojejunostomy. *Am Surg* 1991; 57: 293-294.
4. Franz V. Papillary tumor of the pancreas: benign or malignant? In : Franz VH editor Atlas of tumor pathology. Washington DC, US Armed Forces Institute of Pathology 1959 32-2.
5. Salvia R, Bassi C, Festa L, Facon M, Crippa S, Butturini G, et al. Clinical and biological behavior of pancreatic solid pseudopapillary tumor: Report on 31 consecutive patients, *J Surg Oncol* 2007; 95: 304-310.
6. Goh B KP, Tan Y M, Cheow P-C, Yaw Fui A L, Chow P K H, Wong W-K, et al. Solid pseudopapillary neoplasms of the pancreas: An updated experience. *J Surg Oncol* 2007; 95: 640-644.
7. Kosmahl M, Seada LS, Janig U, Harms D, Kloppel G. Solid pseudopapillary tumor of the pancreas: its origin revisited. *Virchows Arch* 2000; 436: 473-480.
8. Hoo Choi S, Min Kim S, Tak Oh J, Young Park Jin, Meen Seo J, Koo Lee S. Solid pseudopapillary tumor of the pancreas: a multicenter study of 23 pediatric cases. *J Pediatric Surg* 2006; 41: 1992-1995.
9. Huang H L, Shih S C, Chang W H, Wang T E, Chen M J, Chan Y J. Solid pseudopapillary tumor of the pancreas: Clinical experience and literature review. *World J Gastroenterol* 2005; 11: 1403-1409.
10. Procacci C, Graziani R, Bicego E, Zicari M, Bergamo Andreis IA, et al Papillary cystic neoplasms of the pancreas: Radiological findings *Abdom Imaging* 1996; 21: 554-558.
11. Cantisano V, Morteale KJ, Levy A, Glickman JN, Ricci P, Passariello R, et al. MR imaging features of solid pseudopapillary tumor of the pancreas in adult and pediatric patients. *Am J Roentgenol* 2003; 181: 395-401.
12. Papavramidis T, Papavramidis S. Solid pseudopapillary tumors of the pancreas: Review of 718 patients reported in the English literature *J Am Coll Surg* 2005; 200: 965-972.

13. Tang LH, Aydin H, Brennan MF, Klimstra DS. Clinically aggressive solid pseudopapillary tumors of the pancreas: A report of two cases with components of undifferentiated carcinoma and a comparative clinicopathologic analysis of 34 conventional cases. *Am J Surg Pathol* 2005; 29: 512-519.
14. Ky A, Shilyansky J, Gerstle J, Taylor G, Filler R M, Grace N, et al. Experience with papillary and solid epithelial neoplasms of the pancreas in children. *J Pediatr Surg* 1998; 33: 42-44.