

IMÁGENES Y CIRUGÍA

Tumor desmoides cervical* Desmoid tumors of the Neck

Drs. CATALINA VALENZUELA V.¹, PATRICIO GAC E.¹, PATRICIO CABANÉ T.¹

¹Departamento de Cirugía Hospital Clínico Universidad de Chile, Santiago, Chile.

El tumor desmoide es una proliferación fibroblástica de tejido musculoaponeurótico, fascia o periostio, de origen desconocido. Habitualmente solitario, indoloro, mal delimitado, consistencia firme, color grisáceo y de crecimiento lento.

Carece de potencial metastásico¹, sin embargo suele ser localmente invasivo, con tendencia a la recurrencia y capacidad de encapsular estructuras neurovasculares adyacentes^{2,3}.

El tratamiento de elección es la extirpación tumoral con márgenes libres. Otros son la radioterapia y quimioterapia.

Factores de recurrencia son la localización del tumor y el compromiso de los márgenes de resección¹.

En el siguiente caso clínico, hombre de 77 años, parapléjico hace 20 años, Insuficiente Renal Crónico sin diálisis. Consultó en agosto del 2007 por masa cervical posterolateral derecha, de 1 año de evolución, que creció rápidamente los últimos meses. Sin otros síntomas asociados.

Al examen físico, tumor de 18 cm, bien delimitado, gomoso, no adherido y sin adenopatías.

La TC (Figuras 1 y 2), mostró tumor cervical

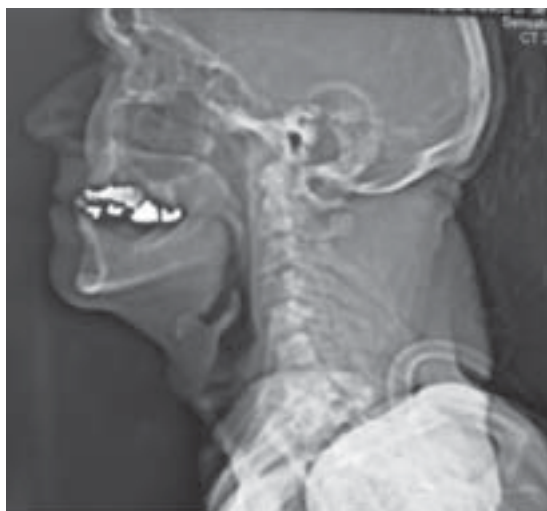

Figura 1. TC cervical sin contraste: reconstrucción sagital.

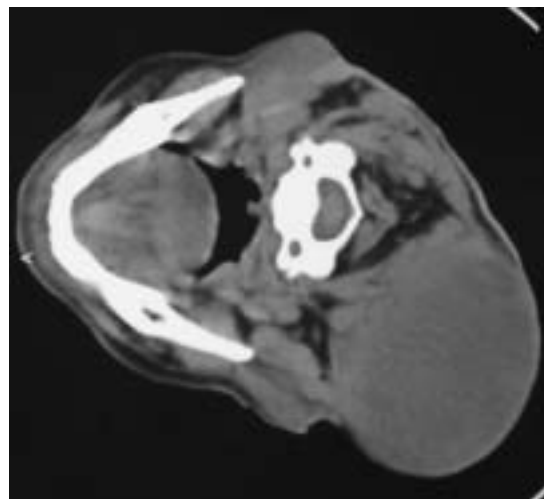


Figura 2. Corte transversal, apreciar diámetro mayor del tumor.

*Recibido el 22 de enero de 2008 y aceptado para publicación el 2 de marzo de 2008.

Correspondencia: Dra. Catalina Valenzuela V.
Santos Dumont 999, Santiago, Chile
e-mail: cataasecas@gmail.com

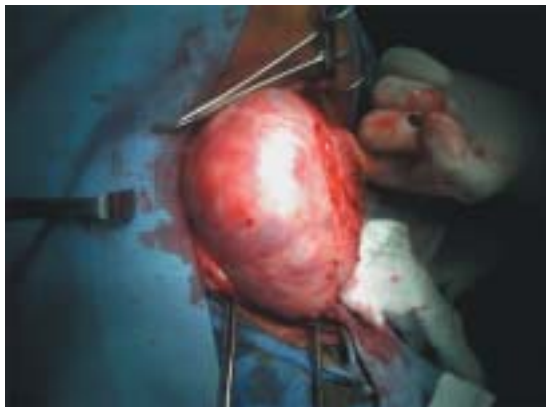


Figura 3. Tumor cervical in situ, disecado.

posterior de 14 x 12 x 7 cm, de contenido hipodenso, sin compromiso de estructuras vecinas. Vía aérea indemne.

La RNM mostró masa sólida homogénea compatible con sarcoma, que no infiltra tejidos vecinos.

Biopsia incisional informó probable Sarcoma de bajo grado o Schwannoma.

Es operado, observándose tumor de 14 cm, blanquecino, de consistencia firme, rodeado de pseudocápsula (Figura 3). Sin adenopatías sospechosas.

Se realizó una resección tumoral con intención paliativa y se marcó con clips el lecho para eventual radioterapia postoperatoria (Figura 4).

Evolucionó sin complicaciones. La biopsia diferida concluyó Fibromatosis extraabdominal (Tumor

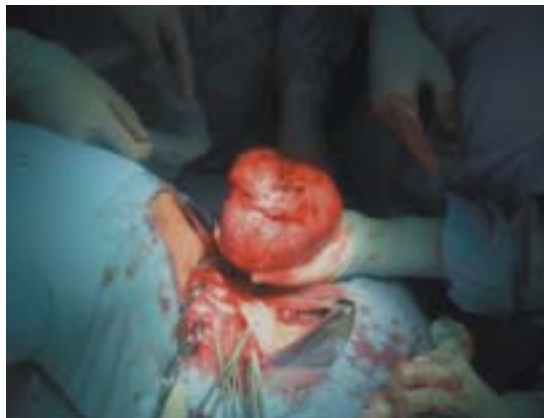

Figura 4. Tumor enucleado.

desmoides) con mínima atipia citológica, sin figuras mitóticas ni necrosis. Con reborde infiltrativo hacia la musculatura vecina y compromiso multifocal de los márgenes quirúrgicos. Piel indemne. Control a los 2 meses sin recidiva.

REFERENCIAS

1. Siegel NS, Bradford CR. Fibromatosis of the head and neck: a challenging lesion. *Otolaryngol Head Neck Surg* 2000; 123: 269-275.
2. Batsakis JG, Raslan W. Pathology consultation extra-abdominal desmoid fibromatosis. *Ann Otol Rhinol Laryngol* 1994; 103: 331-334.
3. Fasching MC, Saleh J, Woods JE. Desmoid tumors of the head and neck. *Am J Surg* 1988; 156: 327-331.