

CASOS CLÍNICOS

Carcinoma *in situ* dentro de un fibroadenoma de mama. Tres casos clínicos* Carcinoma within a fibroadenoma of the breast. Report of three cases

Drs. GRACE TAPIA N.¹, GONZALO CARRASCO A.², MAURICIO CAMUS A.³, DAVID ODDÓ B.²

¹División de Cirugía, ²Departamento de Anatomía Patológica, ³Sección de Oncología, Facultad de Medicina Pontificia Universidad Católica de Chile. Santiago, Chile.

RESUMEN

El fibroadenoma (FA) es un tumor frecuente de la mama que se presenta usualmente en la segunda y tercera década de la vida. Los carcinomas de la mama raramente se desarrollan dentro de un FA, existiendo alrededor de 200 casos descritos en la literatura. Nosotros reportamos la presencia de carcinoma ductal *in situ* (CDIS) al interior de un FA en tres pacientes mujeres de 31, 45 y 47 años. La presencia de microcalcificaciones en dos pacientes y la sospecha de un papiloma intraductal en la tercera, determinaron la necesidad de mastectomía parcial y el consiguiente hallazgo de CDIS al interior de un FA. En dos casos hubo presencia de CDIS extenso en el parénquima mamario adyacente y fueron sometidas finalmente a una mastectomía total. Recomendamos un seguimiento estricto en mujeres con FA a partir de la cuarta década de la vida. En pacientes con lesiones mamarias proliferativas o con CDIS que presentan además un FA, se recomienda vigilancia del FA o resección de éste al momento de extirpar el CDIS.

PALABRAS CLAVE: **Fibroadenoma, carcinoma intraductal, carcinoma ductal in situ, carcinoma in situ.**

ABSTRACT

The fibroadenoma (FA) is a common tumor of the breast that usually occurs in the second or third decade of life. The carcinomas of the breast rarely arising within a FA, with around 200 cases reported in the literature. We report the presence of DCIS within a FA on three female patients of 31, 45 and 47 years old. Due to the presence of microcalcifications in two patients and the suspicion of an intraductal papilloma in the third, they underwent a partial mastectomy with the consequent finding of DCIS inside a FA. In two cases there were extensive DCIS in the adjacent breast parenchyma and finally they underwent a total mastectomy. We recommend a strict follow up in women with FA from the fourth decade of life. In patients with proliferatives breast lesions or DCIS that simultaneously presenting a FA, we recommend surveillance of FA or remove it at the same time of the resection of DCIS.

KEY WORDS: **Fibroadenoma, intraductal carcinoma, ductal carcinoma in situ, carcinoma in situ.**

* Recibido el 18 de Diciembre de 2007 y aceptado para publicación el 12 de Enero de 2008.

Correspondencia: Dra. Grace Tapia N.
Marcoleta 352, Santiago, Chile
E-mail: grtapia@puc.cl

INTRODUCCIÓN

El fibroadenoma es un tumor frecuente de la mama. Se presenta usualmente en la segunda y tercera década de la vida¹. Los carcinomas de la mama raramente se desarrollan en un fibroadenoma. Alrededor de 200 casos han sido reportados en la literatura. La mayoría de los carcinomas en fibroadenomas son neoplasias *in situ*, ya sea ductal (CDIS) o lobulillar (CLIS). En el presente trabajo se reportan tres casos clínicos de CDIS dentro de un fibroadenoma y se presenta una revisión de la literatura.

CASOS CLÍNICOS

Caso clínico 1. Paciente de 45 años, premenopáusica. Sin historia ni factores de riesgo para cáncer de mama. En control con mamografía por nódulos de aspecto benigno, se detectan microcalcificaciones agrupadas bilaterales BI-RADS 4. Por esta razón se realiza una biopsia estereotáxica de ambas mamas. El diagnóstico histológico arrojó cambios fibroquísticos en la mama izquierda e hiperplasia ductal atípica focal en la mama derecha. Debido al hallazgo histológico en la mama derecha, se realiza una mastectomía parcial. La biopsia de la pieza quirúrgica informó un CDIS mixto de 3,5 cm de diámetro, con tres bordes positivos, por lo que debió ser sometida a una ampliación de márgenes. Por la persistencia de bordes positivos en la resección, se realizó una mastectomía total derecha y reconstrucción mamaria inmediata. El informe histopatológico informó múltiples microfocos de carcinoma lobulillar *in situ* y CDIS, con bordes quirúrgicos negativos. Se encontraron

dos fibroadenomas, uno de ellos con un microfoco de CDIS criboso, de bajo grado nuclear (Figura 1).

Caso clínico 2. Paciente de 47 años, nuligesta. Con antecedentes de una histerectomía total con salpingooforectomía bilateral y una resección anterior baja de recto por endometriosis pelviana. En control mamográfico se detectan microcalcificaciones BIRADS 4 en la mama izquierda. Por esta razón se realiza marcación estereotáxica y biopsia radioquirúrgica. La anatomía patológica informa cambios fibroquísticos, zonas de adenosis con calcificaciones distróficas, hiperplasia sin atipia y un fibroadenoma con focos de carcinoma *in situ* intraductal criboso de grado nuclear 2, en contacto con borde posterior de la muestra. Por esta razón se somete a ampliación de márgenes, con bordes definitivos sin tumor (Figura 2).

Caso Clínico 3. Paciente de 31 años, sin antecedentes mórbidos conocidos. En control por nódulos mamarios bilaterales de aspecto benigno. Consulta por presentar secreción hemática del pezón derecho. Se solicita una ecotomografía mamaria, la cual informa la aparición de un nuevo nódulo en la unión de los cuadrantes internos de la mama derecha, sin poder descartar un papiloma intraductal. Se complementa con una galactografía, la cual muestra múltiples papilomas en conducto secretante. Se decide realizar una mastectomía parcial en mama derecha y tumorectomía de mama izquierda. El informe anatomopatológico informa CDIS y dos fibroadenomas con microfocos de CDIS, en la región retroareolar y en el cuadrante ínfero-interno de la mama derecha (Figuras 3a y b). El nódulo de la mama izquierda correspondió a un fibroadenoma simple. Por la presencia de bordes

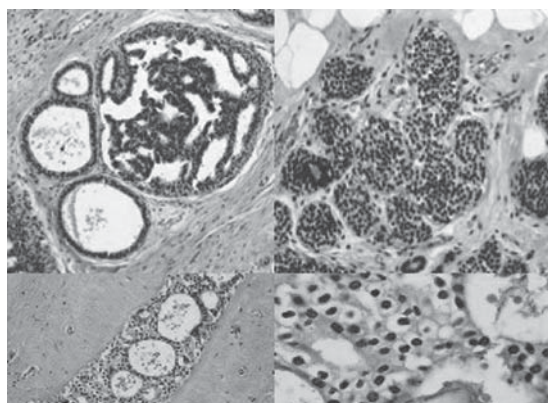


Figura 1. Visión microscópica del fibroadenoma con carcinoma ductal *in situ* (H-E 10x y 40x).

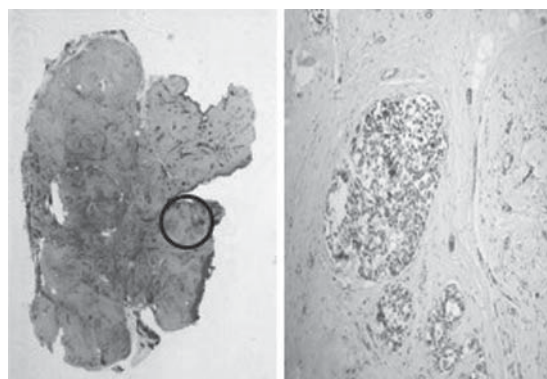


Figura 2. Visión microscópica del fibroadenoma. A la izquierda se muestra la visión panorámica. El círculo corresponde al área que contiene CDIS. A la derecha se muestra ésta zona con mayor aumento (H-E 4x).

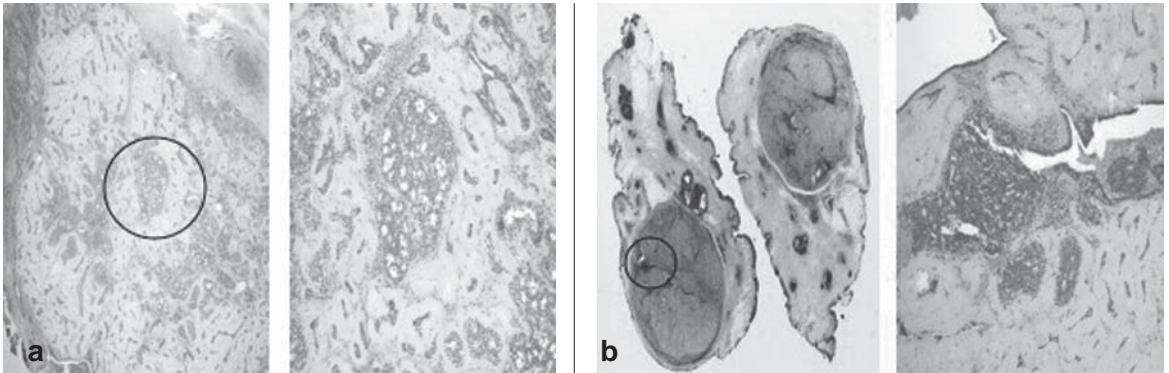


Figura 3. Visión microscópica de los fibroadenomas. En (a) y (b) las figuras de la izquierda corresponden a la visión panorámica. El área destacada en el círculo (CDIS) es mostrada a mayor aumento a la derecha de la figura (H-E 4x).

positivos, se somete a una ampliación de los márgenes de la mama derecha. Por persistencia de CDIS se realiza una mastectomía total y reconstrucción mamaria inmediata

DISCUSIÓN

El fibroadenoma (FA) es un tumor bifásico, con un componente estromal y otro epitelial. Se presentan habitualmente en mujeres jóvenes, entre la segunda y tercera década de la vida², y raramente han sido asociados al desarrollo de una neoplasia. El diagnóstico histológico de carcinoma originado dentro de un FA, se basa en el criterio de que las células cancerosas se encuentran limitadas a un FA bien definido y sólo se extienden en forma focal al interior de estromas o ductos adyacentes³. La prevalencia de carcinoma dentro de un FA en una población de screening es de 0,02%⁴. La inusual ocurrencia es reflejada por las relativas pocas series y casos reportados⁵⁻⁹.

Si bien el FA es considerado un tumor benigno, se ha postulado un mayor riesgo de cáncer de mama en mujeres portadoras de este tumor. El riesgo correspondería a pacientes con FA complejos, con enfermedad proliferativa en el parénquima mamario adyacente e historia familiar de cáncer de mama. Afortunadamente, alrededor de dos tercios de las pacientes no tienen características histológicas complejas y no presentan historia familiar de cáncer de mama¹⁰. En un estudio de cohorte de 9.087 mujeres con diagnóstico de enfermedad mamaria benigna, las pacientes con lesiones no proliferativas (como el fibroadenoma) sin historia familiar fuerte de cáncer de mama, no presentaron mayor riesgo de cáncer que la población general¹¹.

Con respecto al riesgo de desarrollo de carci-

noma en mujeres con hiperplasia lobulillar atípica o hiperplasia ductal atípica o sus variantes dentro de un FA, un estudio de cohorte de 1.834 pacientes mostró que la presencia de atipia dentro del FA no predice la ocurrencia de ésta en el parénquima mamario adyacente y que la atipia confinada a un FA no conlleva a un riesgo significativo de cáncer de mama¹².

El promedio de edad de ocurrencia de un carcinoma dentro de un FA es de 44 años, con un rango de 15 a 83 años⁸, siendo este promedio considerablemente más alto que en pacientes con FA simples⁷. La tardanza en la remoción de esta lesión podría ser responsable del crecimiento de una neoplasia *in situ*, sin embargo, ambas lesiones, la benigna y la maligna, pueden ocurrir en forma independiente una de otra¹³. En un estudio de 396 casos de FA, se encontró carcinoma *in situ* (CIS) en 8 FA de 6 pacientes, la menor de ellas de 40 años de edad. El 40% de los casos presentaban características histológicas complejas, con una edad promedio de 35 años. La frecuencia de la asociación con otras patologías de la mama (adenosis esclerosante, ectasia ductal, metaplasia apocrina, enfermedad fibroquística, papilomatosis ductal, carcinoma ductal infiltrante e *in-situ* y carcinoma lobulillar *in-situ*) se ha encontrado en casi el 50% de los casos^{14,15}.

La mayoría de los autores concuerdan en que el carcinoma *in situ* es el tipo de cáncer más frecuente dentro de un FA, correspondiendo el CLIS al 65 a 70% del total^{5,7,16}. La razón de que el carcinoma *in situ* sea el tipo dominante, es probablemente el descubrimiento temprano de la neoplasia cuando ésta coexiste con un FA fácilmente palpable¹³.

En relación a las características de los FA que contienen cáncer, una revisión retrospectiva de las

mamografías de 24 pacientes con carcinomas originados dentro de un FA, evidenció que en todos los casos la masa fue mayor o igual a 1 cm. Los autores concluyen que estos FA pueden ser indistinguibles de su contraparte benigna, sin embargo, características sospechosas como márgenes poco definidos, un tamaño grande o un incremento de éste deben alertar a que la masa pueda ser maligna¹⁷.

Con respecto al manejo de los FA con cáncer, el número de casos reportados en la literatura no es suficiente para concluir acerca de las decisiones terapéuticas a seguir. Sin embargo, estos cánceres que se originan dentro de un FA, tienen el mismo comportamiento que aquellos que se originan en forma independiente, y por lo tanto la recomendación es seguir los principios generales de la terapia para el carcinoma *in-situ* o invasor de la mama^{6,18}.

La conducta podría variar si el tipo histológico es CLIS o CDIS. Para el primer caso, la paciente puede ser manejada con vigilancia estrecha luego de la resección local. En tanto para el CDIS el tratamiento puede ser mastectomía total o mastectomía parcial más radioterapia^{19,20}, esto último parece ser la opción más razonable y es lo más utilizado en nuestro medio para el tratamiento del CDIS.

Otro de los problemas que el cirujano enfrenta al tratar con un FA que contiene cáncer es la multicentricidad tanto en la mama ipsilateral como en la contralateral, un elemento que debe ser tomado en cuenta en el proceso de la decisión quirúrgica. En el 40% de los casos, varios tipos de carcinoma (CDIS, CLIS, carcinoma invasor o una combinación de ellos) pueden ser identificados en el tejido mamario adyacente, correspondiendo el carcinoma *in situ* al 21%^{7,8}.

Con respecto a los casos aquí presentados, la presencia de microcalcificaciones sospechosas permitió en el primer caso, detectar CIS en el parénquima mamario reseado y la presencia de un FA con cáncer. En la segunda paciente este hallazgo mamográfico permitió pesquisar un FA con CDIS. En el tercer caso la sospecha de un papiloma intraductal permitió la detección de CDIS en el parénquima mamario y al interior de dos fibroadenomas. Dos de ellas finalmente fueron sometidas a mastectomía total por márgenes positivos.

A pesar de la rara ocurrencia de un cáncer al interior de un FA, el cirujano debe estar atento a esta entidad clínica, de manera de tomar una decisión correcta, sobre todo en mujeres a partir de la cuarta década de la vida que se presentan con tumores sólidos bien delimitados. En pacientes con lesiones mamarias proliferativas o con CDIS que presentan además un FA, se recomienda un se-

guimiento estricto del FA o resección de éste al momento de extirpar el CDIS.

REFERENCIAS

1. Foster ME, Garrahan N, Williams S. Fibroadenoma of the breast: a clinical and pathological study. *J R Coll Surg Edinb* 1988; 33: 16-19.
2. Fechner RE. Fibroadenoma and related lesions. In Page DL, Anderson TJ, ed. *Diagnostic and histopathology of the breast*. Edinburgh: Churchill Livingstone 1987: 72-79.
3. Kurosumi M, Itokazu R, Mamiya Y, Kishi K, Takayama S, Nagasawa M, et al. Invasive ductal carcinoma with a predominant intraductal component arising in a fibroadenoma of the breast. *Pathol Int* 1994; 44: 874-877.
4. Deschenes L, Jacob S, Fabia J. Beware of breast fibroadenomas in middle-ages patients with women. *Can J Surg* 1985; 28: 372-374.
5. Buzanowski-Konakry K, Harrison EG Jr, Payne WS. Lobular carcinoma arising in fibroadenoma of the breast. *Cancer* 1975; 35: 450-456.
6. Pick PW, Iossifides IA. Occurrence of breast carcinoma within a fibroadenoma. A review. *Arch Pathol Lab Med* 1984; 108: 590-594.
7. Ozzello L, Gump FE. The management of patients with carcinomas in fibroadenomatous tumors of the breast. *Surg Gynecol Obstet* 1985; 160: 99-104.
8. Díaz NM, Palmer JO, McDivitt RW. Carcinoma arising within fibroadenomas of the breast. A clinicopathologic study of 105 patients. *Am J Clin Pathol* 1991; 95: 614-622.
9. Kuijper A, Preisler-Adams SS, Rahusen FD, Gille J J P, van der Wall E, van Diest PJ. Multiple fibroadenomas harbouring carcinoma in situ in a woman with a family history of breast/ovarian cancer. *J Clin Pathol* 2002; 55: 795-797.
10. Dupont WD, Page DL, Parl FF, Vnencak-Jones CL, Plummer WD Jr, Rados MS, et al. Long-term risk of breast cancer in women with fibroadenoma. *N Engl Med* 1994; 331: 10-15.
11. Hartmann LC, Sellers TA, Frost MH, Lingle WL, Degnim AC, Ghosh K, et al. Benign breast disease and the risk of breast cancer. *N Engl Med* 2005; 353: 229-237.
12. Carter BA, Page DL, Schuyler P, Parl FF, Simpson JF, Jensen RA, et al. No elevation in long-term breast carcinoma risk for women with fibroadenomas that contain atypical hyperplasia. *Cancer* 2001; 93: 30-36.
13. Hajime A, Kazuyoshi H, Hiroyuki N, Yoshihiro E, Tohru T, Ryoji K. Invasive ductal carcinoma within a fibroadenoma of the breast. *Int J Clin Oncol* 2004; 9: 334-338.
14. Kuijper A, Mommers EC, van der Wall E, van Diest PJ. Histopathology of fibroadenoma of the breast. *Am J Clin Pathol* 2001; 115: 736-742.
15. Shabtai M, Saavedra-Malinger P, Shabtai EL, Rosin D, Kuriansky J, Ravid-Megido M, et al. Fibroadenoma of the breast: analysis of associated pathological entities-a different risk marker in different age

- groups for concurrent breast cancer. *Isr Med Assoc J* 2001; 3: 813-817.
16. Goldman R, Friedman NB. Carcinoma of the breast arising in fibroadenomas, with emphasis on lobular carcinoma. *Cancer* 1969; 2: 544-550.
 17. Baker KS, Monsees BS, Díaz NM, Destouet JM, McDivitt RW. Carcinoma within fibroadenomas: Mammographic Features. *Radiology* 1990; 176: 371-374.
 18. Stafyla V, Kotsifopoulos N, Grigoriades K, Kassaras G, Sakorafas GH. Lobular carcinoma in situ of the breast within a fibroadenoma. A case report. *Gynecol Oncol* 2004; 2: 572-574.
 19. Sakorafas GH, Farley DR. Optimal management of DCIS of the breast. *Surg Oncol* 2003; 2: 221-240.
 20. Robinson E, Hunt K. Noninvasive breast cancer. In Feig BW, Berger Dh, Fuhrman GM, ed. *The M.D. Anderson surgical oncology handbook*. Second ed. Philadelphia: Lippincott Williams and Wilkins 1999; 1-12.