

## CIRUGÍA AL DÍA

# Tumor fibroso solitario de la pleura\* Solitary fibrous tumour of the pleura

Drs. EDGAR J. FERREIRA B.<sup>1</sup>, JULIO A. DÍAZ P.<sup>1</sup>

<sup>1</sup>Grupo de Investigación en Cirugía y Especialidades de la Universidad Industrial de Santander, Bucaramanga, Colombia.

### INTRODUCCIÓN

El tumor fibroso solitario es una neoplasia de origen fibroblástico poco frecuente. A propósito de un caso atendido en el Hospital Universitario de Santander se realizó una búsqueda estructurada de la literatura según la metodología *Cochrane*, utilizando como palabras clave "tumor fibroso solitario", y su traducción en inglés. Dicha búsqueda se realizó en las bases de datos *Medline*, *Imbiomed*, *Scielo* y *Doyma*; se seleccionaron los artículos publicados en idioma inglés y español desde el año de 1990.

El tumor fibroso solitario fue descrito inicialmente por Lietaud en 1767, quién lo denominó mesotelioma. Posteriormente, Wagner, en 1870, describió la naturaleza localizada de éste tipo de tumor pleural<sup>1</sup>. En 1931, Klemperer y Rabin clasificaron los tumores pleurales en dos tipos: los mesoteliomas difusos, posteriormente denominados sólo mesoteliomas y los mesoteliomas localizados, denominados posteriormente tumor fibroso solitario de la pleura<sup>2</sup>. Gracias a los avances tecnológicos en el tiempo, y a una mejor caracterización, ésta neoplasia ha recibido diferentes denominaciones. Es así, como sus sinónimos son: mesotelioma localizado, mesotelioma fibroso benigno, fibroma benigno localizado, fibroma submesotelial, tumor fibroso localizado y tumor fibroso solitario<sup>1,3</sup>.

Esta enfermedad tiene su origen en fibroblastos

derivados del mesénquima submesotelial y se caracteriza por la formación de tumores localizados, generalmente únicos que no producen derrame pleural<sup>3</sup>. En la literatura se han descrito aproximadamente 800 casos de ésta neoplasia, la cual representa cerca del 8% de todos los tumores benignos intratorácicos y menos del 10% de los tumores pleurales<sup>4</sup>. Su incidencia se ha calculado en alrededor de 2,8 casos por 100.000 pacientes registrados al año, por lo cual se les considera una lesión neoplásica poco frecuente<sup>3,4</sup>. En Latinoamérica existen pocas series de casos de ésta patología<sup>5,6</sup> y en Colombia no se encontró que se hayan reportado casos en la búsqueda de la literatura realizada.

### DISCUSIÓN

La etiología del tumor fibroso solitario no se logró esclarecer completamente hasta años recientes, cuando a través de estudios citogenéticos y de polimorfismo genético se ha logrado dilucidar las bases patogénicas de esta enfermedad<sup>7</sup>. Se conoce que el tumor fibroso solitario pleural se relaciona con múltiples anomalías cromosómicas y la presencia de puntos de quiebre localizados en los cromosomas 12q-15, 8 y 9<sup>7-10</sup>. Gracias a estos avances se ha determinado que numerosas neoplasias anteriormente englobadas en el grupo de hemanjopericitomas, son en realidad tumores fibrosos

\* Recibido el 19 de Marzo de 2008 y aceptado para publicación el 30 de Mayo del 2008.

Correspondencia: Dr. Edgar J. Ferreira B.

Universidad Industrial de Santander Bucaramanga, Colombia

E-mail: grices@yahoo.com

solitarios<sup>9,11</sup>. El término hemangiopericitoma fue descrito inicialmente en 1942 por Stout y Murray para describir una serie de neoplasias que se caracterizaban por la formación de estructuras vasculares rodeadas por pericitos<sup>12</sup>. Sin embargo, este grupo de neoplasias tenía gran variación en su comportamiento, lo cual se tradujo en gran dificultad en su tratamiento. Con los recientes avances en inmunohistoquímica y citogenética se logró esclarecer que varias de estas neoplasias eran tumores fibrosos solitarios, por lo cual se propuso una nueva clasificación<sup>12,13</sup> (Tabla 1).

Los pacientes con esta neoplasia a nivel pleural generalmente son asintomáticos (43-67%), consultando principalmente por tos (8-33%), disnea (11-25%), dolor torácico (17-23%), fiebre (1-17%), hemoptisis y pérdida de peso<sup>14,15</sup>. Una manifestación particular de los pacientes con esta neoplasia es la hipoglucemia, que se presenta hasta en el 4,5%, secundaria a la producción de factor de crecimiento similar a la insulina, denominado síndrome de Doege-Potter<sup>16,17</sup>. De igual forma, como parte de los síndromes paraneoplásicos, puede presentarse la osteoartropatía hipertrófica pulmonar, secundaria a hipoxia crónica y manifestada por síntomas similares a los de la artritis y signos como los dedos en palillo de tambor<sup>1,3,15</sup>. Cabe resaltar que esta lesión neoplásica no se ha relacionado con ningún factor de riesgo conocido, descartándose su asociación con la exposición a asbesto o tabaco<sup>4,5,15</sup>. En el exámen físico se documenta la presencia de sibilancias, matidez a la percusión torácica y disminución de los ruidos respiratorios.

Las imágenes diagnósticas tienen un papel predominante en el estudio del paciente al cual se sospecha la presencia de un tumor fibroso solitario, debido a que tanto en la radiografía, tomografía y resonancia magnética, se evidencian masas bien definidas, ovaladas o redondeadas, ocasionalmente lobuladas, que no infiltran estructuras adyacentes y no se asocian a derrame pleural (Figura 1)<sup>1,3,6</sup>.

En el estudio prequirúrgico de esta entidad se

ha empleado la biopsia transtorácica con aguja fina y la biopsia transtorácica con aguja gruesa (Tru-Cut), logrando muy pobre rendimiento diagnóstico<sup>18,19</sup>. En sólo 2 casos de este tumor se ha logrado el diagnóstico definitivo prequirúrgico con el empleo de la Punción y Aspiración con Aguja Fina (PAAF), en la cual se reconocen numerosas células fusiformes y ovoides con núcleo homogéneo embebidos en un fondo altamente colagenoso, distribuidas en forma desorganizada y entremezcladas con escasas células inflamatorias de tipo linfoide<sup>20</sup>. Esta imagen también puede ser vista en una gran cantidad de procesos neoplásicos de esta misma localización, como los mesoteliomas, schwannomas, los sarcomas sinoviales monofásicos, los tumores de la vaina de los nervios periféricos, lipomas fusocelulares, fibrosarcomas y leiomiomas, por lo cual, para hacer su distinción, debe emplearse inmunocitoquímica<sup>21-23</sup>.

La biopsia *Tru-Cut* permite realizar el diagnóstico de esta entidad; además permite en algunos casos la distinción entre procesos benignos y malignos<sup>18</sup>. Sin embargo, por la baja representatividad del tejido estudiado, sus hallazgos no son concluyentes en la mayor parte de los casos<sup>18,19</sup>. En el estudio postquirúrgico se puede observar microscópicamente que esta lesión corresponde a masas sólidas bien circunscritas, que pueden estar encapsuladas, tienen consistencia firme y al corte se observan muy semejantes a un leiomioma<sup>24,25</sup>; además, los tumores de gran tamaño pueden tener áreas de degeneración quística y múltiples zonas de hemorragia<sup>24-27</sup>. Estas piezas llegan en su mayoría con diagnóstico preoperatorio de tumor fibroso solitario de la pleura (56% de los casos), seguido de otras sospechas diagnósticas como nódulo pulmonar, cáncer pulmonar, mesotelioma, tumor mediastínico y tumor de partes blandas (Figura 2)<sup>6</sup>.

Al estudio histopatológico se observa que estas lesiones están compuestas por células semejantes a fibroblastos, con poca o ninguna actividad mitótica, sin atipia, que se distribuyen en forma fasciculada y estoriforme en un estroma altamente

**Tabla 1**  
**NUEVA CLASIFICACIÓN DE LAS LESIONES HEMANGIOPERICITOIDES-TUMOR FIBROSO SOLITARIO (TFS) (TOMADO DE HISTOPATHOLOGY 2006; 48, 63-74)**

<i>Antigua denominación</i>	<i>Nueva denominación</i>
Tumor fibroso solitario convencional	Variante fibrosa del TFS
Hemangiopericitoma convencional	Variante celular del TFS
Hemangiopericitoma lipomatoso	Variante formadora de grasa del TFS
Angiofibroma de células gigantes	Variante rica en células gigantes del TFS
Histiocitoma fibroso profundo	Variante fibrohistiocitoma like del TFS

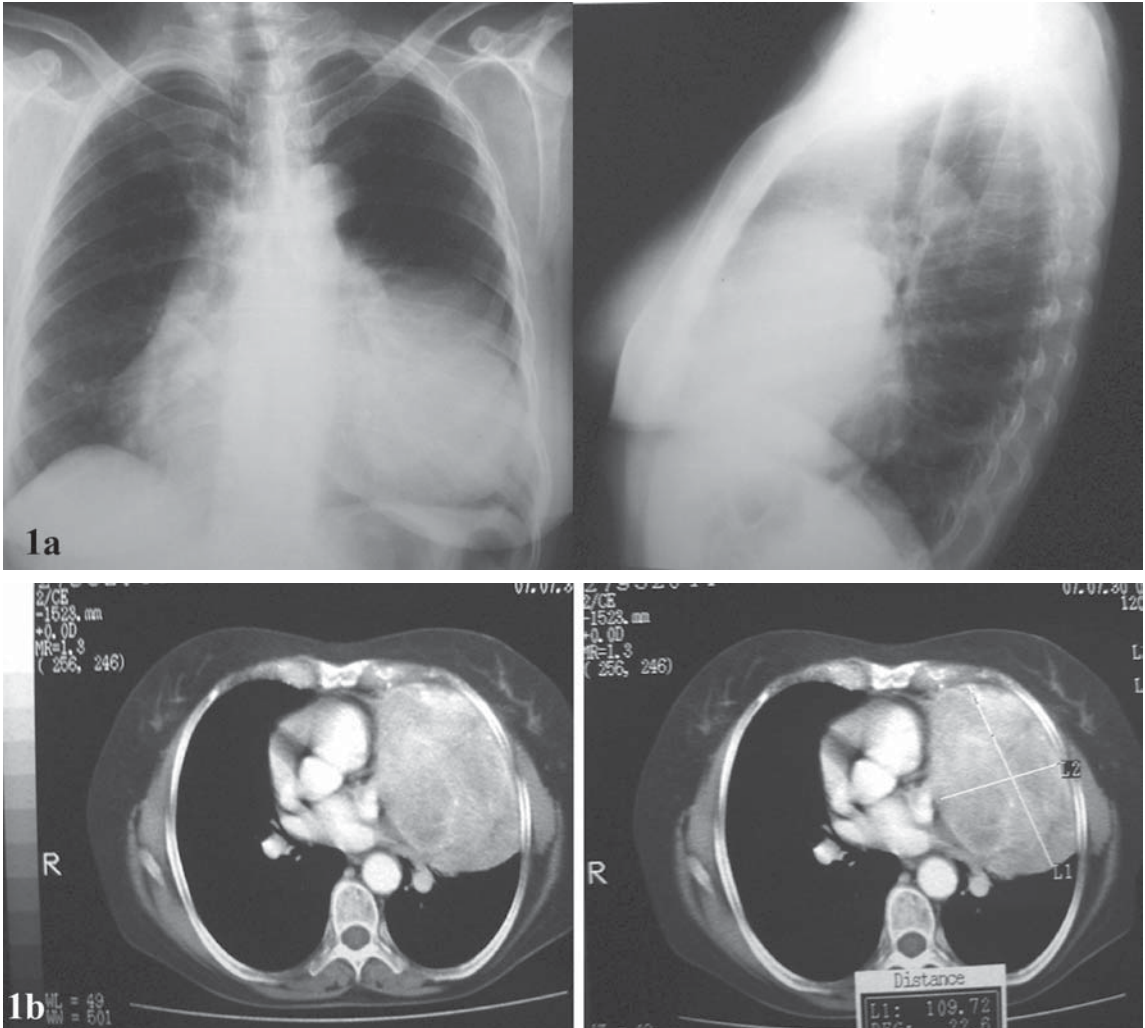


Figura 1. En la imagen 1a se reconoce radiografía de tórax posteroanterior y lateral, en la cuál se evidencia una gran masa radioopaca que ocupa el lóbulo inferior izquierdo y la llingula; y en la imagen 1b se observa una tomografía computarizada del tórax, en la cuál se observa una masa hipodensa, sólida, en el mediastino anterosuperior izquierdo, con densidad de 110 UH.

colagenizado que semeja un queloide<sup>24</sup>. Las áreas de mayor celularidad y colagenización se distribuyen en forma variable, formando estructuras hemangiopericitoides<sup>24-27</sup>. Con la nueva clasificación de este tumor han aparecido 2 variantes histopatológicas: la primera de ellas denominada tumor fibroso solitario adipocítico fue reportada inicialmente por Nielsen en 1995 y se trata de un tumor fibroso solitario formador de grasa, que tiene la particularidad de poseer focos de adipositos maduros; la segunda variedad es el tumor fibroso solitario rico en células gigantes el cual fue informado por primera vez por Dei Tos en 1995, que corresponde a un tumor fibroso solitario que tiene

embebidas numerosas células gigantes multinucleadas en su estroma<sup>12</sup>.

El estudio con inmunohistoquímica es de gran valor en ésta neoplasia, ya que con el se puede excluir la mayoría de diagnósticos diferenciales<sup>27</sup>. Esta lesión es generalmente positiva para CD34, CD99 y Vimentina; y es negativa la mayoría de las veces para citoqueratina, EMA, S100, actina de músculo liso y desmina<sup>27-29</sup> (Tabla 2). Sin embargo, se han encontrado solapamientos de estos marcadores observándose ejemplos como la expresión de citoqueratinas en estas lesiones<sup>30,31</sup>.

El estudio ultraestructural de esta lesión por medio de microscopía electrónica es muy caracte-




Figura 2. En el estudio anatomopatológico se examinó gran masa de 18,5 x 10,4 x 7,5 cm, parda violácea, irregular y altamente congestiva (figura 2a); la cual al corte tenía superficie heterogénea, amarillenta, altamente hemorrágica, que formaba ocasionales lobulaciones (figura 2b). En el estudio microscópico, se reconoció lesión neoplásica derivada del mesénquima conformada por numerosos fibroblastos sin mitosis, ni atipia, embebidos en un estroma altamente colagenizado (figura 2c), los cuales se disponían en forma fasciculada con formación ocasional de estructuras pseudoangiomatoides (figura 2d).

**Tabla 2**  
**PERFIL INMUNOHISTOQUIMICO DEL TUMOR**  
**FIBROSO SOLITARIO DE LA PLEURA (MODIFICA-**  
**DO DE ARCH BRONCONEUMOL. 2006; 42: 96-99)**

Anticuerpo	Intensidad de Positividad	Positividad
Vimentina	+++	100 %
CD34	+++	85 %
BCL2	++	65 %
CD99	++	40 %
Actina músculo específica	+	20 %
Receptores de estrógenos	+	10 %
Receptores de progesterona	+	5 %
S100	-	0
Citoqueratinas	-	0
Calretinina	-	0

rístico; en el se observan células de forma fibroblástica con colágeno abundante en el espacio intercelular, siendo importante la ausencia de indentaciones, complejos de unión, lámina basal y estructuras interdigitantes<sup>32</sup>.

Existe una variedad muy poco frecuente de esta lesión que corresponde a tumor fibroso solitario maligno, de la cual sólo se encuentran escasos reportes<sup>3,21-24,33</sup>. Esta lesión, tiene características citogenéticas muy similares a su contraparte benigna. Sin embargo, se han observado alteraciones como la mutación del receptor del factor  $\beta$  de crecimiento derivado de las plaquetas<sup>34,35</sup>. Microscópicamente estas lesiones presentan un incremento de la celularidad con presencia de marcada atipia celular, prominente necrosis y alta actividad mitótica, lo cual permite su distinción<sup>21,22,36</sup>. En el estudio inmunohistoquímico semeja a su contra-

parte benigna, observándose como rasgo distintivo la mayor expresión de factor de crecimiento fibroblástico, P53 y Ki 67<sup>37,38</sup>. Para su diferenciación se han empleado numerosos criterios diagnósticos, como los enunciados inicialmente por England en el año de 1989<sup>21</sup>, posteriormente modificados por Chan en 1997<sup>39</sup> (Tabla 3).

El tumor fibroso solitario se ha informado en múltiples localizaciones de la economía corporal<sup>40-55</sup>. Estas lesiones tienen las mismas características citogenéticas, morfológicas e inmunohistoquímicas de las observadas en esta neoplasia en la pleura, por lo cual se ha establecido que se trata de la misma lesión<sup>7</sup>. Se ha reportado en membranas serosas como el peritoneo<sup>40</sup>, ya sea parietal, visceral, retroperitoneo, mesenterio, omento, pared abdominal y sacos herniarios<sup>41</sup>; también se ha informado en el pericardio, en el cual existen a la fecha 5 casos reportados<sup>42,43</sup>.

Otras localizaciones incluyen: meninges, con

aproximadamente 30 casos reportados<sup>44</sup>; cordón espinal, con 12 casos; cavidad oral, con 50 casos<sup>45</sup>; glándula mamaria, con 50 casos<sup>46</sup>; tracto gastrointestinal, en el cual se debe hacer su distinción con el tumor estromal gastrointestinal, mediante inmunohistoquímica<sup>47</sup>; piel, con 10 casos reportados<sup>48</sup>; riñón, con 20 casos reportados<sup>49</sup>; tracto genital femenino<sup>50</sup>, y otras 32 localizaciones como órbita, cavidad nasal<sup>51</sup>, espacio pélvico, hígado<sup>52</sup>, mediastino, próstata, glándulas salivales<sup>53</sup>, vías respiratorias superiores, páncreas<sup>54</sup>, corazón, conjuntiva, tiroides<sup>55</sup>, vejiga, amígdalas, vaina carotídea, testículo, entre otros.

El tratamiento del tumor fibroso solitario de la pleura es netamente quirúrgico<sup>4</sup>. Se considera que la resección del tumor, ya sea por videotoroscopia o toracotomía es curativa, con resolución de los síntomas en el corto a mediano plazo, incluyendo la hipoglucemia<sup>4,56</sup>. En ocasiones especiales, cuando el tumor compromete las cisuras o evidencia un

**Tabla 3**  
**CRITERIOS DIAGNÓSTICOS DEL TUMOR FIBROSO SOLITARIO**  
**(TOMADO DE CHAN JK. HISTOPATHOLOGY 1997; 31:568)**

<i>Características diagnósticas esenciales</i>	<i>Características presentes en algunos pero no en todos los casos</i>	<i>Criterios para malignidad</i>
Circunscripción	Tejidos normales atrapados en la porción periférica del tumor	Presencia de áreas sarcomatosas dentro de, por lo demás, un típico tumor fibroso solitario
Alternancia entre focos hiper celulares con focos hipocelulares escleróticos	Patrón vascular "hemangiopericitoma-like"	Desarrollo de sarcoma en un sitio donde previamente se halla documentado la presencia de un tumor fibroso solitario
Células ovoides o fusiformes con citoplasma poco definido y escaso; pocas figuras mitóticas (< 4/10 campos de alto poder)	Vasos de pared delgada, dilatados con esclerosis perivascular	
Células fusiformes dispuestas de forma desordenada, radiada o fascicular	Células grandes aisladas mononucleares o multinucleadas con núcleos hipercromáticos	
Entrelazamiento íntimo de fibras de colágeno delgadas o gruesas, con células fusiformes	Empalizada nuclear	
CD 34 +	Apariencia neurilemal	
	Patrón de espina de pescado	
	Haces de células tumorales de apariencia de encaje, envueltas por estroma densamente esclerótico	
	Grupos compactos de células pequeñas, redondeadas	
	Estroma focal mixoide	
	Cambios microquísticos	
	Colágeno grueso estrellado	
	Esclerosis extensa o hialinización	

patrón "invertido" hacia el parénquima pulmonar, se hace necesario realizar segmentectomía o incluso lobectomía pulmonar. En los tumores en los que se encuentra compromiso de la pared torácica, debe realizarse resección de la misma, con reconstrucción<sup>57</sup>.

Existe controversia en relación a la indicación de cirugía en los pacientes a los que el diagnóstico se deriva de un hallazgo incidental en una radiografía de tórax. Sin embargo, teniendo en cuenta que éstos tumores pueden alcanzar grandes tamaños, con compromiso por expansión de las estructuras adyacentes, y la incertidumbre en relación a su malignidad, se recomienda que también en los pacientes asintomáticos se realice la resección del tumor<sup>58</sup>. Además, existen dificultades para el diagnóstico prequirúrgico definitivo en estos tumores, y por su infrecuente presentación, no ha sido posible determinar un papel útil de la terapia neoadyuvante; la radioterapia adyuvante ha presentado un papel importante en el tratamiento de tumores con resección incompleta en casos aislados<sup>57,58</sup>.

Se han hecho estudios para determinar el pronóstico, el seguimiento y la posible necesidad de terapia adyuvante en pacientes con tumores fibrosos de la pleura. La base de ello, está en la relación de la determinación morfológica de malignidad, dada a nivel histológico y por la presencia de tumor pediculado o sésil<sup>58</sup>. En tumores benignos pediculados, se ha estimado un riesgo de recurrencia menor del 2% y se indica el seguimiento radiológico anual. En tumores benignos sésiles, se ha estimado un riesgo de recurrencia menor del 8%, indicándose el seguimiento radiológico cada 6 meses por 2 años y luego anual. En los tumores malignos pediculados se ha estimado un riesgo de recurrencia del 14% y el seguimiento debe ser igual al caso anterior. En los tumores malignos sésiles, se ha estimado un riesgo de recurrencia del 63%, y se indica la terapia adyuvante y el seguimiento igual a los 2 casos anteriores.

En conclusión, el tumor fibroso solitario de la pleura, es una neoplasia poco frecuente, en la cual se han realizado numerosos avances en el entendimiento de patogénesis, diagnóstico y tratamiento que permiten un desenlace favorable para la mayoría de pacientes afectados por esta patología.

## REFERENCIAS

- Mitchell JD. Solitary fibrous tumor of the pleura. *Semin Thorac Cardiovasc Surg* 2003; 15: 305-309.
- Klemperer P, Rabin CB. Primary neoplasms of the pleura: a report of five cases. *Arch Pathol* 1931; 11: 385-412.
- Fibla JJ, Gómez G, Salord N, Penagos JC, Estrada G, León C. Giant solitary fibrous tumor of the pleura. *Cir Esp* 2005; 77: 290-292.
- Takahama M, Kushibe K, Kawaguchi T, Kimura M, Taniguchi S. Video- assisted thoracoscopic surgery is a promising treatment for solitary fibrous tumor of the pleura. *Chest* 2004; 125: 1144-1147.
- Lezana G, González S. Tumor fibroso pleural. Estudio inmunohistoquímico y ultraestructural de 14 casos. *Rev Chil Enfer Respir* 1994; 10: 87-93.
- Santolaya R, Meneses C, López J. Tumor fibroso solitario de la pleura. Análisis de 41 casos. *Rev Chil Enf Respir* 2007; 23: 11-16.
- Torabi A, Lele SM, DiMaio D, Pinnt JC, Hess MM, Nelson M, et al. Lack of a common or characteristic cytogenetic anomaly in solitary fibrous tumor. *Cancer Genet Cytogenet* 2008; 181: 60-64.
- Horton ES, Dobin SM, Donner LR. A clonal t(8;12)(p11.2;q24.3) as the sole abnormality in a solitary fibrous tumor of the pleura. *Cancer Genet Cytogenet* 2007 1; 172: 77-79.
- Havlik DM, Farnath DA, Bocklage T. Solitary fibrous tumor of the orbit with a t(9;22)(q31;p13). *Arch Pathol Lab Med* 2000; 124: 756e8.
- Dal Cin P, Pauwels P, Van den Berghe H. Solitary fibrous tumour of the pleura with t(4;15)(q13;q26). *Histopathology* 1999; 35: 94e5.
- Miettinen M, el Rifai W, Sarlomo-Rikala M, Andersson LC, Knuutila S. Tumor size-related DNA copy number changes occur in solitary fibrous tumors but not in hemangiopericytomas. *Mod Pathol* 1997; 10: 1194e200.
- Gengler C, Guillou L. Solitary fibrous tumour and haemangiopericytoma: evolution of a concept. *Histopathology* 2006; 48: 63-74.
- Goldsmith JD, van de Rijn M, Syed N. Orbital hemangiopericytoma and solitary fibrous tumor: a morphologic continuum. *Int J Surg Pathol* 2001; 9: 295-302.
- Robinson LA. Solitary fibrous tumor of the pleura. *Cancer Control* 2006; 13: 264-269.
- Briselli M, Mark EJ, Dickersin GR. Solitary fibrous tumors of the pleura: eight new cases and review of 360 cases in the literature. *Cancer* 1981; 47: 2678-2689.
- Moreno Mata N, González Aragonese F, Vázquez Pelillo JC, Peña González E, Orusco E, Folqué Gómez E. Hipoglucemias severas secundarias a tumor fibroso pleural. *Ann Med Int* 1997; 14: 579-582.
- Zafar H, Takimoto CH, Weiss G. Doege-Potter syndrome: hypoglycemia associated with malignant solitary fibrous tumor. *Med Oncol* 2003; 20: 403-408.
- Weynand B, Noel H, Goncette L. Solitary fibrous tumor of the pleura. A report of five cases diagnosed by transthoracic cutting needle biopsy. *Chest* 1997; 112: 1424-1428.
- Biçer M, Yaldiz S, Gürsoy S, Ulan M. A case of giant benign localized fibrous tumor of the pleura. *Eur J Cardiothorac Surg* 1998; 14: 211-213.
- Dranchenberg CB, Bouquin PM, Cochran LM. Fine needle aspiration biopsy of solitary fibrous tumors.

- Acta Cytol 1998; 42: 1003-1010.
21. England DM, Hochholzer L, McCarthy MJ. Localized benign and malignant fibrous tumors of the pleura. A clinicopathologic review of 223 cases. *Am J Surg Pathol* 1989; 13: 640-658.
  22. Ali SZ, Hoon V, Hoda S. Solitary fibrous tumor. A cytologichistologic study with clinical, radiologic, and immunohistochemical correlations. *Cancer* 1997; 81: 116-121.
  23. Baliga M, Flowers R, Heard K, Siddiqi A, Akhtar I. Solitary fibrous tumor of the lung: a case report with a study of the aspiration biopsy, histopathology, immunohistochemistry, and autopsy findings. *Diagn Cytopathol* 2007; 35: 239-244.
  24. Hiraoka K, Morikawa T, Ohbuchi T, Katoh H. Solitary fibrous tumors of the pleura: clinicopathological and immunohistochemical examination. *Interact Cardiovasc Thorac Surg* 2003; 2: 61-64.
  25. Guillou L, Fletcher JA, Fletcher CDM, Mandahl N. Extrapleural solitary fibrous tumor and hemangiopericytoma. In: Fletcher CDM, Unni Krishnan K, Mertens F, editors. WHO classification of tumors; pathology and genetics of tumours of soft tissue and bone. Lyon: IARC Press; 2002. p 86-90.
  26. Sánchez-Mora N, Cebollero-Presmanes M, Monroy V, Carretero-Albiñana L, Herranz-Aladro M, Álvarez-Fernández E. Clinicopathological features of solitary fibrous tumors of the pleura: a case series and literature review. *Arch Bronconeumol* 2006; 42: 96-99.
  27. Martínez Martínez P, Moldes Rodríguez M, Moreno Mata N, Simón Adiego C, Cebollero Presmanes M, González Aragonese F. Immunohistochemistry and surgical approaches in solitary fibrous tumor of the pleura. *Cir Esp* 2007; 81:155-158.
  28. van de Rijn M, Lombard CM, Rouse RV. Expression of CD34 by solitary fibrous tumors of the pleura, mediastinum, and lung. *Am J Surg Pathol* 1994; 18: 814-820.
  29. Yokoi T, Tsuzuki T, Yatabe Y, Suzuki M, Kurumaya H, Koshikawa T, et al. Solitary fibrous tumor: significance of p53 and CD34 immunoreactivity in its malignant transformation. *Histopathology* 1998; 32: 423-432.
  30. Lloyd J, McGuire, Chanj HS, Selp A. Solitary fibrous tumor of pleura: expression of cytokeratins. *Pathology* 1990; 22: 232-234.
  31. Naito Y, Ishii G, Kawai O, Hasebe T, Nishiwaki Y, Nagai K, et al. D2-40-positive solitary fibrous tumors of the pleura: diagnostic pitfall of biopsy specimen. *Pathol Int* 2007; 57: 618-621.
  32. Ide F, Obara K, Mishima K. Ultrastructural spectrum of solitary fibrous tumor: a unique perivascular tumor with alternative lines of differentiation. *Virchows Arch* 2005; 446: 646-652.
  33. Vallat-Decouvelaere AV, Dry SM, Fletcher CD. Atypical and malignant solitary fibrous tumors in extrathoracic locations: evidence of their comparability to intra-thoracic tumors. *Am J Surg Pathol* 1998; 22: 1501-1511.
  34. de Leval L, Defraigne JO, Hermans G, Dôme F, Boniver J, Herens C. Malignant solitary fibrous tumor of the pleura: report of a case with cytogenetic analysis. *Virchows Arch* 2003; 442: 3883-3892.
  35. Rossi G, Schirosi L, Giovanardi F, Sartori G, Paci M, Cavazza A. Pleural malignant solitary fibrous tumor with sarcomatous overgrowth showing PDGFR beta mutation. *Chest* 2006; 130: 581-583.
  36. Graadt van Roggen JF, Hogendoorn PCW. Solitary fibrous tumour: the emerging clinicopathologic spectrum of an entity and its differential diagnosis. *Curr Diagn Pathol* 2004; 10: 229-235.
  37. Brozzetti S, D'Andrea N, Limiti MR, Pisanelli MC, De Angelis R, Cavallaro A. Clinical behavior of solitary fibrous tumors of the pleura. An immunohistochemical study. *Anticancer Res* 2000; 20: 4701-4706.
  38. Sun Y, Naito Z, Ishiwata T, Maeda S, Sugisaki Y, Asano G. Basic FGF and Ki-67 proteins useful for immunohistological diagnostic evaluations in malignant solitary fibrous tumor. *Pathol Int* 2003; 53: 284-290.
  39. Chan JK. Solitary fibrous tumor-everywhere, and a diagnosis in vogue. *Histopathology* 1997; 31: 568.
  40. Tanaka M, Sawai H, Okada Y, Yamamoto M, Funahashi H, Hayakawa T, et al. Malignant solitary fibrous tumor originating from the peritoneum and review of the literature. *Med Sci Monit* 2006; 12: CS95-8.
  41. Lee JR, Hancock SM, Martindale RG: Solitary fibrous tumors arising in abdominal wall hernia sacs. *Am Surg* 2001; 67: 577-581.
  42. Bortolotti U, Calabrò F, Loy M, Fasoli G, Altavilla G, Marchese D. Giant intrapericardial solitary fibrous tumor. *Ann Thorac Surg* 1992; 54: 1219-1220.
  43. Altavilla G, Blandamura S, Gardiman M, Salmasso R, Piazza M. Solitary fibrous tumor of the pericardium. *Pathologica* 1995; 87: 82-86.
  44. Tihan T, Viglione M, Rosenblum MK, Olivi A, Burger PC. Solitary fibrous tumors in the central nervous system. A clinicopathologic review of 18 cases and comparison to meningeal hemangiopericytomas. *Arch Pathol Lab Med* 2003; 127: 432-437.
  45. Fusconi M, Ciofalo A, Greco A, Pulice G, Macchi M, Mariotti M, et al. Solitary fibrous tumor of the oral cavity: case report and pathologic consideration. *J Oral Maxillofac Surg* 2008; 66: 530-534.
  46. Falconieri G, Lamovec J, Mirra M, Pizzolitto S. Solitary fibrous tumor of the mammary gland: a potential pitfall in breast pathology. *Ann Diagn Pathol* 2004; 8: 121-125.
  47. Shidham VB, Chivukula M, Gupta D, Rao RN, Komorowski R. Immunohistochemical comparison of gastrointestinal stromal tumor and solitary fibrous tumor. *Arch Pathol Lab Med* 2002; 126: 1189-1192.
  48. Erdag G, Qureshi HS, Patterson JW, Wick MR. Solitary fibrous tumors of the skin: a clinicopathologic study of 10 cases and review of the literature. *J Cutan Pathol* 2007; 34: 844-850.
  49. Fine SW, McCarthy DM, Chan TY, Epstein JI, Argani P. Malignant solitary fibrous tumor of the kidney: report of a case and comprehensive review of the literature. *Arch Pathol Lab Med* 2006; 130: 857.
  50. Biedrzycki OJ, Singh N, Habeeb H, Wathen N, Faruqi A. Solitary fibrous tumor of the female genital tract a case report and review of the literature. *Int J*

- Gynecol Pathol 2007; 26: 259-264.
51. Fukunaga M, Ushigome S, Nomura K, Ishikawa E. Solitary fibrous tumor of the nasal cavity and orbit. *Pathol Int* 1995; 45: 952-957.
  52. Changku J, Shaohua S, Zhicheng Z, Shusen Z. Solitary fibrous tumor of the liver: retrospective study of reported cases. *Cancer Invest* 2006; 24: 132.
  53. Suárez Roa ML, Ruiz Godoy Rivera LM, Meneses García A, Granados-García M, Mosqueda Taylor A. Solitary fibrous tumor of the parotid region. Report of a case and review of the literature. *Med Oral* 2004; 9: 82-88.
  54. Gardini A, Dubini A, Saragoni L, Padovani F, Garcea D. Benign solitary fibrous tumor of the pancreas: a rare location of extra-pleural fibrous tumor. Single case report and review of the literature. *Pathologica* 2007; 99: 15-18.
  55. Rodríguez I, Ayala E, Caballero C. Solitary fibrous tumor of the thyroid gland: report of seven cases. *Am J Surg Pathol* 2001; 25: 1424-1428.
  56. Rena O, Filosso PL, Papalia E. Solitary fibrous tumor of the pleura: surgical treatment. *Eur J Cardiothorac Surg* 2001; 19: 185-189.
  57. Mezzetti M, Panigalli T, Lo Giudice F. Surgical experience of 15 solitary benign fibrous tumors of the pleura. *Crit Rev Oncol Hematol* 2003; 43: 29-33.
  58. De Perrot H. Solitary Fibrous Tumors of the Pleura. *Ann Thorac Surg* 2002; 74: 285-293.