

## Análisis de las complicaciones de la anastomosis ileo-cólica grapada. Técnica de Barcelona\*

Dr. FERNANDO GERMAIN P.<sup>1,2</sup>, Ints. JOCELYN CORTÉS R.<sup>2</sup>, BEATRIZ VILLAVICENCIO V.<sup>2</sup>

<sup>1</sup> Servicio de Cirugía Hospital Naval Almirante Nef, Viña del Mar, Chile.

<sup>2</sup> Internas Escuela Medicina. Universidad de Valparaíso, Chile.

### Abstract

#### Assessment of mechanical ileocolic anastomosis using Barcelona technique

**Background:** Mechanical ileocolic anastomosis for bowel reconstruction after a right hemicolectomy, using Barcelona technique, is a simple technique that requires two loads of the stapler for excision and anastomosis. This technique reduces costs in terms of instrument use and operative time. **Aim:** To analyze the results of mechanical sutures using Barcelona technique, after a right hemicolectomy. **Material and Methods:** Review of medical records of 74 consecutive patients aged 21 to 92 years (38 females) subjected to right hemicolectomy and ileo-transverse anastomosis, using Barcelona technique. **Results:** Two patients had an anastomotic leak and one had a wound infection. No patient died. The mean operative time was 105 minutes and the hospital stay ranged from six to 10 days. **Conclusions:** Barcelona technique is easy, had a low incidence of complications and reduced the costs of mechanical ileocolic anastomosis.

**Key words:** Ileocolic anastomosis, right hemicolectomy, Barcelona technique.

### Resumen

La introducción de la sutura mecánica en las anastomosis gastro-intestinales, ha permitido la realización de éstas, en forma más rápida, segura y con mínima contaminación local. La incidencia de complicaciones tales como dehiscencia, infección y fístula, son bajas, siendo la hemorragia post operatoria leve y autocontrolada, algo más frecuente. Uno de los principales factores limitantes del uso de las suturas mecánicas, es el costo; por eso la utilización de la técnica de Barcelona en la anastomosis ileo-cólica, que permite el ahorro de un stapler, se compara más favorablemente de este punto de vista, con las técnicas manuales. En este trabajo se analizan las complicaciones de la sutura mecánica en 74 pacientes consecutivos sometidos a hemicolectomía derecha con técnica de Barcelona, entre enero de 2000 y diciembre de 2006 en el Hospital Naval Almirante Nef de Viña del Mar. Hubo un 4,5% de complicaciones, correspondientes a 2 dehiscencias y 1 infección de la herida operatoria. No hubo complicaciones intraoperatorias ni mortalidad relacionadas con la técnica. La duración promedio del acto operatorio fue de 105,39 minutos y la moda de estadía fue de 6 a 10 días. La técnica de Barcelona es sencilla y segura y, en ésta experiencia, con baja morbilidad, sin mortalidad y con menor costo que las técnicas habituales.

**Palabras clave:** Hemicolectomía derecha, sutura mecánica.

\*Recibido el 12 de Marzo de 2008 y aceptado para publicación el 16 de Septiembre de 2008.

Correspondencia: Beatriz Villavicencio V.  
Ecuador 328 depto. 26, Viña del Mar, Chile  
E-mail: beatriz.villavicencio@gmail.com

## Introducción

En 1977, el Instituto Proctológico de Moscú, introdujo los primeros instrumentos de sutura mecánica, intentando satisfacer la necesidad de disminuir las complicaciones que se asocian a las anastomosis y la búsqueda de reducción de los tiempos operatorios en las cirugías colo-rectales por cáncer. Más tarde, en 1983, estos instrumentos serían difundidos ampliamente con su llegada a Estados Unidos<sup>1</sup>.

Si bien los orígenes de la sutura mecánica comenzaron en la cirugía colo-rectal, sus beneficios lograron que se introdujera con éxito en otros procedimientos quirúrgicos tanto gastrointestinales como tóraco-abdominales y dérmicos. Entre los beneficios de su uso, destaca que permiten una adecuada hemostasia, mínima manipulación de tejidos, escaso edema, uniformidad de la sutura y disminución del tiempo operatorio<sup>2</sup>. Diversos trabajos y publicaciones corroboran estos beneficios, los que se traducen en una mejor cicatrización y por ende una menor tasa de complicaciones como la dehiscencia de la sutura<sup>3</sup>.

Sin embargo, la técnica de sutura mecánica no está exenta de complicaciones. Bannura et al, en 610 pacientes sometidos a sutura mecánica intestinal, reportó un 3,8% de dehiscencia de sutura; encontrando como factores de riesgo las uniones bajas, la radioterapia preoperatoria y el género masculino<sup>3</sup>. Además se menciona que es una técnica de elevado costo. En anastomosis colo-rectal, por ejemplo, es 125 veces más cara que la técnica manual, considerando un stapler lineal de 75 mm y uno circular #31 en comparación con 2 suturas Vicryl 3/0<sup>4</sup>. También se ha observado que los fallos técnicos presentan una morbilidad específica<sup>5</sup>.

El gran impacto de la sutura mecánica es en anastomosis colo-rectales, permitiendo uniones más bajas, seguras y funcionales<sup>6</sup>. Asimismo ha sido introducida con éxito en otras técnicas quirúrgicas, como lo es la anastomosis ileo-cólica con técnica de Barcelona, que corresponde a la reconstrucción del tránsito luego de una hemicolectomía derecha. En nuestro hospital esta técnica se utiliza, fundamentalmente en el tratamiento de cáncer de colon, y consiste en una íleo-transverso anastomosis látero-lateral anatómica o término-terminal funcional<sup>7</sup>. Es considerada una técnica sencilla de realizar, con baja morbilidad y con obtención de una amplia boca anastomótica, disminuyendo así el riesgo de estenosis<sup>8</sup>. Con dos cargas de stapler se efectúa la resección y anastomosis, con mínima contaminación local y en breve tiempo, lo que reduce en forma importante los costos por concepto de instrumentos y de duración del acto operatorio.

El presente trabajo tiene por objetivo analizar las complicaciones de la técnica de Barcelona en pacientes sometidos a hemicolectomía derecha, en el servicio de cirugía del Hospital Naval Almirante Nef de Viña del Mar, en el período comprendido entre los años 2000 y 2006.

## Material y Método

Este es un estudio descriptivo transversal en el que se examinaron los datos de los pacientes que figuran en el sistema de registro del Hospital Naval Almirante Nef de Viña del Mar como sometidos a hemicolectomía entre enero de 2000 y diciembre de 2006, eligiéndose las hemicolectomías derechas en las que según protocolo operatorio se consignara la realización de la técnica de Barcelona. Los datos se analizaron en planilla Excel 2003.

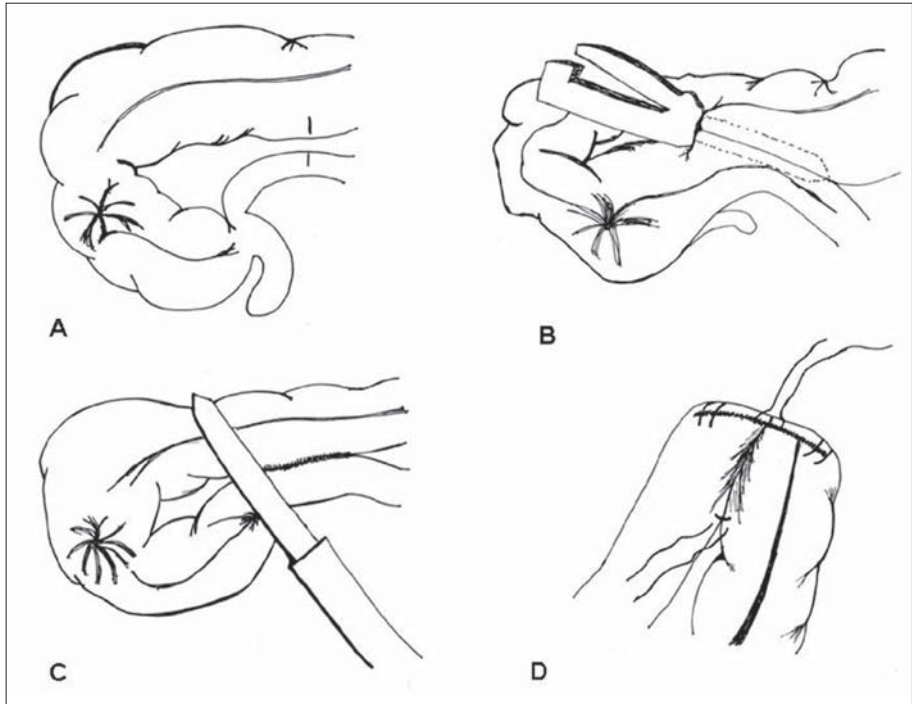
**Técnica:** La técnica de Barcelona consiste en afrontar ambos segmentos a anastomosar (íleon y colon transversal) por los bordes antimesentéricos, realizar enterotomías en el segmento distal de íleon y colon transversal (Figura 1A). A continuación se introducen por las enterotomías las ramas del stapler lineal cortante y se dispara el instrumento en sentido longitudinal (Figura 1B). Luego, se aplica el stapler lineal cortante en sentido perpendicular, cerrándose las enterotomías y reseca la pieza operatoria (Figura 1C). Para terminar, existe la opción de reforzar la sutura mecánica mediante sutura manual reabsorbible, en el punto de unión de ambas líneas de sutura, en los extremos de la línea de sutura transversal y en el extremo distal de la línea de sutura longitudinal. (Figura 1D)<sup>7,8</sup>.

Las variables analizadas son: sexo, edad, tipo de cirugía (urgente o electiva), diagnóstico operatorio, duración de la cirugía, complicaciones intraoperatorias, complicaciones postoperatorias, mortalidad relacionada con la técnica y estadía postoperatoria.

## Resultados

Entre enero de 2000 y diciembre de 2006, se realizaron 179 hemicolectomías. Se descartaron 15 casos por no disponer de datos clínicos necesarios. De las 164 restantes, 83 fueron hemicolectomías derechas y en 74 de éstas se usó la técnica de Barcelona. De los 74 pacientes, 48,6% son hombres y 51,3% mujeres. El promedio de edad fue 70,4 años (rango de 21 a 92 años). Las patologías que motivaron la realización de la técnica se exponen en la Tabla 1.

De estas cirugías un 17,6% fueron urgentes y un 82,4% electivas (Tabla 1). El promedio de duración del acto operatorio fue de 105,3 minutos (ran-



**Figura 1.** Técnica de Barcelona anastomosis ileocólica.

**Tabla 1.** Distribución de tipo de cirugía según indicación

Indicación	Urgencia		Electiva		Totales
	n	%	n	%	
Cáncer	4	6,9	54	93,1	58
Isquemia	4	100,0	0	0,0	4
Angiodisplasia	1	33,3	2	66,7	3
Enfermedad inflamatoria intestinal	1	33,3	2	66,7	3
Hemorragia digestiva baja	2	66,7	1	33,3	3
Pólipos	0	0,0	2	100,0	2
Fístula	1	100,0	0	0,0	1
	13	17,6	61	82,4	74

go de 45 a 230 minutos), y la estadía postoperatoria fue de 13,5 días en promedio (rango de 2 a 109 días), con una moda entre 6 a 10 días. En la muestra examinada no hubo complicaciones intraoperatorias ni mortalidad relacionada con la técnica. Las complicaciones postoperatorias se resumen en la Tabla 2.

**Tabla 2.** Complicaciones postoperatorias

Complicaciones postoperatorias	n	%
Dehiscencia	2	2,7
Infección HDA. Op.	1	1,3

## Discusión

El uso de esta técnica, en la experiencia nacional e internacional, se asocia a una baja morbilidad. En nuestra experiencia con 74 pacientes, registramos un 4,5%, correspondiente a dos dehiscencias de sutura y una infección de herida operatoria. Esto es comparable con otras series, como la del servicio de cirugía del Hospital Dipreca en que se presentan 45 pacientes con un 8,8% de morbilidad, y un 2,2% de mortalidad<sup>8</sup>. Asimismo, la Clínica Mayo publicó en 1994 la experiencia con la aplicación de la técnica de Barcelona en 42 pacientes, sin presentar morbimortalidad<sup>7</sup>.

Los pacientes que presentaron dehiscencia de sutura en nuestro estudio eran añosos (72 y 86 años respectivamente), con patologías concomitantes como hipertensión arterial, con diagnóstico preoperatorio de pólipo adenomatoso y cáncer de colon respectivamente, y no presentaron incidentes en el acto operatorio. El paciente portador de un adenoma cecal, no reseccable endoscópicamente, fue operado por cirugía laparoscópica, con realización de la anastomosis extracorpórea. La dehiscencia en este caso, se produjo en la parte central de la anastomosis. Se intentó una sutura y laparostomía en primera instancia, comprobándose a las 24 h que había progresado, por lo que se optó por una ostomía de doble boca. Nos parece que esta complicación es mas bien una falla de instrumental, que técnica. La estadía hospitalaria de este paciente fue de 109 días. El segundo paciente, de 86 años, presentó una pequeña fistula en un ángulo de la anastomosis que se resolvió favorablemente con una sutura. El tercer paciente, de 83 años, fue operado de urgencia por obstrucción intestinal con diagnóstico de cáncer de colon y cardiopatía hipertensiva concomitante, presentó infección de la herida operatoria que respondió a terapia antibiótica sin necesidad de reintervención y sin alargar la estadía postoperatoria.

En nuestro estudio no hubo casos de mortalidad atribuible a la técnica lo cual, sumado a lo anterior, nos permite afirmar que la técnica es sencilla, segura, y que es aplicable tanto en cirugías de urgencia como electivas, sin diferencias en la morbilidad. Cabe destacar que, si bien el promedio de estadía fue de 13,5 días, si se descartan aquellos pacientes que se operaron de urgencia y aquellos que se complicaron, el promedio desciende a 9,6 días. Además, si se calcula la moda, ésta es de 6 a 10 días de estadía. Finalmente, quisiéramos registrar

que, si bien el costo de la sutura mecánica sería la principal limitante de esta técnica, este se reduce en forma significativa al utilizar un menor número de stapler y reducir los tiempos operatorios.

En conclusión, podemos decir que la utilización de la técnica de Barcelona, en las anastomosis ileo-transversales luego de una hemicolectomía derecha, es una técnica segura, fácil y rápida y que permite reducir costos por ahorro de instrumentos y de tiempo operatorio.

## Agradecimientos

Al Servicio de Cirugía del Hospital Naval Almirante Nef de Viña del Mar.

## Referencias

1. Cuneo A. Visión actual del tratamiento del Cáncer Rectal. *Revista Hospital Clínico Universidad de Chile*, 2000; 12: 179-184.
2. Anwar S, Hughes A, Eadie A, Scott N. Anastomotic technique and survival after right hemicolectomy for colorectal cancer. *Surg J R Coll Surg Edinb Irel* 2004; 2: 277-280.
3. Bannura G, Cumsille M, Barrera A, Contreras J, Melo C, Soto D y cols. Factores asociados a la dehiscencia clínica de una anastomosis intestinal grapada: análisis multivariado de 610 pacientes consecutivos. *Rev Chil Cir* 2006; 58: 341-346.
4. Soto G, Pinedo G, Fullerton D, León F, López F. Anastomosis manual en cirugía laparoscópica de colon. Un modelo experimental factible. *Rev Chil Cir* 2006; 58: 308-314.
5. Bannura G, Melo C, Contreras J, Barrera A, Villamán J, Shiou K. Suturas mecánicas en cirugía colorrectal: análisis de 225 pacientes consecutivos. *Rev Chil Cir* 2002; 54: 350-357.
6. Roig J, Solana A, Alós R. Tratamiento quirúrgico y resultados del cáncer de colon. *Cir Esp* 2003; 73: 20-24.
7. Meagher A, Wolff B. Right Hemicolectomy with a Linear Cutting Stapler. *Dis Colon Rectum* 1994; 37: 1043-1045.
8. Albarrán V, Álamo M, Blake P, Hermansen C, Bardavid C, Guzmán H y cols. Hemicolectomía derecha: técnica mecánica semicerrada. *Rev Chil Cir* 1998; 50: 642-645.