

## Uso de endoprótesis bifurcada iliaca para revascularización hipogástrica durante tratamiento de aneurisma aorto-iliaco\*

Drs. RENATO MERTENS M.<sup>1</sup>, ALBRECHT KRÄMER SCH.<sup>1</sup>, FRANCISCO VALDÉS E.<sup>1</sup>, LEOPOLDO MARINÉ M.<sup>1</sup>, MICHEL BERGOEING R.<sup>1</sup>

<sup>1</sup> Departamento de Cirugía Vascular y Endovascular, División de Cirugía, Facultad de Medicina, Pontificia Universidad Católica de Chile. Santiago, Chile.

### Abstract

---

#### Bifurcated iliac endograft in a patient with aortic-iliac aneurysm

A difficult anatomy is the major challenge to overcome with abdominal aortic aneurysm endografting. Bilateral iliac aneurysm preventing an appropriate distal landing zone for an endograft is a common condition and can be managed by: a) Increasing the diameter of the endograft, with limitations in available sizes; b) bilateral hypogastric embolization, accepting an increased morbidity; c) combining a surgical hypogastric revascularization by retroperitoneal approach or d) retrograde revascularization from the ipsilateral external iliac artery using an endograft. Recently, branched endografts have been designed to revascularize the hypogastric artery. Their deployment is complex but allows antegrade and stable flow. We report a 57 year-old male, at high risk for an open procedure, who presented with a small aortic aneurysm, bilateral iliac and left hypogastric aneurysms. A right bifurcated iliac endograft was deployed, associated with left hypogastric aneurysm embolization and aortic endografting. The patient recovered event free, patency of the endograft and absence of endoleak was demonstrated on a CT scan. He presented minor left buttock claudication, sexual function was preserved. This new technique allows safe endovascular treatment of patients with bilateral iliac aneurysm, allowing preservation of pelvic perfusion and avoiding the risk of an open procedure in a high risk patient.

**Key words:** Aneurism, hypogastric artery, endovascular.

### Resumen

---

Una anatomía desfavorable es un obstáculo a vencer con el tratamiento endovascular del aneurisma aorto-iliaco. La presencia de aneurisma iliaco bilateral es frecuente y amenaza la adecuada fijación distal de una endoprótesis. Esta condición puede ser manejada: a) aumentando el diámetro del dispositivo a nivel iliaco, con limitaciones en las medidas disponibles; b) embolización hipogástrica bilateral, aceptando una morbimortalidad mayor; c) combinando un abordaje quirúrgico retroperitoneal para revascularizar una arteria hipogástrica, aumentando el impacto del procedimiento; d) mediante revascularización retrógrada unilateral desde la arteria iliaca externa ipsilateral con otra endoprótesis. Recientemente se ha descrito el

---

\*Recibido el 15 de Octubre de 2009 y aceptado para publicación el 17 de Noviembre de 2009.

Correspondencia: Dr. Renato Mertens M.  
Apoquindo 3990 oficina 601, Santiago, Chile. Fax: (56-2) 207 0718.  
E-mail: rmertens@med.puc.cl

uso de endoprótesis ramificadas, que requieren un despliegue complejo, pero permiten revascularizar una o ambas arterias hipogástricas en forma anterógrada y estable. Reportamos el caso de un paciente de sexo masculino y 57 años, de alto riesgo para cirugía convencional, portador de un aneurisma pequeño de aorta abdominal y aneurismas iliaco común bilateral e hipogástrico izquierdo. Fue tratado mediante despliegue de una endoprótesis bifurcada iliaca, revascularizando la arteria hipogástrica derecha y embolizando la izquierda aneurismática, asociado a implante de una endoprótesis aórtica convencional, también bifurcada. El paciente evoluciona sin complicaciones, con claudicación glútea izquierda leve en disminución y preservación de su función sexual. Una tomografía axial computada demuestra exclusión efectiva de sus aneurismas. Esta nueva técnica permite tratar de manera segura a pacientes portadores de aneurisma iliaco bilateral en forma endovascular, manteniendo perfusión de la circulación pelviana y disminuyendo el impacto de un procedimiento convencional en pacientes de alto riesgo.

**Palabras clave:** Aneurisma, arteria hipogástrica, endovascular.

## Introducción

El tratamiento endovascular del aneurisma de aorta abdominal se ha establecido como una opción terapéutica relevante en los últimos años<sup>1</sup>. Una anatomía desfavorable es posiblemente el mayor obstáculo a resolver para permitir una aplicabilidad universal de esta tecnología. La asociación de aneurismas de las arterias ilíacas comunes con aneurismas de la aorta es frecuente<sup>2</sup>. Los dispositivos comercialmente disponibles, permiten obtener un sello distal en una arteria ilíaca común dilatada hasta los 24 ó 25 mm de diámetro. Cuando existen lesiones bilaterales mayores de este diámetro, se han descrito numerosas alternativas para resolver esta situación, incluyendo la oclusión bilateral de las arterias hipogástricas, asociada a extensión de la endoprótesis hasta las arterias ilíacas externas. Esto se relaciona con una morbilidad variable en relación a isquemia pelviana, especialmente en cuanto a claudicación intermitente de los glúteos, viabilidad del colon sigmoidees y función sexual en el hombre.

Otras alternativas que incluyen revascularización unilateral han sido descritas<sup>3-9</sup>, sin embargo, todas tienen limitaciones técnicas, de costo y disponibilidad.

Describimos a continuación un caso tratado mediante un dispositivo de reciente introducción<sup>10-12</sup>, que permite preservar la perfusión en forma anatómica de una o ambas arterias hipogástricas, a través de una rama lateral diseñada con este fin (Figura 1).

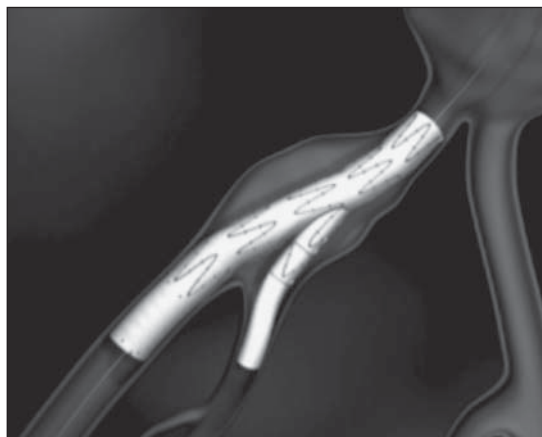
## Caso clínico

Paciente de sexo masculino de 57 años, hipertenso severo, ex fumador excesivo e hiperlipidémico, con el antecedente de dos infartos del miocardio y dos revascularizaciones miocárdicas en el pasado. Durante el estudio de su hipertensión se le detecta un aneurisma pequeño de la aorta abdominal de

3,9 cm, aneurisma iliaco común bilateral (3,5 cm a derecha y 3,0 cm a izquierda) y un aneurisma de 2,5 cm de la arteria hipogástrica izquierda (Figura 2). Considerando esta configuración anatómica, no existía posibilidad de tratamiento endovascular con los dispositivos y técnicas habituales.

Se procede inicialmente y bajo anestesia local, con embolización percutánea por vía femoral con *coils* (Cook Medical, EEUU) del aneurisma hipogástrico izquierdo y sus ramas.

Cinco días después se procede con implante de endoprótesis. Utilizando anestesia peridural, se obtiene acceso femoral bilateral mediante incisiones oblicuas en ambas ingles. Se procede a avanzar endoprótesis bifurcada iliaca (Cook Medical, Australia) a través de la arteria femoral derecha y se despliega hasta la apertura de la rama destinada a revascularizar la arteria hipogástrica. Posteriormente esta rama es canulada desde abordaje femoral contralateral (Figura 3) y utilizando una guía Amplatz® (Boston Scientific, EEUU) como soporte, se procede



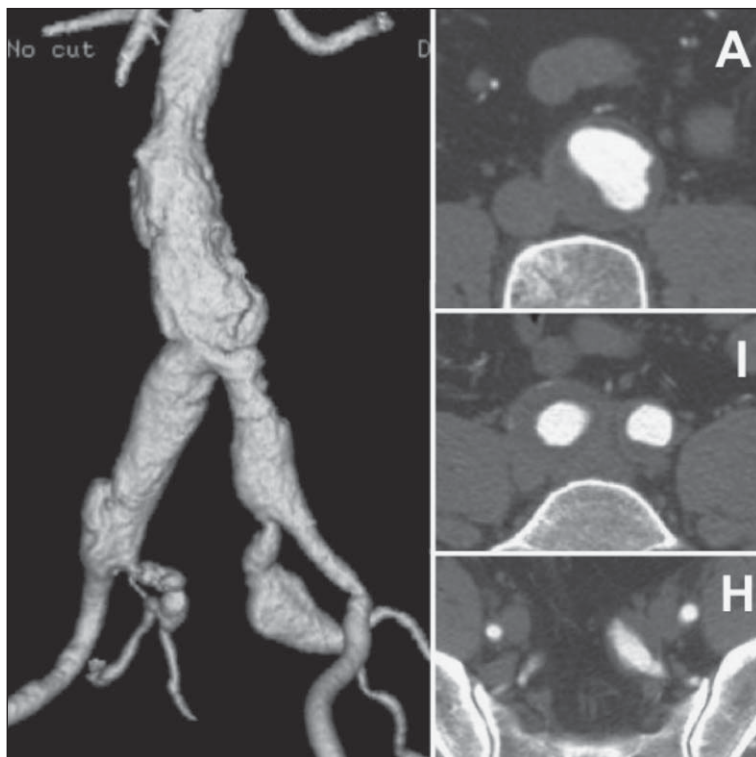
**Figura 1.** Esquema del dispositivo utilizado, desplegado en un aneurisma iliaco, manteniendo continuidad del lumen hacia la arteria iliaca externa e hipogástrica.

a avanzar y desplegar un stent cubierto balón expansible Advanta-V12® (Atrium, EEUU) de 8 mm de diámetro. Dicho stent forma un puente entre la rama de la endoprótesis y la arteria hipogástrica, excluyendo satisfactoriamente el aneurisma iliaco (Figura 4). Posteriormente se avanza y despliega una endoprótesis Zenith® bifurcada (Cook Medical, EEUU) en la forma habitual (Figura 5). El procedimiento es

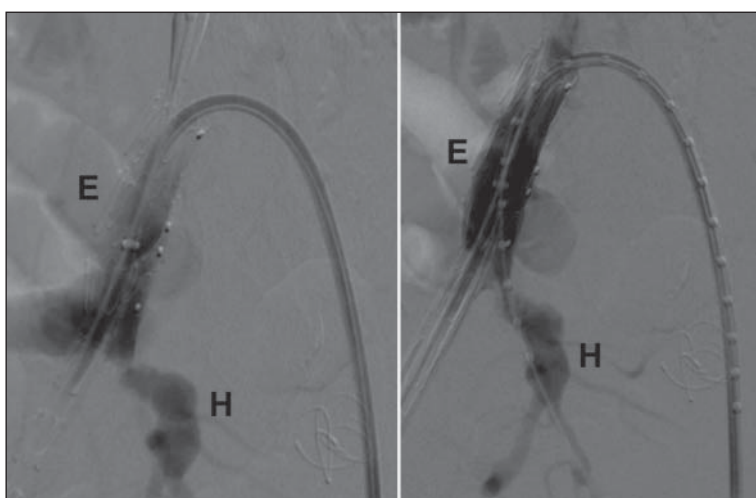
realizado bajo heparinización sistémica.

El paciente es dado de alta a las 72 hrs en buenas condiciones, presenta un síndrome inflamatorio transitorio sin consecuencias, consistente en fiebre baja y compromiso leve del estado general.

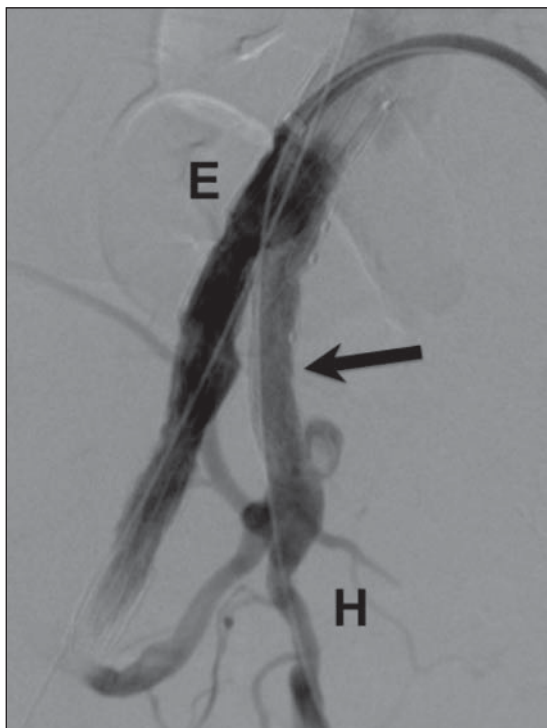
Como consecuencia de la embolización hipogástrica, presenta inicialmente claudicación glútea severa a izquierda, la que cede con la marcha en las



**Figura 2.** Tomografía axial computada en fase arterial. A izquierda reconstrucción tridimensional del lumen del sector aorto iliaco, a izquierda los cortes axiales correspondientes a aorta (A), arterias ilíacas comunes (I) y arterias hipogástricas (H), donde se visualizan los aneurismas con importante componente de trombo mural.



**Figura 3.** Angiografía con el dispositivo bifurcado ilíaco parcialmente desplegado (E), a derecha después de cateterización selectiva de la arteria hipogástrica (H).



**Figura 4.** Angiografía posterior al despliegue del stent cubierto (flecha) que une la endoprótesis (E) con la arteria hipogástrica (H).

semanas siguientes. Su función sexual se mantiene sin cambios y reinicia su actividad laboral antes de dos semanas de la intervención.

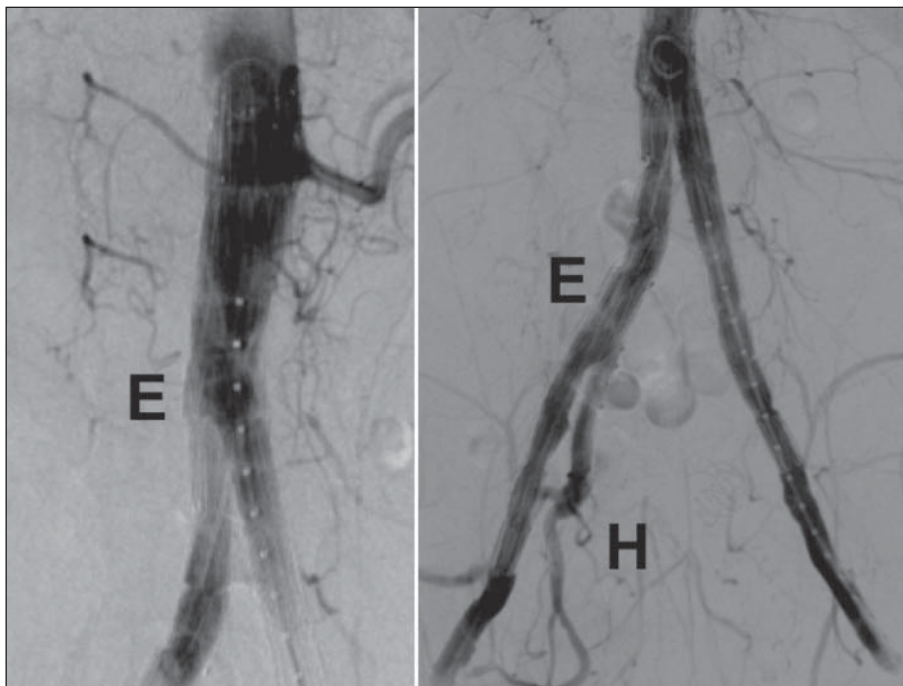
Una tomografía axial computada de control a los 30 días (Figura 6) y a los 6 meses, revelan permeabilidad de la reconstrucción y ausencia de filtraciones (*endoleaks* o endofugas).

## Discusión

Los aneurismas ilíacos comunes bilaterales que impiden desplegar una endoprótesis y obtener un sello adecuado son frecuentes<sup>2</sup> y pueden ser manejados mediante diversas alternativas.

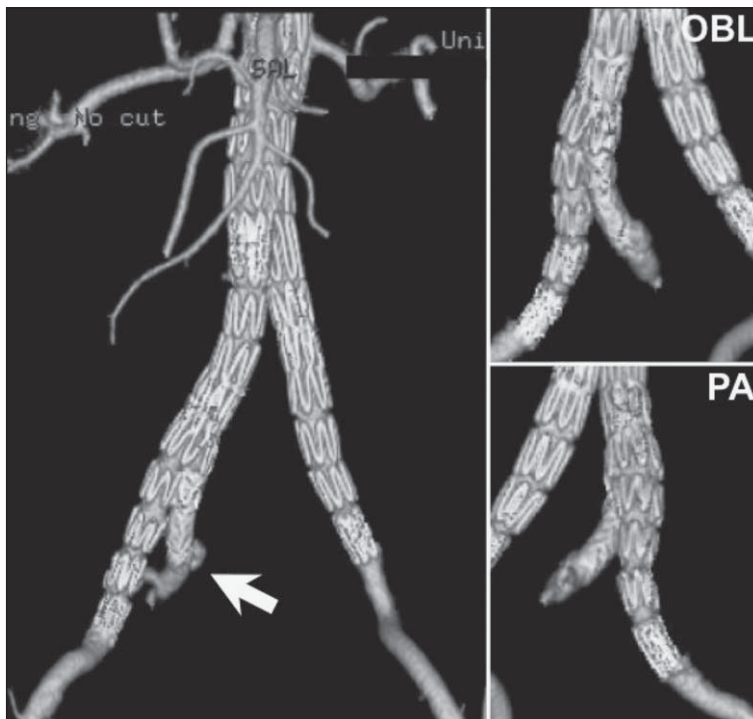1. El uso de ramas ilíacas de gran diámetro (hasta 28 mm, Endurant®, Medtronic®, EEUU) o despliegue distal de extensiones aórticas. Permite “apoyar” la endoprótesis en arterias ilíacas dilatadas o francamente aneurismáticas. No sólo existe limitación en los diámetros disponibles, también existe justificada preocupación por la dilatación progresiva de este segmento patológico, con eventual filtración o endofuga en el largo plazo.

2. La embolización con oclusión de ambas arterias hipogástricas y extensión de las ramas protésicas hacia las arterias ilíacas externas, es una alternativa propuesta por varios grupos. Se han reportado



**Figura 5.** Angiografía final, a izquierda se observa la endoprótesis bajo las arterias renales y a derecha flujo hacia las arterias ilíacas, incluyendo la arteria hipogástrica izquierda (H).





**Figura 6.** Reconstrucciones tridimensionales de tomografía axial computada en fase arterial, muestran a izquierda la endoprótesis que reemplaza al lumen de la aorta e ilíacas, la flecha señala la arteria hipogástrica derecha y la rama que la perfunde. A derecha vistas oblicua izquierda (OBL) y póstero-anterior (PA).

resultados muy disímiles en términos de morbilidad. Todos están de acuerdo en una incidencia variable, eventualmente aceptable, de claudicación glútea permanente y de impotencia sexual<sup>10,13-16</sup>. Morbilidad grave como necrosis intestinal<sup>17</sup> y de la piel perineal<sup>18,19</sup> ha sido descrita excepcionalmente.

3. Un abordaje híbrido, mediante revascularización quirúrgica de una de las arterias hipogástricas por vía retroperitoneal es una alternativa interesante<sup>3-5</sup>, pero aumenta la magnitud e impacto del procedimiento en pacientes potencialmente de alto riesgo y puede ser técnicamente complejo y demandante de realizar.

4. El uso de una endoprótesis para revascularizar en forma retrógrada, desde la arteria ilíaca externa hacia la arteria hipogástrica ipsilateral, asociando un puente fémoro-femoral, es otra alternativa que ha sido descrita<sup>6</sup>. Presenta inconvenientes importantes dada la marcada angulación entre ambos vasos, lo que hace al procedimiento no sólo difícil, sino que somete al dispositivo a un importante stress mecánico en forma permanente. Además dificulta una eventual reintervención en caso de fracaso.

5. El despliegue de una endoprótesis aórtica bifurcada habitual en la aorta, destinando una de sus ramas a revascularizar en forma anterógrada una de las arterias hipogástricas y posteriormente realizar

un bypass fémoro-femoral es otra alternativa descrita por nuestro grupo y otros<sup>7-9</sup>. No es aplicable en todos los casos, dadas las limitaciones impuestas por los dispositivos disponibles y un resultado desconocido a largo plazo. Sin embargo, es una opción relevante, al implicar un costo similar al procedimiento normal.

El desarrollo más reciente consiste en el uso de dispositivos como el descrito en este reporte<sup>10-12</sup>. Presenta ventajas muy significativas respecto a las otras alternativas mencionadas. La revascularización es realizada en forma anatómica, utilizando elementos relativamente cortos en longitud, lo que debiera hacerlos más estables en el tiempo, demostrando buena permeabilidad<sup>20</sup> y sin requerir de reconstrucciones extranatómicas para ser realizado. Sin embargo, aumenta el costo del procedimiento y es técnicamente complejo. Los dispositivos en la actualidad tienen una disponibilidad limitada y aún falta seguimiento a largo plazo.

Por todas sus ventajas, pensamos que cumple con el propósito de aumentar la aplicabilidad de técnicas mínimamente invasivas en el tratamiento del aneurisma aorto-ilíaco y es muy posible que el desarrollo de este dispositivo constituya un paso más hacia la disminución gradual, pero definitiva, de la cirugía convencional.

## Referencias

1. Giles K, Pomposelli F, Hamdan A, Wyers M, Jhaveri A, Schermerhorn M. Decrease in total aneurysm-related deaths in the era of endovascular aneurysm repair. *J Vasc Surg* 2009; 49: 543-550.
2. Eugster T, Bolli M, Pfeffer T, Sandmann W, Chuter T, Messina L, et al. The incidence of iliac aneurysms in patients with abdominal aortic aneurysms: comparison of four centres in Europe and the USA. *Vasa* 2004; 33: 68-71.
3. Unno N, Inuzuka K, Yamamoto N, Sagara D, Suzuki M, Konno H. Preservation of pelvic circulation with hypogastric artery bypass in endovascular repair of abdominal aortic aneurysm with bilateral iliac artery aneurysms. *J Vasc Surg* 2006; 44: 1170-1175.
4. Lee W, Nelson P, Berceli S, Seeger J, Huber T. Outcome after hypogastric artery bypass and embolization during endovascular aneurysm repair. *J Vasc Surg* 2006; 44: 1162-1168.
5. Lee W, Bercelli S, Huber, Seeger J. A technique for combined hypogastric artery bypass and endovascular repair of complex aortoiliac aneurysms. *J Vasc Surg* 2002; 35: 1289-1291.
6. Bergamini T, Rachel E, Kenney E, Jung M, Kaebnick H, Mitchell R. External iliac artery-to-internal iliac artery endograft: a novel approach to preserve pelvic inflow in aortoiliac stent grafting. *J Vasc Surg* 2002; 35: 120-124.
7. Leon L, Mills J, Psalms S, Goshima K, Duong S, Ukatu C. A novel hybrid approach to the treatment of common iliac aneurysms: antegrade endovascular hypogastric stent grafting and femorofemoral bypass grafting. *J Vasc Surg* 2007; 45: 1244-1248.
8. Delle M, Lönn L, Wingren U, Karlström L, Klingensstierna H, Risberg B, et al. Preserved pelvic circulation after stent-graft treatment of complex aortoiliac artery aneurysms: a new approach. *J Endovasc Ther* 2005; 12: 189-195.
9. Mertens R, Bergoeing M, Mariné L, Valdés F, Krämer A. Antegrade Hypogastric Revascularization During Endovascular Aortoiliac Aneurysm Repair: An Alternative to Bilateral Embolization. *Ann Vasc Surg* 2010; 24: 255. e9-e12.
10. Verzini F, Parlani G, Romano L, De Rango P, Panuccio G, Cao P. Endovascular treatment of iliac aneurysm: Concurrent comparison of side branch endograft versus hypogastric exclusion. *J Vasc Surg* 2009; 49: 1154-1161.
11. Serracino-Inglott F, Bray A, Myers P. Endovascular abdominal aortic aneurysm repair in patients with common iliac artery aneurysms-Initial experience with the Zenith bifurcated iliac side branch device. *J Vasc Surg* 2007; 46: 21121-21127.
12. Haulon S, Greenberg R, Pfaff K, Francis C, Koussa M, West K. Branched grafting for aortoiliac aneurysms. *Eur J Vasc Endovasc Surg* 2007; 33: 567-574.
13. Zander T, Baldi S, Rabellino M, Rostagno R, Isaza B, Llorens R, et al. Bilateral hypogastric artery occlusion in endovascular repair of abdominal aortic aneurysms and its clinical significance. *J Vasc Interv Radiol* 2007; 18: 1481-1486.
14. Wolpert L, Dittrich K, Hallisey M, Allmendinger P, Gallagher J, Heydt K, et al. Hypogastric artery embolization in endovascular abdominal aortic aneurysm repair. *J Vasc Surg* 2001; 33: 1193-1198.
15. Criado F, Wilson E, Velázquez O, Carpenter J, Barker C, Wellons E, et al. Safety of coil embolization of the internal iliac artery in endovascular grafting of abdominal aortic aneurysms. *J Vasc Surg* 2000; 32: 684-688.
16. Mehta M, Veith F, Ohki T, Cynamon J, Goldstein K, Suggs W, et al. Unilateral and bilateral hypogastric artery interruption during aortoiliac aneurysm repair in 154 patients: a relatively innocuous procedure. *J Vasc Surg* 2001; 33 (2 Suppl): S27-32.
17. Zhang W, Kulaylat M, Anain P, Dosluoglu H, Harris L, Cherr G, et al. Embolization as cause of bowel ischemia after endovascular abdominal aortic aneurysm repair. *J Vasc Surg* 2004; 40: 867-872.
18. Lin P, Bush R, Chaikof E, Chen C, Conklin B, Terramani T, et al. A prospective evaluation of hypogastric artery embolization in endovascular aortoiliac aneurysm repair. *J Vasc Surg* 2002; 36: 500-506.
19. Lin P, Bush R, Lumsden A. Sloughing of the scrotal skin and impotence subsequent to bilateral hypogastric artery embolization for endovascular aortoiliac aneurysm repair. *J Vasc Surg* 2001; 34: 748-750.
20. Ferreira M, Lanziotti L, Monteiro M. Iliac branched devices: technical aspects and midterm patency. *J Vasc Surg* 2009; 49 (1 Suppl): S6-7.