

Hernia traumática de pared abdominal secundaria a atrición por tronco de árbol*

Drs. JUAN LUIS MORALES G.^{1,2}, CATALINA CARRASCO J.³, CARLA CARVAJAL R.⁴, JOSÉ HERRERA V.⁴, Int. RODOLFO MARÍN B.⁴

¹ Servicio de Cirugía, Hospital Clínico Herminda Martín, Chillán.

² Universidad Católica de la Santísima Concepción, Chillán.

³ Servicio de Salud Bío Bío, Ralco, Alto Bío Bío.

⁴ Interno de Medicina, Universidad Católica de la Santísima Concepción, Chillán. Chile.

Abstract

Traumatic abdominal wall hernia. Case report

We report a 34 years old male that while working in forest activities, suffered a blunt trauma caused by the trunk of a tree. On abdominal examination, a bulging on the right upper quadrant with ecchymoses was noted. And abdominal CAT scan showed a great defect of right oblique and transverse abdominis muscles with herniation of the ascending colon. The patient was operated, finding a hemoperitoneum. The abdominal cavity was washed thoroughly and the wall defect was covered with a mesh. The patient had an uneventful postoperative recovery and was discharged nine days later.

Key words: Trauma, traumatic hernia, abdomen.

Resumen

Las hernias traumáticas de pared abdominal (HTPA) son una patología poco frecuente. Se definen como la rotura musculofascial causada por un traumatismo directo, sin penetración de la piel ni evidencia de hernia previa en el sitio de la lesión. El 78% son causadas por accidentes viales y en menor frecuencia por patadas de animales, caídas de altura, traumas deportivos, utensilios profesionales y aplastamientos. Presentamos el caso de un paciente masculino de 34 años derivado al Servicio de Urgencia del Hospital de Chillán por atrición toracoabdominal derecha, en faena forestal, cuyo estudio tomográfico revela gran defecto de músculos oblicuos y transversos derechos con herniación de colon ascendente hacia la pared abdominal.

Palabras clave: Atrición, hernia traumática abdominal.

*Recibido el 4 de Junio de 2010 y aceptado para publicación el 14 de Julio de 2010.

Correspondencia: Dr. Juan Luis Morales G.
Avda. Francisco Ramírez s/n. Chillán, Chile.
jlmoralesg@hotmail.com ; jlmoralesg@ucsc.cl

Introducción

Las hernias traumáticas de pared abdominal (HTPA) son una patología poco frecuente, a pesar de la alta prevalencia de los traumatismos abdominales cerrados¹, habiéndose descrito alrededor de 100 casos desde que fuera dada a conocer por Selby en 1906. La hernia traumática de la pared abdominal se define como la rotura musculofascial causada por un traumatismo directo, sin penetración de la piel ni evidencia de hernia previa en el sitio de la lesión^{2,3}. Su presentación puede ser tardía, por lo que requiere de una alta capacidad de sospecha clínica^{4,5}. La mayoría de las HTPA se localizan en las zonas débiles de la pared abdominal y no se corresponden fielmente con el sitio de impacto. El 78% son causadas por accidentes viales, el resto de los agentes son raros y muy diversos, entre ellos: patadas de animales, caídas de altura, traumas deportivos, utensilios profesionales, aplastamientos por barriles o árboles, y otros². El manejo de las HTPA es controversial⁶, en cuanto al momento y el abordaje más adecuado, así como también al uso de prótesis para la reparación del defecto⁷.

El presente reporte describe el caso de un paciente con una HTPA secundaria a atrición por tronco de árbol, en el que se realizó reparación de urgencia mediante uso de malla de polipropileno.

Caso clínico

Paciente masculino de 34 años sin antecedentes mórbidos. En faena forestal sufre atrición toracoabdominal derecha por tronco de árbol de aproximadamente 3 metros de longitud. Ingresa a la unidad de emergencia, derivado de Hospital local con estudio radiográfico que revela fractura de escápula derecha. Se encuentra consciente, hemodinámicamente estable, polipneico, muy quejumbroso, y con saturación de O₂ de 95%. Al examen presenta herida compleja frontociliar derecha, dolor a la palpación de la pared torácica, especialmente a izquierda y murmullo pulmonar conservado en ambos hemitórax. A nivel de hipocondrio y flanco derecho se observa aumento de volumen de aproximadamente 15 x 10 cm, con áreas equimóticas, heridas abrasivas e intenso dolor a la palpación (Figura 1). Resto del abdomen con ruidos hidroaéreos ausentes y gran resistencia muscular difusa. Se solicitan exámenes generales y se realiza tomografía computada (TC) de cerebro, tórax, abdomen y pelvis que informan: fractura orbitaria derecha, fractura esternal, neumotórax laminar y contusión pulmonar derecha, contusión hepática y gran defecto de músculos oblicuos y transversos derechos con herniación de colon ascendente hacia

la pared abdominal (Figura 2). Se realiza laparotomía exploradora de urgencia, a través de incisión de Kocher, encontrando gran lesión de los planos musculares de la pared abdominal, con exposición de colon derecho deserosado y epiplón mayor (Figuras 3 y 4); se explora la cavidad abdominal, hallándose hemoperitoneo escaso y pequeña lesión hepática no sangrante del segmento VIII. Se realiza aseo con abundante solución fisiológica, sutura por planos de la pared abdominal con Dexon® 0 y reforzamiento de la aponeurosis con malla de Prolene® de 20 x 10 cm, además de drenaje aspirativo por contrabertura. En el postoperatorio inmediato requiere ventilación mecánica, fármacos vasoactivos por dos días y transfusión de glóbulos rojos. TC de control no mostró nuevas lesiones. Se extuba a las 48 hrs de la cirugía evolucionando favorablemente, por lo que es trasladado a sala de cirugía. A los nueve días del accidente es dado de alta. Actualmente, se encuentra en control en policlínico de cirugía, luego de 5 meses, desarrollando su vida con normalidad.

Discusión

La hernia traumática de la pared abdominal (HTPA) es infrecuente, más aun por el mecanismo antes señalado (tronco de árbol). El 78% ocurre en accidentes viales y por lo general el mecanismo lesional corresponde a cinturones de seguridad⁸. La mayoría de las HTPA se localizan en las zonas débiles de la pared abdominal, siendo poco frecuente la localización supraumbilical, posiblemente por el refuerzo de la vaina posterior del recto anterior a este nivel².

Pueden presentarse de forma aguda o crónica, y su semiología dependerá del tamaño y el contenido de la hernia. El diagnóstico diferencial más frecuente que se debe considerar es el de hematoma, principalmente debido a que éste puede preceder al desarrollo de la hernia y retrasar unos días el diagnóstico o coexistir desde el traumatismo². La TC es el examen diagnóstico más sensible y tiene la ventaja de informar la presencia de lesiones intraabdominales asociadas, las que pueden encontrarse en un 67% de los casos^{3,5,9}. Actualmente, su mayor disponibilidad en urgencias la convierte en la prueba estándar y debe considerarse rutinaria en la evaluación prequirúrgica.

El manejo de las HTPA sigue siendo controversial y debe orientarse de forma individual en función de las características del paciente a su llegada a urgencias. Se recomienda cirugía de urgencia cuando existan síntomas de inestabilidad, lesiones asociadas que no admitan demora y estrangulación del contenido herniario. Por otro lado, el manejo diferido

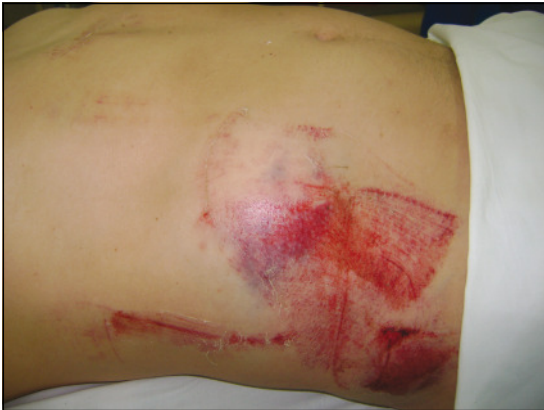

Figura 1. Aspecto de la lesión abdominal.

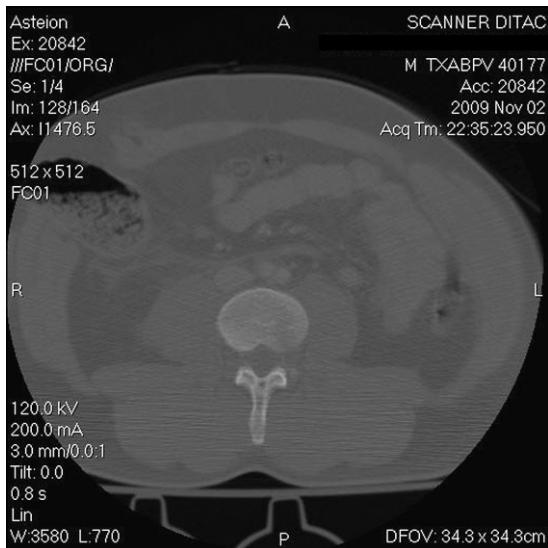


Figura 2. TAC de abdomen, a derecha la lesión.

evita una incisión extensa y permite una reparación directa sobre tejidos estables por lo que se prefiere en casos de lesiones ortopédicas graves o sepsis cutánea asociadas.

En cuanto a la decisión de utilizar malla, deben valorarse dos factores: la contaminación peritoneal y el tamaño del defecto. Actualmente, no se puede contraindicar su uso de forma sistemática en urgencias pero sí deben de valorarse adecuadamente los riesgos y beneficios. La única contraindicación absoluta debería ser la presencia de lesión visceral con clara contaminación intestinal^{3,5}. Una buena técnica quirúrgica nunca puede sustituirse por la utilización de una prótesis, pero, siempre que se considere seguro su empleo, debería ser la norma.

El alto índice de sospecha, los exámenes confirmatorios adecuados y la oportuna resolución quirúrgica, con uso de prótesis para reforzar la pared abdominal, creemos, son una excelente alternativa para este tipo de escenario clínico.

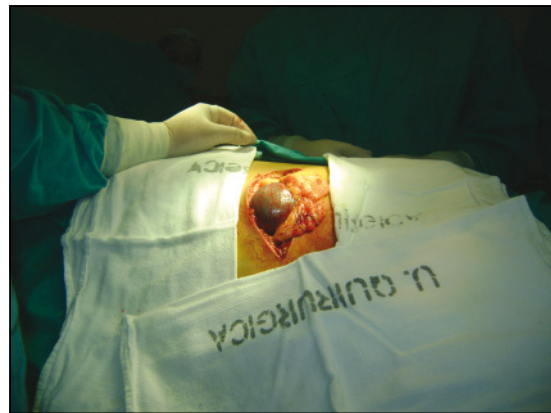

Figura 3. Aspecto tras la incisión.

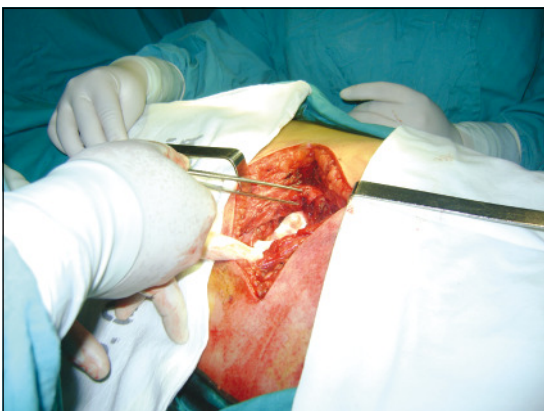

Figura 4. Lesión de los planos musculares.

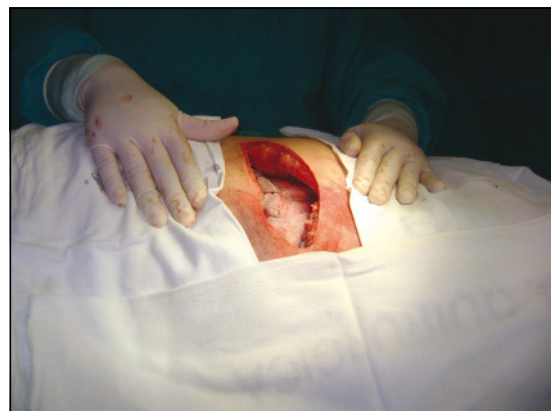

Figura 5. Reparación con malla de Prolene®.

Referencias

1. Hong-Jo Ch, Ki-Jae P, Hak-Youn L, Ki-Han K, Sung-Heun K, Min-Chan K, et al. Traumatic abdominal wall hernia (TAWH): a case study highlighting surgical management. *YMJ* 2007;48:549-53.
2. Moreno-Egea A, Girela E, Parlorio E, Aguayo-Albasini JL. Controversias en el manejo actual de las hernias traumáticas de pared abdominal. *Cir Esp.* 2007;82:260-7.
3. Tiong H, So J, Cheah W. Traumatic Abdominal Wall Hernia: Open And Laparoscopic Approaches To Repair . *The Internet Journal of Surgery* 2007;10. Disponible en: www.ispub.com/journal/The_Internet_Journal_of_Surgery (Consultado el 13 de mayo 2010).
4. Belgers H, Hulsewe K, Heeren P, Hoofwijk A. Traumatic abdominal wall hernia: delayed presentation in two cases and a review of the literature. *Hernia* 2005;9:388-91.
5. Geni R, Plaza De Los Reyes M, Zúñiga J, Charles R. Hernia traumática de la pared abdominal por manubrio de bicicleta. *Rev Chil Cir.* 2008;60:495-6.
6. Netto F, Hamilton P, Rizoli S, Nascimento B, Brenneman F, Tien H, et.al. Traumatic abdominal wall hernia: epidemiology and clinical implications. *J Trauma* 2006;61:1058-61.
7. Sall I, El Kaoui H, Bouchentouf S, Ait Ali A, Bounaim A, Haggouji A, et.al. Delayed repair for traumatic abdominal wall hernia: is it safe? *Hernia* 2009; 13:447-9.
8. Tan E, Kaushal S, Siow W, Chia K. Traumatic abdominal wall herniation. *Singapore Med J.* 2007;48:e270-1.
9. Lee G, Cohen A. CT Imaging of Abdominal Hernias. *AJR* 1993;161:1209-13.