

## Intususcepción intestinal secundaria a metástasis de melanoma. Caso clínico\*

Drs. JUAN CARLOS CASSINA F.<sup>1</sup>, ALEJANDRA GALLARDO S.<sup>2</sup>,  
JOSÉ RAFAEL VALBUENA M.<sup>2</sup>, JORGE MARTÍNEZ C.<sup>1</sup>

<sup>1</sup> División de Cirugía, Departamento de Cirugía Digestiva.

<sup>2</sup> Departamento de Anatomía Patológica.  
Pontificia Universidad Católica de Chile, Santiago, Chile.

### Abstract

---

#### Intestinal intussusception secondary to a metastatic melanoma. Case report

Cutaneous melanoma is one of the extra-abdominal cancers that more commonly originates metastases in the gastrointestinal tract. We report a 63 years old male presenting with iron deficiency anemia and episodes of gastrointestinal bleeding, with a history of a melanoma of the lower eyelid excised 13 years ago, with negative surgical margins. During the follow up, the patient consulted in the emergency room for an intestinal obstruction. An abdominal CAT scan showed an ileal-ileal intussusception. The patient was operated and the involved intestinal segment was excised. The pathological study of the surgical piece disclosed a pigmented polypoid metastatic melanoma. The patient had an uneventful postoperative evolution.

**Key words:** Melanoma, intussusception, intestinal obstruction.

### Resumen

---

El melanoma cutáneo es uno de los cánceres extra-abdominales que más frecuentemente originan metástasis viscerales en el tracto gastrointestinal. Su presentación clínica suele ser silente e insidiosa, generalmente desapercibida, atentando contra las posibilidades terapéuticas y paliativas de este grupo de pacientes. El objetivo de este trabajo es presentar el caso clínico de un paciente tratado trece años antes de un melanoma del párpado inferior izquierdo, resecado con márgenes negativos, sin evidencias de recurrencia hasta 3 meses previo a su ingreso, en que mientras estaba en estudio por una anemia ferropriva de origen digestivo, se presenta con un íleo mecánico de intestino delgado por una intususcepción íleo-ileal secundaria a una metástasis visceral pedunculada de su melanoma. Se describe el caso, se comunican los elementos clínicos y de imágenes necesarios para su diagnóstico y se realiza una revisión de la literatura pertinente.

**Palabras clave:** Melanoma maligno, intususcepción intestinal, metástasis gastrointestinales, resección quirúrgica, tratamiento sistémico.

---

\*Recibido el 12 de Julio de 2010 y aceptado para publicación el 14 de Octubre de 2010.

Correspondencia: Dr. Jorge Martínez C.  
Marcoleta 367, Santiago, Chile. Fax: 56-2-6329620.  
jmartin@med.puc.cl

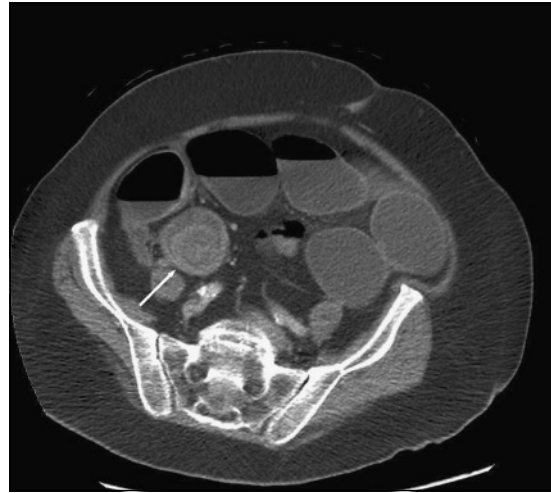
## Introducción

La intususcepción intestinal es una patología infrecuente en el paciente adulto, representando la causa del 1% de los cuadros de obstrucción intestinal<sup>1</sup>. Esta situación se produce cuando un segmento intestinal proximal se introduce dentro de un segmento más distal. Su ocurrencia se ve favorecida por lesiones polipoideas que ocupan el lumen intestinal, tanto por un efecto mecánico como por un aumento del peristaltismo intestinal<sup>2</sup>. Las causas de intususcepción en el adulto son neoplasias malignas metastásicas o primarias y lesiones benignas como bridas post operatorias, divertículos de Meckel, lipomas y pólipos<sup>1</sup>.

El melanoma cutáneo es uno de las neoplasias que más frecuentemente origina metástasis viscerales en el tracto digestivo, donde representa entre un 1-3% de todos los tumores malignos<sup>3</sup>. El objetivo de este trabajo es comunicar el caso clínico de un paciente tratado de un melanoma cutáneo, que se presentó con una anemia ferropriva de origen oculto que evolucionó con un íleo mecánico de intestino delgado por una intususcepción íleo-íleal. Se describirá el caso y se discutirán los elementos clínicos y de imágenes de su diagnóstico con una revisión de la literatura pertinente.

## Caso clínico

Paciente de sexo masculino, 63 años de edad, con antecedente de melanoma del párpado inferior izquierdo tratado con resección de bordes amplios 13 años atrás. Ocho meses antes de su ingreso, presenta un cuadro de anemia ferropriva, asociado a fatiga, sin episodios de hemorragia digestiva. Se hospitaliza con un hematocrito de ingreso de 28%. Se realiza test de sangre oculta en deposiciones que resulta positivo, sin embargo, el estudio del tracto gastrointestinal por medio de endoscopia digestiva alta, colonoscopia total, enteroscopia de doble balón por vía oral y cápsula endoscópica no logran identificar una lesión susceptible de sangrado. Se indica tratamiento con fierro oral y permanece en controles ambulatorios. Reiteradamente presenta cuadros de diarrea acuosa asociados a distensión y dolor abdominal, con estudio etiológico negativo. Durante este período consulta al servicio de Urgencia por cuadro de dolor abdominal periumbilical tipo cólico asociado a ausencia de expulsión de gases y deposiciones por el ano. Es hospitalizado con el diagnóstico de obstrucción intestinal, se realiza una tomografía computada de abdomen y pelvis con contraste que informa la presencia de signos de obstrucción intestinal secundaria a intususcepción íleo



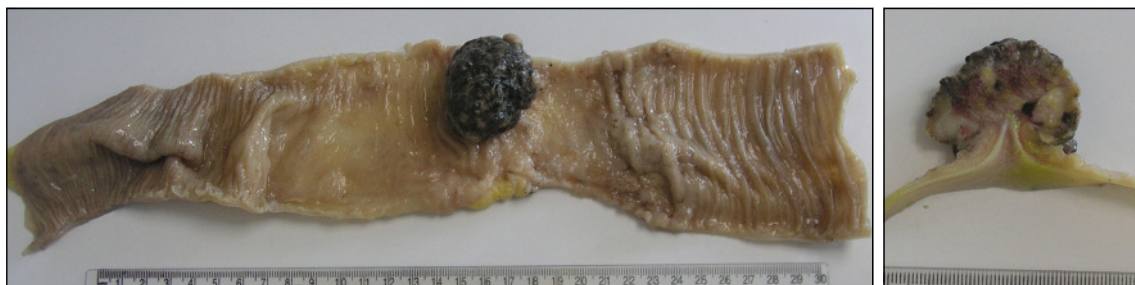**Figura 1.** TC de abdomen y pelvis con contraste. Flecha muestra la zona de intususcepción íleo-íleal.

íleal (Figura 1). Se realiza resección del segmento comprometido con anastomosis primaria. La pieza operatoria es enviada a anatomía patológica para su estudio, informando la biopsia la presencia de un melanoma metastático polipoideo pigmentado, necrótico en la pared del íleon (Figuras 2A y 2B) infiltrando hasta la capa muscular interna asociado a invasión vascular linfática. Al corte histológico se identificaron células de aspecto neoplásicas, muchas de las cuales contenían melanina en su citoplasma. Por otra parte, se informa compromiso metastático en tres de doce ganglios linfáticos peri íleales (Figuras 3A y 3B).

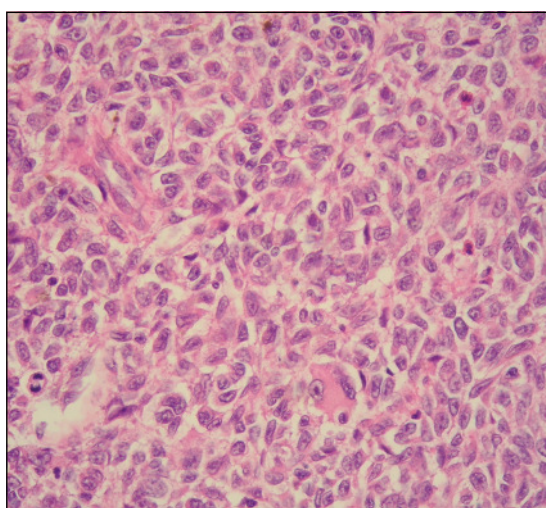
El paciente evoluciona satisfactoriamente y se decide el alta para continuar su manejo oncológico de forma ambulatoria.

## Discusión

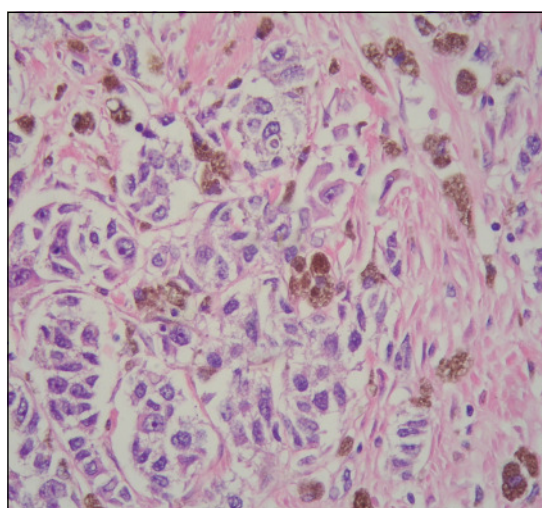
El melanoma del intestino delgado puede ser una lesión metastásica de melanomas cutáneos, anales u oculares. En pacientes que presentan melanoma metastático, el compromiso gastrointestinal señalado por distintas series varía en un rango de 30-70%, sin embargo, solamente entre un 1,5 a un 4,4% de las metástasis gastrointestinales se pesquisan antes de la muerte del paciente<sup>4</sup>. Los datos anteriores evidencian que en la mayor parte de los casos de melanoma metastático del intestino delgado en etapas precoces la clínica es inaparente o desapercibida y su diagnóstico está sujeto más bien al estudio de etapas más tardías en la evolución de la enfermedad, de manera que en más del 50% de los pacientes con



**Figura 2A y 2B.** Segmento de intestino delgado donde se identifica una lesión pigmentada en porción media de la pieza quirúrgica.



**Figura 3A.** Corte histológico del tumor, 200x, hematoxilina eosina. Muestra una proliferación celular neoplásica poco diferenciada con patrón de crecimiento difuso.



**Figura 3B.** Corte histológico del tumor, 400x, hematoxilina eosina. A mayor aumento las células neoplásicas son grandes, de aspecto epitelioides con abundante pigmento de melanina en el citoplasma.

melanoma del intestino delgado existen metástasis extraintestinales al momento del diagnóstico<sup>5</sup>. Una serie de 216 autopsias de pacientes con melanoma metastásico reveló que la región gastrointestinal sólo es superada por el pulmón y los nódulos linfáticos como sitio más frecuente de metástasis. Por otra parte, reveló que dentro del abdomen la distribución porcentual de los órganos comprometidos era la siguiente: hígado (58,3%), peritoneo (42,6%), páncreas (37,5%), intestino delgado (35,6%), bazo (30,6%), colon (28,2%), estómago (22,7%), tracto biliar (8,8%)<sup>6</sup>.

Desde el momento de la resección de la lesión primaria, las metástasis del intestino delgado típicamente se desarrollan en un plazo de 3 a 6 años, sin embargo, pueden presentarse al momento del diagnóstico o 6 meses posterior a la resección. El

período asintomático presenta un rango de entre 6 y 90 meses<sup>4</sup>.

### **Histología**

El melanoma de extensión superficial es el tipo histológico más frecuente de los melanomas cutáneos (70-80%), a su vez, es el que más frecuentemente origina metástasis en el intestino delgado<sup>7</sup>.

En el intestino delgado el melanoma metastásico típicamente se manifiesta como un tumor múltiple polipóide de la región submucosa, pigmentados o amelanocíticos y en ocasiones ulcerados. Las lesiones amelanocíticas son particularmente frecuentes, presentándose en cerca de la mitad de los casos y pueden coexistir con lesiones pigmentadas<sup>4,8</sup>. A diferencia del melanoma primario del intestino delgado, el melanoma metastásico del intestino presenta en

su histología: infiltración linfocitaria de la dermis, melanófagos, fibrosis y proliferación vascular<sup>8</sup>.

### **Cuadro clínico**

La intususcepción intestinal en el adulto se puede presentar con síntomas agudos, subagudos y crónicos, por lo que el diagnóstico preoperatorio es difícil y sólo se realiza en alrededor de un tercio de los casos<sup>1</sup>. Su aparición se ve favorecida por lesiones polipoideas que ocupan el lumen intestinal, tanto por su efecto mecánico y por un aumento del peristaltismo intestinal. Los principales síntomas son el dolor abdominal (80%), náuseas o vómitos (20%), sangrado (20%), diarrea (20%) y masa abdominal palpable (20%)<sup>10</sup>. Con respecto a la etiología de la intususcepción, esta se demuestra en un 70 a 90% de los casos, siendo en un 20 a 50% de estos una lesión neoplásica maligna<sup>1,10</sup>.

La presentación típica del melanoma del intestino delgado, metastásico o como neoplasia primaria, es en todo idéntico a la asociada al resto de los tumores gastrointestinales. En un estudio retrospectivo que incluyó 68 pacientes con melanoma metastásico del tracto gastrointestinal los síntomas y signos más frecuentes fueron: anemia (60%), dolor abdominal (59%), sangrado intestinal aparente u oculto (44%), masa abdominal (12%), baja de peso mayor a 5 kilos en 6 meses (9%). La duración de los síntomas tuvo un rango de 0 a 24 meses<sup>9</sup>. Cabe destacar que según esta revisión la mayor parte de los casos de melanoma gastrointestinal presenta anemia durante su evolución, pudiendo ser uno de los síntomas incipientes de manifestación. Por otra parte, la intususcepción intestinal secundaria a metástasis por melanoma es una presentación poco frecuente.

### **Estudio diagnóstico**

Los métodos de estudio por imágenes son relevantes en el diagnóstico del melanoma del tracto digestivo, sin embargo, la tasa de detección clínica es aún baja (10-20%)<sup>11</sup>.

La tomografía computada multicorte con contraste es uno de los métodos de elección, sin embargo, se ha reportado una sensibilidad del orden de un 60-70% para el diagnóstico de melanoma intestinal<sup>4,8</sup>. De manera que el estudio debe complementarse con endoscopia digestiva, colonoscopia y algún método que permita la visualización del intestino delgado, ya sea por medio de una enteroclisia por TC o por cápsula endoscópica, dado que el compromiso del intestino delgado es más frecuente que el esofágico, gástrico o colónico. Algunos estudios han demostrado que el PET-SCAN tienen mayor sensibilidad y especificidad que el scanner en el diagnóstico de melanoma metastásico del tracto digestivo, por lo que su uso debe considerarse en pacientes con ante-

cedentes de melanoma en los cuales se ha realizado un exhaustivo estudio tomográfico y endoscópico del tracto digestivo y que persisten sin un diagnóstico claro. En la actualidad, sin embargo, no existe una recomendación de estudio rutinario por medio de PET-SCAN para el control post quirúrgico de pacientes con melanoma<sup>12-14</sup>.

### **Pronóstico y tratamiento**

La cirugía es el tratamiento de elección en los pacientes con melanoma metastásico o primario del intestino delgado, ya sea con fines paliativos o terapéuticos<sup>9</sup>. La cirugía con intención curativa consiste en la resección amplia con márgenes negativos alejados de la lesión original, además de una cuña de mesenterio que incluya los linfonodos regionales asociados<sup>14</sup>. La metastasectomía y linfadenectomía regional, ha demostrado ser efectiva en la paliación de los síntomas así como en el aumento de la supervivencia y el período libre de enfermedad. En un estudio retrospectivo se concluyó que del total de pacientes sometidos a cirugía por melanoma metastásico del tracto digestivo, la supervivencia global fue de 8,2 meses, con cifras a los 1, 2 y 5 años de 35, 23 y 18% respectivamente. Para el grupo de pacientes que fueron sometidos a cirugía con intención curativa la supervivencia global fue de 14,9 meses, con cifras a los 1, 2 y 5 años de 67, 45 y 38% respectivamente. En el caso de recurrencias durante el seguimiento, un 95% de los pacientes recurrió antes de 5,5 meses con un rango de entre 2 a 32 meses<sup>9</sup>.

De manera que el tratamiento quirúrgico del melanoma metastásico gastrointestinal debe ser considerado, tanto por sus fines paliativos como por el efecto que tiene en la supervivencia global de los pacientes. Sin embargo, la mayor parte de los casos en que se logra una resección completa de las metástasis tienden a recurrir en el corto a mediano plazo, lo que ha llevado a una serie de estudios en tratamiento sistémico que permitan mejorar estos resultados en este grupo.

Las posibilidades de tratamiento sistémico en melanoma incluyen la quimioterapia, bioquimioterapia, e inmunoterapia<sup>8</sup>. El uso de dacarbazina en pacientes con melanoma en etapa III y IV corresponde al tratamiento sistémico estándar. No se ha demostrado que el agregar nuevos agentes de quimioterapia a esquema de tratamiento con monodroga mejore la supervivencia de este grupo de pacientes, lográndose resultados tan solo en la tasa de respuesta al tratamiento al agregar interferón<sup>15</sup>. Otro estudio evaluó la adición de interferón e interleukina 2 a la quimioterapia, evidenciando una ventaja en la tasa de respuesta, tanto parcial como global, sin embargo, no demostró diferencias significativas en la supervivencia global de los pacientes<sup>16</sup>. Por otra parte, la inmu-

noterapia ha sido considerada como una alternativa en los casos de pacientes sometidos a resección con márgenes negativos de las lesiones metastásicas. Un metanálisis reciente estudió el efecto de agregar inmunoterapia a la quimioterapia para el manejo de melanoma metastásico. Los pacientes sometidos a inmunoterapia presentaron una mayor tasa de respuesta, sin embargo, esto no se tradujo en un aumento de la sobrevida global, por otra parte, se reportó un aumento de la toxicidad hematológica y no hematológica en el grupo de terapia combinada<sup>17</sup>.

## Conclusiones

El tracto digestivo es uno de los principales sitios de metástasis del melanoma cutáneo. Su comportamiento clínico, en general manifestado por hallazgos incidentales de anemia o de síntomas asociados a ésta, explicarían la baja sospecha pre operatoria del diagnóstico. La intususcepción intestinal en el adulto es una patología poco frecuente, donde las neoplasias malignas corresponden a una etiología que debe ser sospechada.

El estudio por medio de imágenes ha demostrado ser efectivo sólo en una proporción de los casos, de manera que en pacientes que presenten el antecedente de melanoma, la sospecha de lesiones metastásicas gastrointestinales debe estar siempre presente como posibilidad diagnóstica, lo que probablemente permitirá el estudio y manejo precoz de estos pacientes. El PET-SCAN ha demostrado ser más sensible y específico que la tomografía computada para el diagnóstico de lesiones intestinales secundarias a melanoma metastásico, sin embargo, actualmente constituye un método de accesibilidad limitada y su uso protocolar en el seguimiento de estos pacientes no ha sido del todo consensuado. Cabe destacar que el estudio de este tipo de casos no se encuentra completo sin un método de imágenes que incluya el intestino delgado, ya sea por medio de una enteroclisia por TC o a través de una cápsula endoscópica.

El pronóstico de los pacientes con melanoma metastásico del tracto digestivo, dependerá de la reseabilidad de las lesiones así como de la presencia de lesiones extraintestinales al momento del diagnóstico. La cirugía tiene en estos casos un fin paliativo, cuando no se logran obtener márgenes negativos, y de intención curativa, cuando la resección incluye amplios márgenes sin enfermedad y linfonodos regionales en una cuña mesentérica. De esta manera, salvo casos puntuales donde el deterioro del paciente contraindica la intervención, la metastasectomía con resección de ganglios incluidos en una cuña mesentérica es una aceptada y extendida indicación

en este tipo de pacientes. El tratamiento sistémico del melanoma metastásico incluye la quimioterapia, bioterapia y el desarrollo relativamente reciente de la inmunoterapia. Sin embargo, y lamentablemente, aún no se han logrado resultados significativos en la mejoría de la sobrevida global de los pacientes al agregar inmunoterapia al manejo convencional con dacarbazina.

## Referencias

1. Azar T, Berger D. Adult Intussusception. *Ann Surg.* 1997; 226:134-8.
2. Butte JM, Iñiguez A, Torres J, Ortega C, Martínez J, Zúñiga A, Pinedo G. Intususcepción colónica causada por un lipoma. Reporte de dos casos. *Rev Chil Cir* 2006;58:151-4.
3. Blecker D, Abraham S, Furth EE, Kochman ML. Melanoma in the gastrointestinal tract. *Am J Gastroenterol.* 1999;94:3423-33.
4. Lens M, Bataille V, Krivokapic Z. Melanoma of the small intestine. *Lancet Oncol.* 2009;10:516-21.
5. Retsas S, Christofyllakis C. Melanoma involving the gastrointestinal tract. *Anticancer Res.* 2001;21:1503-7.
6. Bender GN, Maglente DD, McLarney JH, Rex D, Kelvin FM. Malignant melanoma: patterns of metastasis to the small bowel, reliability of imaging studies, and clinical relevance. *Am J Gastroenterol.* 2001;96:2392-400.
7. Schuchter LM, Green R, Fraker D. Primary and metastatic diseases in malignant melanoma of the gastrointestinal tract. *Curr Opin Oncol.* 2000;12:181-5.
8. Laing KV, Sanderson SO, Nowakowski GS, Arora AS. Metastatic Malignant Melanoma of the Gastrointestinal Tract. *Mayo Clin Proc.* 2006;81:511-6.
9. Agrawal S, Yao TJ, Coit D. Surgery for Melanoma Metastatic to the Gastrointestinal Tract. *Ann Surg Oncol.* 1999;6:336-44.
10. Eisen L, Cunningham J, Aufses A. Intususcepción in adults: Institucional review. *J Am Coll Surg.* 1999;188: 390-5.
11. Albert JG, Gimm O, Stock K, Bilkenroth U, Marsch WC, Helmbold P. Small bowel endoscopy is crucial for diagnosis of melanoma metastases to the small bowel: a case of metachronous small bowel metastases and review of the literature. *Melanoma Res.* 2007;17:335-8.
12. Tatlidil R, Mandelkern M. FDG-PET in the detection of gastrointestinal metastases in melanoma. *Melanoma Res.* 2001;11:297-301.
13. Swetter SM, Carroll LA, Johnson DL. Positron emission tomography is superior to computed tomography for metastatic detection in melanoma patients. *Ann Surg Oncol.* 2002;9:646-53.
14. Atmatzidis KS, Pavlidis TE, Papaziogas BT, Papaziogas TB. Primary malignant melanoma of the small intestine:

- report of a case. *Surg Today* 2002;32:831-3.
15. Lui P, Cashin R, Machado M, Hemels M, Corey-Lisle PK, Einarson TR. Treatments for metastatic melanoma: synthesis of evidence from randomized trials. *Cancer Treat Rev.* 2007;33:665-80.
  16. Sasse AD, Sasse EC, Clark LG, Ulloa L, Clark OA. Chemoimmunotherapy versus chemotherapy for metastatic malignant melanoma. *Cochrane Database Syst Rev.* 2007;1:CD005413. Review.
  17. Damian DL, Fulham MJ, Thompson E, Thompson JF. Positron emission tomography in the detection and management of metastatic melanoma. *Melanoma Res.* 1996;6:325-9.
  18. Ives NJ, Stowe RL, Lorigan P, Wheatley K. Chemotherapy compared with biochemotherapy for the treatment of metastatic melanoma: a meta-analysis of 18 trials involving 2,621 patients. *J Clin Oncol.* 2007;25:5426-34.