

Incidencia de granulomas en el lecho tiroideo con el uso de bisturí ultrasónico en pacientes sometidos a tiroidectomía total por cáncer*

Drs. IGNACIO GOÑI E.¹, CLAUDIO KRSTULOVIC R.¹, AUGUSTO LEÓN R.¹,
HERNÁN GONZÁLEZ D.¹, FRANCISCO CRUZ O.², EU CATALINA RUIZ G.¹

¹ Departamento de Cirugía Oncológica y Maxilofacial, División de Cirugía.

² Departamento de Radiología.

Pontificia Universidad Católica de Chile, Santiago, Chile.

Abstract

Postoperative thyroid bed granuloma incidence using ultrasonic knife in total thyroidectomy in cancer patients

Background: The postoperative thyroid bed granuloma incidence is high and it is an additional difficulty for the ultrasound differential diagnosis of eventual local cancer recurrence. The ultrasonic knife utilization eventually can reduce the incidence of these granuloma when is compare with other traditional ligatures methods. **Objective:** to evaluate the postoperative thyroid bed granuloma incidence with the ultrasonic knife utilization, detected by ultrasound. **Methods:** retrospective study of 57 evaluable thyroidectomy performed for cancer between March and September 2010. In 46 patients were used traditional ligatures (silk or linen) and in 11, ultrasonic knife. **Results:** of the 57 patient included, 47 were females. The age average was 44 years old. Postoperative thyroid bed granuloma incidence was 36.3% (CI95%, 7.9%-64.7%) in the group where ultrasonic knife was used and 36.9% (IC95%, 23.0%-50.9%) in which traditional ligatures were used. No statistical difference was found ($p = 0.974$). **Conclusions:** The ultrasonic knife utilization had not reduced the postoperative thyroid bed granuloma incidence, when was compared with conventional ligatures. In this sense, this device is probably unable to add benefits for the differential diagnosis of thyroid cancer local recurrence.

Key words: Thyroidectomy, thyroid cancer, granuloma, ultrasonic knife.

Resumen

Introducción: La incidencia de granulomas postoperatorios en el lecho tiroideo es alta y dificulta el diagnóstico diferencial ecográfico de posibles recidivas locales en cáncer. La utilización de bisturí ultrasónico disminuiría la incidencia de estos granulomas en comparación con métodos de sutura y hemostasia tradicionales con ligaduras. **Objetivo:** Evaluar si el uso de bisturí ultrasónico disminuye la incidencia de granulomas postoperatorios en el lecho tiroideo, que se detectan ecográficamente. **Métodos:** Retrospectivamente se revisaron los hallazgos ecográficos postoperatorios de 57 pacientes evaluables con cáncer de tiroides operados

*Recibido el 16 de agosto de 2011 y aceptado para publicación el 17 de octubre de 2011.

Correspondencia: Dr Ignacio Goñi E.
Marcoleta 367, Santiago. Fax: (2) 639-6395
igoni@med.puc.cl

entre marzo y septiembre de 2010. En 46 pacientes se utilizó ligaduras (lino o seda) y en 11, bisturí ultrasónico. **Resultados:** De los 57 pacientes, 47 fueron mujeres. La edad promedio fue 44 años. La incidencia de granulomas fue 36,3% (IC95% de 7,9%-64,7%) en los pacientes en que se utilizó bisturí ultrasónico y 36,9% (IC95% de 23,0%-50,9%) en los pacientes en que se utilizó ligadura convencional. No hubo diferencia estadística ($p = 0,974$). **Conclusiones:** El uso de bisturí ultrasónico no disminuyó la incidencia de granulomas del lecho tiroideo, comparado con suturas convencionales. De esta forma, este recurso no aportaría beneficio en la diferenciación ecográfica de nódulos en el lecho tiroideo que pueden corresponder a recidivas tumorales o granulomas cicatriciales.

Palabras clave: Tiroidectomía total, cáncer de tiroides, granuloma postoperatorio, bisturí ultrasónico.

Introducción

El cáncer diferenciado de tiroides es una de las neoplasias más frecuentes, presenta una tasa de recurrencia locorregional de aproximadamente un 10%¹. Por esta razón, el seguimiento postoperatorio se dirige a pesquisar las recidivas preferentemente locorregionales. El diagnóstico de éstas se realiza con evaluación clínica, ecografía cervical, medición de tiroglobulina como marcador tumoral, rastreo sistémico con yodo 131 y, eventualmente, otros métodos radiológicos. La ecografía ha demostrado ser el examen de mayor rendimiento en la pesquisa del cáncer tiroideo en general y de sus recurrencias en particular^{1,2}, especialmente porque muestra con mayor claridad que otros métodos las características morfológicas habituales de las metástasis de cáncer de tiroides^{1,3}. En estos controles ecográficos cervicales de pacientes sometidos a tiroidectomía total por cáncer, es posible evidenciar la presencia de nódulos en el lecho quirúrgico tiroideo, que pueden corresponder a granulomas cicatriciales⁴ o a metástasis o recurrencias locales, que son difíciles de diferenciar de los primeros y obligan muchas veces a realizar estudios invasivos como una punción aspirativa con aguja fina o gruesa para establecer un diagnóstico definitivo.

Estos granulomas pueden ser interpretados como el resultado de una reacción inflamatoria cicatricial secundaria al uso de materiales de sutura y ligaduras para hemostasia, durante el procedimiento de una tiroidectomía⁴.

Por otro lado, recientemente se ha incorporado el uso del bisturí ultrasónico como método de disección y hemostasia en tiroidectomías, agregando ventajas a la cirugía, conocidas desde hace ya tiempo, como el menor tiempo quirúrgico y anestésico⁵, pero a un mayor costo. Dado que este instrumento utiliza un tercio de la energía calórica del electrobisturí convencional, mono o bipolar, y que no deja suturas ni ligaduras hemostáticas en el campo quirúrgico⁶, postulamos que la incidencia de granulomas cicatriciales debiera ser menor y, de ser así, existiría una ventaja objetiva adicional para su uso.

Método

Se realizó una revisión retrospectiva de las fichas electrónicas de los pacientes sometidos a tiroidectomía total por cáncer, realizadas desde marzo a septiembre de 2010, en el Hospital Clínico de la P. Universidad Católica de Chile.

Para su ingreso al estudio se establecieron los siguientes criterios de inclusión: 1) pacientes sometidos a tiroidectomía total por cáncer tiroideo; 2) que se conociera con exactitud el método empleado en la hemostasia (bisturí ultrasónico, seda o lino); 3) que se hubiese utilizado sólo un tipo de método en el paciente, y 4) que tuviese realizada una ecografía después de los 6 meses de la cirugía en nuestro mismo centro.

Los criterios de exclusión fueron: que se hubiese utilizado 2 o más métodos de hemostasia o que se desconociera éste; o que no tuviera ecografía realizada en nuestro centro posterior a la cirugía.

Las siguientes variables se registraron al ingreso: edad, género, método de hemostasia empleado y resultado de la ecografía post-quirúrgica (presencia o ausencia de granulomas).

Las cirugías (tiroidectomías totales) fueron realizadas indistintamente por alguno de los médicos que componen el Departamento, siguiendo la técnica habitual de sección y ligadura con seda o lino, o sección y hemostasia con bisturí ultrasónico (*Harmonic Focus™*, *ETHICON Endo-Surgery™*) de los pedículos superiores de la glándula tiroides y de los vasos sanguíneos tiroideos inferiores y menores. Rutinariamente se identificaron las glándulas paratiroides y los nervios recurrentes laríngeos. No se utilizaron drenajes en la zona operatoria.

De acuerdo a nuestro protocolo de seguimiento de estos pacientes, a los 6 meses de operados, se les realiza una ecografía cervical.

Las diferencias entre los pacientes que formaron granulomas y los que no formaron se analizaron usando la prueba de *t de Student* para muestras independientes para las variables continuas y prueba de χ^2 para las variables categóricas. Se consideró significativo un valor $p < 0,05$. Se utilizó el progra-

ma estadístico *MedCalc versión 11.3.0* para todos los análisis estadísticos.

Resultados

Se ingresaron al estudio un total de 57 pacientes que cumplían con los criterios de inclusión. Sus características demográficas y los resultados de la ecografía postoperatorias de estos 57 pacientes se resumen en la Tabla 1.

Sólo 10 pacientes ingresados fueron varones (17,5%) y la edad promedio de ingreso del total de pacientes fue de 44 años.

Del total de ingresados hubo 21 pacientes que formaron granulomas (36,8%).

Los resultados del análisis estadístico comparando las características de la población que formó granulomas con la que no los formó se muestran en la Tabla 2. La edad y el género no fueron diferente entre ambos grupos ($p = 0,368$ y $p = 0,114$, respectivamente).

Si se compara el porcentaje de pacientes tratados con bisturí ultrasónico que desarrolló granulomas (36,3% con un IC95% de 7,9% a 64,7%), con el porcentaje de pacientes que los formó utilizando cualquier otro método de sutura (36,9% con un IC95% de 23,0% a 50,9%) los resultados tampoco presentan diferencias significativas ($p = 0,974$). Los resultados son graficados en la Figura 1.

Conclusiones

El análisis estadístico de los resultados obtenidos, no evidenció una diferencia significativa en la incidencia de granulomas al comparar los pacientes en los que se utilizó como método de hemostasia exclusiva el bisturí ultrasónico con los que se usó sutura y ligadura de lino o seda.

Señalamos así, que la utilización de bisturí ultrasónico no disminuiría la incidencia de estos granulomas, aparentemente no aportando ventaja en este sentido. Éstos deben continuar incluyéndose en el diagnóstico diferencial de nódulos ecográficos en el lecho tiroideo de pacientes operados de cáncer, a pesar de que las características ecográficas de una lesión inflamatoria por cuerpo extraño y de una recurrencia local, están definidas⁷⁻⁹. A pesar de los resultados obtenidos, el bisturí ultrasónico sigue siendo un elemento técnico de utilidad, especialmente en la reducción del tiempo quirúrgico.

Para confirmar o descartar los resultados obtenidos puede prolongarse esta investigación en forma prospectiva, reclutando un número mayor de pacientes en los que se cumplan estrictamente los criterios de inclusión que señalamos más arriba.

Tabla 1. Características de los 57 pacientes

Variable	Promedio ± DE
Edad (años)	44 ± 14
Género (Hombres / Mujeres)	10 / 47
Formación de granuloma (Si / No / %)	21 / 36 / 36,8

Tabla 2. Características de los pacientes según incidencia de granulomas

	Con granuloma (n = 21)	Sin granuloma (n = 36)	p
Edad (años)	42 ± 3	46 ± 3	0,368
Género (H / M)*	1 / 20	9 / 27	0,114
Sutura (BU / S o L)*	4 / 17	7 / 29	0,974

(*) H/M: Hombres/Mujeres, BU/S o L: Bisturí Ultrasónico/ Seda o Lino.

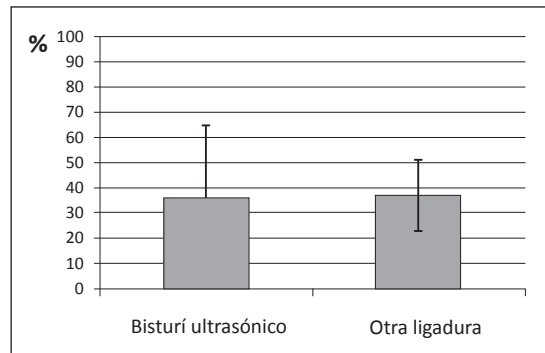


Figura 1. Porcentaje de formación de granulomas con bisturí ultrasónico comparado con cualquier otro tipo de ligadura, con Intervalo de Confianza de 95%.

Referencias

1. Frasoldati A, Pesenti M, Gallo M, Caroggio A, Salvo D, Valcavi R. Diagnosis of neck recurrences in patients with differentiated thyroid carcinoma. *Cancer* 2003;97:90-6.
2. Sutton RT, Reading CC, Charboneau JW, James EM, Grant CS, Hay ID. US-guided biopsy of neck masses in postoperative management of patients with thyroid carcinoma. *Radiology* 1988;168:76168:769-72.
3. Gritzmann N, Hollerweger A, Macheiner P, Rettenbacher T. Sonography of soft tissue masses of the neck. *J Clin Ultrasound* 2002;30:356-73
4. Soudack M, Nachtigal A, Gaitini D. Clinically unsuspected foreign bodies. *J Ultrasound Med.* 2003;22:1381-5.

5. Blankenship DR, Gourin CG, Porubsky EA, Porubsky ES, Klippert FN, Whitaker EG, et al. Harmonic Scalpel *versus* cold knife dissection in superficial parotidectomy. *Otolaryngol Head Neck Surg.* 2004;131:397-400.
6. Hambley R, Hebda PA. Wound healing of skin produced by ultrasonically vibrating knife *J Dermatol Surg Oncol.* 1988;14:11.
7. Jeoung Hyun Kim, Jeong Hyun Lee, Young Kee Shong, Suck Joon Hong, Myung-Su Ko, Deok Hee Lee, et al. Ultrasound Features of Suture Granulomas in the Thyroid Bed After Thyroidectomy for Papillary Thyroid Carcinoma with an Emphasis on Their Differentiation from Locally Recurrent Thyroid Carcinomas *Ultrasound in Medicine & Biology* 2009;35:1452-57.
8. Jung Hee Shin, Boo-Kyung Han, Eun Young Ko, Seok Seon Kang. Comparison of Recurrent Tumors and Non-recurrent Lesions. *JUM* 2007;26:1359-66.
9. Kamaya A, Gross M, Akatsu H, Jeffrey B. Recurrence in the Thyroidectomy Bed: Sonographic Findings. *AJR* 2011;196:66-70.