

# Hernia diafragmática complicada con rotura de víscera hueca dentro de la cavidad torácica\*

Drs. MARCELO PARRA N.<sup>1</sup>, JOSÉ ORTEGA S.<sup>1</sup>, RAÚL BERRÍOS S.<sup>1</sup>, JOSÉ T. DE OSSÓ A.<sup>2</sup>, STEFANO RINALDI C.<sup>3</sup>, GIANCARLO SCHIAPPACASSE F.<sup>3</sup>

<sup>1</sup> Equipo de Cirugía de Tórax, Hospital Padre Hurtado, Facultad de Medicina Clínica Alemana-Universidad del Desarrollo.

<sup>2</sup> Interno Facultad de Medicina Clínica Alemana-Universidad del Desarrollo.

<sup>3</sup> Servicio de Imágenes, Hospital Padre Hurtado, Facultad de Medicina Clínica Alemana-Universidad del Desarrollo. Santiago, Chile.

## Abstract

---

### Complicated diaphragmatic hernia with hollow viscus rupture in thoracic cavity

**Introduction:** Diaphragmatic hernias (DH) are a rare condition in adult patients. Most of the cases are asymptomatic findings in imaging studies. Rarely do they present as complicated cases. **Clinical cases:** We report two clinical cases of complicated DH, one of Bochdalek and another with history of a penetrating thoracic trauma two years before, both with hollow viscus rupture in the thoracic cavity.

**Key words:** Diaphragmatic hernias, Bochdalek, hernias, diaphragm.

## Resumen

---

**Introducción:** Las Hernias diafragmáticas (HD) son una patología relativamente poco frecuente en adultos. La gran mayoría son hallazgos asintomáticos en exámenes de imágenes, y en ocasiones debutan con complicaciones de éstas. **Casos clínicos:** Se presentan dos casos clínicos de HD, una de Bochdalek y otra con antecedente de trauma penetrante torácico hace 2 años, ambas complicadas con rotura de víscera hueca en la cavidad torácica.

**Palabras clave:** Hernia diafragmática, Bochdalek, hernias, diafragma.

---

\*Recibido el 23 de noviembre de 2012 y aceptado para publicación el 17 de enero de 2013.

Trabajo presentado en el *Second International Joint Meeting on Thoracic Surgery 2012*. Barcelona. 14, 15 and 16 of November, 2012.

Los autores no refieren conflictos de interés

Correspondencia: Dr. Marcelo Parra N.  
Esperanza 2150, 5to Piso. San Ramón, Santiago, Chile.  
mfparra@gmail.com

## Introducción

Las hernias diafragmáticas (HD) se definen como el paso del contenido abdominal a la cavidad torácica a través de un defecto en el diafragma. Se clasifican según su etiología: deslizamiento hiatal o paraesofágico, congénitas (Bochdalek o Morgagni) y traumáticas (contuso o penetrante)<sup>1</sup>. La hernia de Bochdalek es un defecto congénito localizado en la región posterolateral del diafragma, siendo en el 80-90% de ubicación en el lado izquierdo. Normalmente se diagnostican en período prenatal y postnatal. Las hernias post traumáticas son consecuencia conocida de un trauma grave, generalmente de tipo contuso<sup>2</sup>. Debido a la asociación con lesiones y naturaleza silente, pueden quedar sin diagnóstico en fase aguda. La mayoría de las hernias diafragmáticas en adultos son asintomáticas y son hallazgos de exámenes de imágenes por otras causas. Su curso puede presentarse con molestias abdominales inespecíficas y rara vez debutan en forma aguda como consecuencia de una complicación.

## Casos clínicos

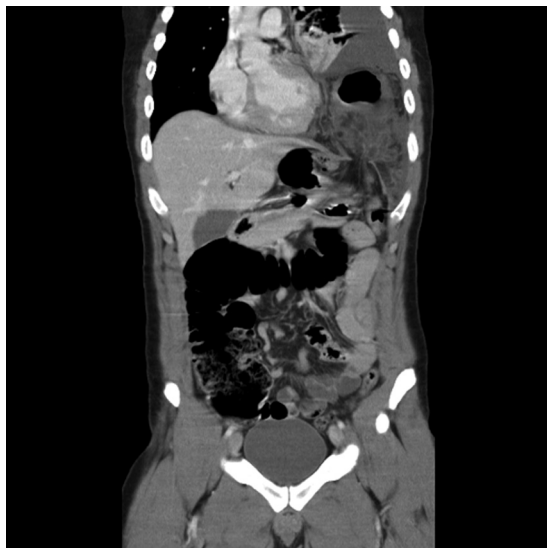### Caso 1

Paciente de 25 años con antecedente de herida por arma blanca torácica dos años antes del evento actual, la cual no fue explorada. Consulta por cuadro de dolor abdominal de 4 días de evolución en hipocostondrio izquierdo, náuseas y vómitos. Sin diarrea. Al ingreso destaca febril, taquicárdico, dolor a la palpación en hipocostondrio izquierdo con signos de irritación peritoneal, asociado a ruidos hidroaéreos (RHA) y murmullo pulmonar (MP) izquierdo disminuidos. TC de abdomen: Hernia diafragmática con ángulo esplénico del colon en cavidad torácica (Figura 1). Se explora quirúrgicamente mediante una toracotomía posterolateral izquierda, destacando un hidrotórax de 1.600 cc y 30 cm de colon necrótico no perforado en el hemitórax izquierdo (Figura 2). Peel de fibrina en pulmón izquierdo. Defecto herniario de 2 cm. Se realiza una laparotomía para completar una colectomía segmentaria con una ostomía del transverso y una fistula mucosa colon descendente. Se realiza lavado profuso de cavidades pleural y peritoneal, y decorticación pleuropulmonar. Cierre del defecto diafragmático con puntos de Ethibond<sup>®</sup>, se dejan 2 drenajes pleurales. Paciente evoluciona satisfactoriamente y es dado de alta.

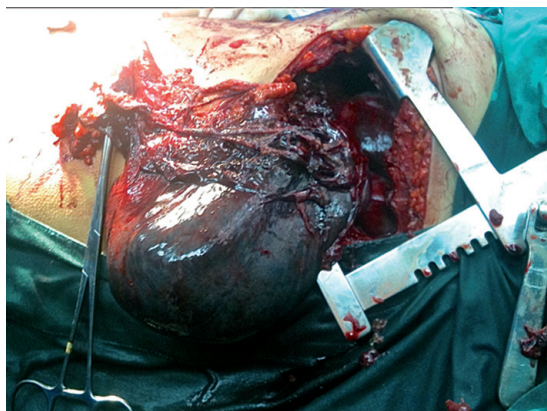### Caso 2

Paciente de 18 años, sin antecedentes mórbidos, consulta por cuadro de un año de evolución de dolor difuso en hemiabdomen superior asociado a una baja

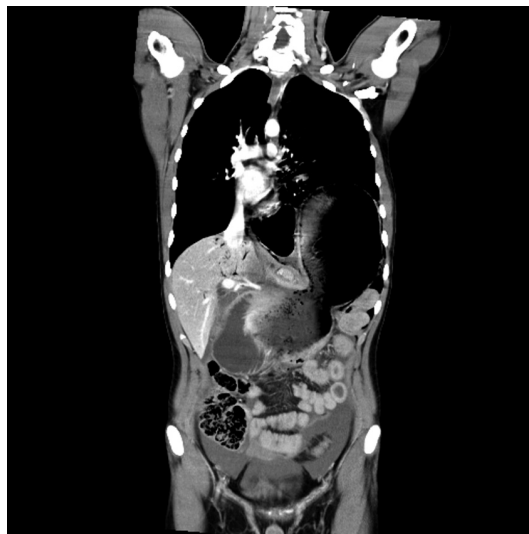
de peso de 5 kg. Tres días previos al ingreso presenta dolor epigástrico irradiado a dorso y a hemitórax izquierdo, vómitos postprandiales y disnea. Destaca una hemodinamia estable, dolor epigástrico asociado a MP izquierdo disminuido y RHA en hemitórax izquierdo. TC de abdomen: Hernia Diafragmática de Bochdalek con estómago deslizado parcialmente a la cavidad torácica y neumotórax significativo ipsi-



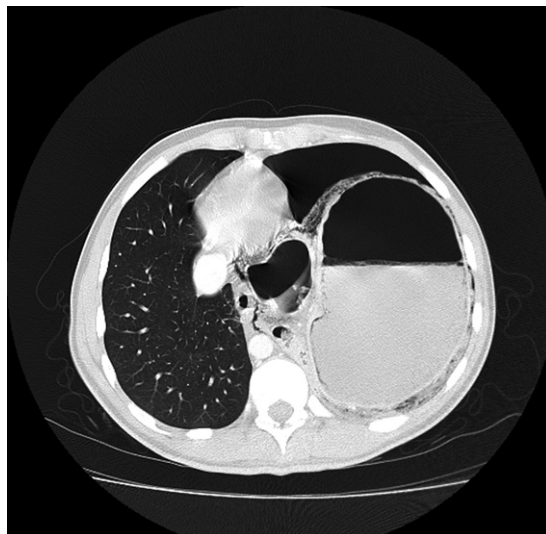**Figura 1.** Reconstrucción coronal. Hernia diafragmática izquierda con ascenso de un segmento del colon transverso que muestra signos de isquemia de su pared y edema por congestión de su meso. Nótese la presencia de derrame pleural izquierdo y atelectasia del lóbulo inferior en forma asociada.



**Figura 2.** Imagen cirugía. Toracotomía posterolateral izquierda. Exposición de necrosis de ángulo esplénico del colon transverso.



**Figura 3.** Reconstrucción coronal. Se demuestra un defecto herniario a izquierda a través del cual se hernia el fondo y parte del cuerpo del estómago, con formación de una imagen en "8".



**Figura 4.** Imagen axial en ventana pulmonar. Se demuestra la herniación parcial del estómago a través del hemidiafragma izquierdo, con engrosamiento de su pared asociado a neumatosis e hidroneumotórax ipsilateral..

lateral (Figura 3 y 4). Con los hallazgos descritos se explora quirúrgicamente con una laparotomía media supraumbilical destacando un hemoperitoneo de aproximadamente 3.000 cc. Asimismo, un defecto diafragmático posterolateral izquierdo de 8 cm por el cual se hernia cuerpo y fondo gástrico, encontrándose este necrótico y perforado. Se realiza lavado profuso de cavidades pleural y peritoneal, se realiza una gastrectomía parcial del área necrótica y cierre del defecto diafragmático con puntos de Ethibond<sup>®</sup>. Se dejan dos drenajes pleurales. Paciente evoluciona muy grave en UCI pese a soporte avanzado y tratamiento antibiótico. TC de tórax de control muestra colección loculada pleural izquierda la cual se resuelve por VATS satisfactoriamente. Evoluciona en buenas condiciones generales y es dado de alta luego de completar terapia antibiótica prolongada.

## Discusión

Las hernias diafragmáticas (HD) se definen como el paso del contenido abdominal a la cavidad torácica a través de un defecto en el diafragma. Se clasifican según su etiología: deslizamiento hiatal o paraesofágico, congénitas (Bochdalek o Morgagni) y adquiridas (traumáticas)<sup>1</sup>.

Las lesiones traumáticas del diafragma fueron descritas por primera vez por Sennertus en 1541, cuando describió en una autopsia la herniación del estómago hacia la cavidad torácica. Riolfi realizó la

primera reparación exitosa en 1886<sup>1,2</sup>. Aproximadamente el 75% de las roturas diafragmáticas son por trauma contuso y el 25% restante está dado por trauma penetrante. 0,8-1,6% de los pacientes con trauma contuso desarrollan una lesión diafragmática<sup>3</sup>. El trauma penetrante en la región tóraco-abdominal izquierda genera lesión diafragmática en un 70-90%. Aproximadamente un 69% de las hernias diafragmáticas son izquierdas, 24% derechas y 15% son bilaterales<sup>3-5</sup>. El diagnóstico inicial de lesiones diafragmáticas es difícil, siendo tardío entre 10-61% de los casos manejados medicamente<sup>2</sup>.

La hernia de Bochdalek es un defecto congénito de la región posterolateral del diafragma debido a la falla en el cierre durante la embriogénesis<sup>6</sup>. Se ubican en un 80-90% en el lado izquierdo y el defecto generalmente es de aproximadamente 2 cm, localizándose justo por encima de la glándula suprarrenal. Se pueden encontrar entre 100-150 reportes en adultos en la literatura mundial. La presencia de hernias de Bochdalek sintomáticas en adultos es excepcionalmente raro. Se ha estimado que la incidencia de asintomáticas varía 1 entre 2.000-7.000 en estudios de autopsias<sup>7</sup>.

Alcanzan una mortalidad de hasta un 25%. La presencia de estómago gangrenoso o perforado, y/o intestino delgado en el tórax son los factores más comunes y agravantes<sup>8,9</sup>.

La mayoría de las hernias diafragmáticas son asintomáticas y son hallazgos incidentales en imágenes realizadas por otras causas. Pueden presentarse

como molestias pulmonares, y más frecuentemente abdominales inespecíficas, siendo raro que debuten en forma aguda como consecuencia de una complicación, tales como obstrucción intestinal, isquemia por estrangulación o perforación.

El tratamiento de las hernias diafragmáticas es quirúrgico. El abordaje puede hacerse por laparotomía, toracotomía o combinado, dependiendo de la presencia o no de complicaciones<sup>2,10</sup>. En el caso de hernias crónicas, el abordaje torácico es mejor debido al desarrollo de adherencias entre el contenido herniario y los órganos intratorácicos. Los defectos diafragmáticos pequeños pueden ser corregidos con sutura primaria, pero en defectos de mayor tamaño o irregular se utilizan mallas de material sintético.

En resumen, las hernias diafragmáticas son una condición rara en adultos, presentándose principalmente con sintomatología digestiva inespecífica, siendo de suma importancia su resolución quirúrgica de manera electiva para evitar la alta morbimortalidad asociada a sus complicaciones.

## Referencias

1. Tapias L, Tapias-Vargas L, Tapias-Vargas LF. Hernias diafragmáticas: desafío clínico y quirúrgico. *Rev Colomb Cir.* 2009;24:95-105.
2. Llanos J, Paredes N, Schiappacasse G, Escalona A, O'Brien A. Hernia diafragmática traumática complicada: presentación como íleo. *Rev Chil Radiol.* 2005; 11:166-9.
3. Lal S, Kailasia Y, Chouhan S, Gaharwar APS, Shrivastava GP. Delayed presentation of post traumatic diaphragmatic hernia. *JSCR* 2011;7:6.
4. Ruiz-Tovar J, Calero García P, Morales Castiñeiras V, Martínez Molina E. Post trauma diaphragmatic hernia. *Rev Gastroenterol Peru* 2008;28:244-7.
5. Andreev AL, Protsenko AV, Globin AV. Laparoscopic repair of a posttraumatic left-sided diaphragmatic hernia complicated by strangulation and colon obstruction. *JLS* 2010;14:410-3.
6. Chai Y, Zhang G, Shen G. Adult Bochdalek hernia complicated with a perforated colon. *J Thorac Cardiovasc Surg.* 2005;130:1729-30.
7. Hamid K, Rai S, Rodríguez J. Symptomatic Bochdalek hernia in an adult. *JLS* 2012;14:279-81.
8. Seelig M, Klingler P, Schönleben K. Tension Fecopneumothorax Due to Colonic Perforation in a Diaphragmatic Hernia. *Chest* 1999;115:288-91.
9. Ozkan OV, Semerci E, Yetim I, Davran R, Diner G, Paltaci I. Delayed diagnosis of traumatic diaphragmatic hernia may cause colonic perforation: a case report. *Cases J.* 2009;2:6863.
10. Esmer D, Alvarez-Tostado J, Alfaro A, Carmona R, Salas M. Thoracoscopic and laparoscopic repair of complicated Bochdalek hernia in adult. *Hernia* 2008;12:307-9.