

HERNIA EPIGÁSTRICA GIGANTE COMPLICADA*

Drs. Nuria Martínez S.¹, Francisco Miguel González V.², María Vicente R.¹,
Ángela Sánchez C.¹, Miguel Ruiz M.¹, Emilio Peña R.¹

¹ Servicio de Cirugía General y Aparato Digestivo.

² Departamento de Cirugía de la Universidad de Murcia. Hospital General Universitario Reina Sofía de Murcia. Murcia, España.

Complicated giant epigastric hernia

Varón de 74 años con antecedentes de hipertensión, broncopatía y hernia epigástrica gigante de 40-45 cm de diámetro, que consultó por abdomen agudo tras un vómito. Presentaba leucocitosis intensa y la radiología simple mostraba neumoperitoneo. Se intervino de urgencia encontrando una perforación de 8 cm sobre la cisura angularis coincidente con el anillo herniario, que fue tratada mediante resección parcial. Se cerró la pared abdominal provisionalmente con bolsa de Bogotá. El paciente se mantuvo con deterioro hemodinámico progresivo y falleció 8 h después.

Posiblemente el esfuerzo emético aumentó la presión sobre un área debilitada y fija por la constricción continuada del anillo herniario, favoreciendo la perforación gástrica.

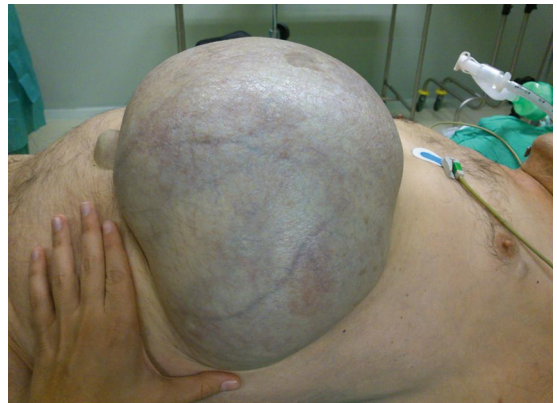

Figura 1. Aspecto en el preoperatorio.

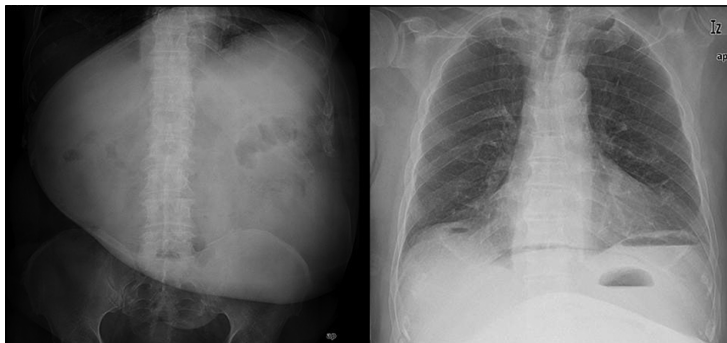


Figura 2. Radiología simple que muestra neumoperitoneo.

*Recibido el 26 de septiembre de 2013 y aceptado para publicación el 15 de noviembre de 2013.

Los autores no refieren conflictos de interés.

Correspondencia: Dra. Nuria Martínez S.
nsanz369@hotmail.com