

AGENESIA DEL LÓBULO HEPÁTICO DERECHO ASOCIADO A AGENESIA VESICULAR*

Drs. Domingo Montalvo V.¹, Guillermo Castro G.¹, Renato Alarcón E.¹

¹ Servicio de Cirugía Hospital Juan Noé Crevani, Arica, Chile.

Abstract

Agensis of the right hepatic lobe associated with gallbladder agensis

Background: Anatomical abnormalities of the liver are rare and their association with gallbladder agensis are even more uncommon. **Case report:** We report a 63 years old man complaining of jaundice, without pain or fever. A magnetic resonance imaging showed a right hepatic lobe agensis associated with gallbladder agensis. Jaundice subsided spontaneously.

Key words: Hepatic lobe agensis, gallbladder agensis, jaundice.

Resumen

Introducción: Las anomalías anatómicas del hígado son raras, la asociación a una agensis vesicular es más infrecuente aún, siendo su diagnóstico generalmente un hallazgo. **Caso clínico:** Presentamos el caso de un paciente masculino de 63 años que consulta por ictericia, sin dolor ni fiebre, al cual se le realiza diagnóstico por imagen con resonancia magnética de agensis de lóbulo hepático derecho asociado a agensis vesicular. Dado que el paciente no tiene litiasis biliar, se decide tratamiento médico.

Palabras clave: Hígado, vesícula biliar, agensis.

Introducción

La agensis de lóbulos hepáticos es una condición poco frecuente y más infrecuente aún es la del lóbulo derecho, sin embargo, con el uso de más estudios de imágenes ha aumentado su diagnóstico¹. La agensis del lóbulo hepático derecho se define como la ausencia de tejido hepático lateral derecho a la cisura lobar principal, la cual contiene la vena

hepática media; no debe haber una cirugía previa o enfermedad. También hay ausencia de la vena supra hepática derecha, de ramas portales derechas y no hay dilatación de los conductos derechos intra hepáticos².

La primera descripción de agensis de lóbulo derecho fue hecha por Heller³ en 1870. Habitualmente se presenta en forma asintomática y se asocia a hipertrofia de otros segmentos hepáticos, interpo-

*Recibido el 25 de noviembre de 2014 y aceptado para publicación el 23 de febrero de 2015.

Los autores no refieren conflictos de interés.

Correspondencia: Dr. Domingo Montalvo V.
ddmontalvo@gmail.com

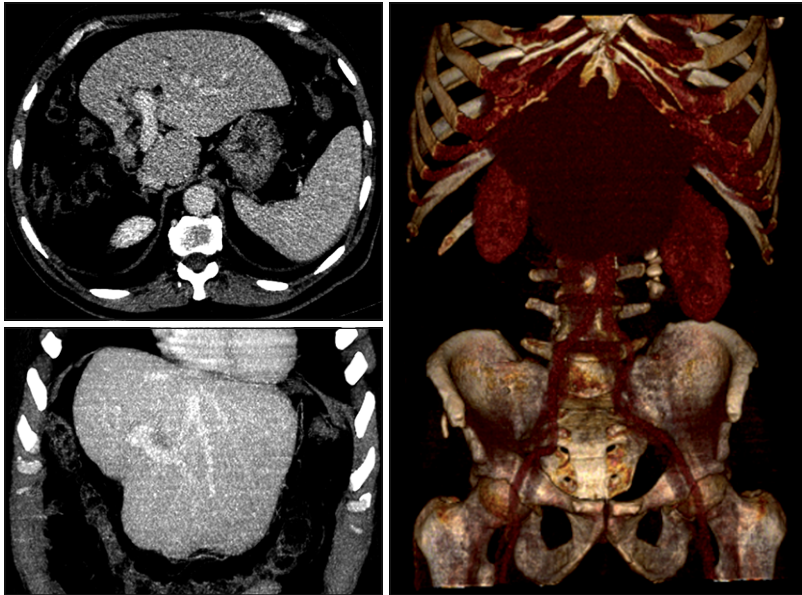


Figura 1. Tomografía computada, reconstrucción de proyección de máxima intensidad y volumétrica. Hígado con hipertrofia de lóbulo izquierdo y lóbulo caudado, asas intestinales ocupando el lecho hepático derecho, ausencia de lóbulo hepático derecho morfológico.

sición de colon, hernia diafragmática e hipertensión portal⁴. La vesícula se puede encontrar en posición superior, lateral o posterior, dificultando la colecistectomía.

La agenesia vesicular es una condición poco frecuente y se reporta en el 0,007-0,027% de las colecistectomías⁵, fue comunicada por primera vez por Lemery⁶ en 1701. Se puede presentar en forma asintomática, sin embargo, hasta el 50% de los pacientes presentan dolores cólicos similares a la colelitiasis sintomática. Ecográficamente se puede confundir con vesículas escleroatróficas o colecistitis alitiásicas.

Caso clínico

Paciente de 63 años sin antecedentes mórbidos, consultó por cuadro de dolor abdominal cólico en hipocondrio derecho, asociado a ictericia. Se realizaron exámenes de laboratorio donde destaca un patrón colestásico obstructivo, con bilirrubina total de 7,86 mg/dl, fosfatasas alcalinas de 249 UI/L y GGT de 502 UI/L. Se realizó una ecografía abdominal (ECO) donde se describe agenesia del lóbulo hepático derecho y probable agenesia vesicular.

Se tomó una Tomografía Computada (TC) donde se describe sólo el lóbulo hepático izquierdo, sin identificar hígado derecho, ni venas hepáticas derechas; tampoco se describe vesícula biliar (Figuras 1 y 2). Se realiza Colangio Resonancia Nuclear Mag-

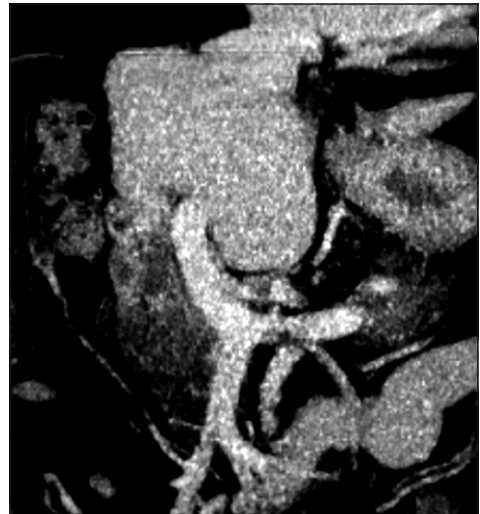

Figura 2. Proyección de máxima intensidad de tomografía computada. Vena porta sin ramificación derecha, se continua como estructura única a vena porta izquierda.

nética (ColangioRNM) donde tampoco se describe tejido hepático derecho ni estructuras vasculares ipsilaterales; ni se describe vesícula biliar. En los estudios de imágenes no se describen imágenes endoluminales coledocianas, ni estenosis de la vía biliar.

El paciente presentó una buena evolución con mejoría espontánea de la ictericia y del dolor abdominal.

Discusión

La agenesia del lóbulo hepático derecho es una entidad infrecuente que es diagnosticada incidentalmente por estudio de imágenes. En nuestro caso, la patología fue diagnosticada por un síndrome icterico, caracterizado por aumento de las transaminasas y de la bilirrubina directa, la que tuvo una regresión a la normalidad sólo con régimen cero, no así las transaminasas las que se mantuvieron en rango elevado sin producir esto alteración en las imágenes ni en la clínica del paciente.

Existen dos tipos de agenesia del lóbulo hepático⁷, la que es secundaria a patologías digestivas como son la hidatidosis hepática, enfermedades tromboticas porto-venosas, cirrosis con necrosis y patología coledociana obstructiva, todas ellas generando una atrofia lobar hepática secundaria. El otro tipo de agenesia, que corresponde a este caso en particular, es la agenesia congénita, la que puede estar acompañada de diferentes anomalías anatómicas, ya sea en vías biliares, diafragma, pulmón y/o mal rotación de órganos intra abdominales. Asociado a su patología de base, se puede desarrollar hipertensión portal (HTP) y várices esofágicas secundarias, especialmente cuando no hay una hipertrofia secundaria en el lóbulo hepático izquierdo, aunque aún no está clara la fisiopatología de esta HTP. Ésta también puede ser una causa de sangrado digestivo alto en menores de 30 años. Este paciente además se presenta con agenesia vesicular, patología que tiene una prevalencia de 0,007-0,027% de las colecistectomías y en algunos casos se asocia a coledocolitiasis. Al no haber sospecha de coledocolitiasis en los exámenes de imágenes, ColangioRNM, TC y ECO, se decidió finalmente por tratamiento expectante.

Una duda razonable del equipo médico en la mayoría de las publicaciones es definir el mejor abordaje quirúrgico en pacientes con agenesia del lóbulo hepático derecho y colelitiasis, dada la mayor probabilidad de alteraciones anatómicas y la consiguiente probabilidad de lesión de vía biliar, la que sin duda no debe ser abordada sin antes tener un cabal conocimiento de la posición exacta de los conductos biliares. La cirugía laparoscópica no está formalmente contraindicada, dependerá de la experiencia quirúrgica del equipo⁸. Teniendo en cuenta

esto, es necesario también modificar la posición de los trocares de laparoscopia, ya que dentro de las variaciones descritas de la vesícula, ésta se puede encontrar mucho más central o incluso hacia la derecha del lóbulo hepático izquierdo, el que puede o no estar hipertrofiado^{4,7}.

Conclusión

La agenesia de un lóbulo hepático, supone una rara condición médica, que debe ser considerada, pues será pesquisada cada vez con mayor frecuencia dada la gran cantidad de exámenes de imágenes solicitados; el cirujano y el equipo médico que trate al paciente tendrá que tener en cuenta las variables y tratamientos que debemos ofrecer en estos casos.

Referencias

1. Radin DR, Colletti PM, Ralls PW, Boswell WD, Halls JM. Agenesis of the right lobe of the liver. *Radiology* 1987;164:639-42.
2. Champetier J, Yver R, Letoublon C, Vigneau B. A general review of anomalies of hepatic morphology and their implications. *Anat Clin.* 1985;7:285-99.
3. Heller A. Mangelhafte Entwicklung des rechten Leberlappens. *Vir-chows Arch.* 1870;51:135.
4. Iannelli A, Facchiano E, Fabiani P, Sejour E, Bernard JL, Niezar E, et al. Agenesis of the right liver: a difficult laparoscopic cholecystectomy. *J Laparoendosc Adv Surg Tech A.* 2005;15:166-9.
5. Cano-Valderrama Ó, Talavera P, Domínguez-Serrano I, Sánchez-Pernaute A, Torres García AJ. Agenesia de la vesícula biliar. A propósito de un caso. *Cir Esp.* 2011;89:471-2.
6. Baltazar U, Dunn J, González-Díaz S, Browder W. Agenesis of the gallbladder. *South Med J.* 2000;93:914-15.
7. Lucas Souto Nacif, Yuri dos Santos Buscariolli. Case Report Agenesis of the Right Hepatic Lobe. *Case Rep Med.* 2012;2012:415742. doi: 10.1155/2012/415742. Epub 2012 Mar 21.
8. Jiménez Fuertes M, López Andújar R, Lloret Larrea M, Moya Herráiz A, Mir Pallardó J. Agenesia del lóbulo hepático derecho. ¿Dónde está la vesícula? *Cir Esp.* 2007;82:239-40.