



ARTÍCULO ORIGINAL

Evaluación de la microcirculación con *sidestream dark field* (SDF) Microscan[®] como método de monitorización en microcirugía en modelo porcino



Ricardo Yáñez^{a,*}, Ignacio Cifuentes^b, José Ramón Rodríguez^a, Carolina Salisbury^a, Bruno Dagnino^a, Claudio Guerra^a, Arturo Meissner^c, Rodrigo Menchaca^c y Glenn Hernández^d

^a Sección de Cirugía Plástica y Reconstructiva, Escuela de Medicina, Pontificia Universidad Católica de Chile, Santiago, Chile

^b Programa de Investigación en Cirugía Plástica y Reconstructiva, Escuela de Medicina, Pontificia Universidad Católica de Chile, Santiago, Chile

^c Escuela de Medicina, Pontificia Universidad Católica de Chile, Santiago, Chile

^d Departamento de Medicina Intensiva, Escuela de Medicina, Pontificia Universidad Católica de Chile, Santiago, Chile

Recibido el 14 de diciembre de 2015; aceptado el 14 de marzo de 2016

Disponible en Internet el 13 de junio de 2016

PALABRAS CLAVE

Microcirugía;
Microscan[®];
Monitorización;
Microcirculación

Resumen

Objetivo: Determinar la factibilidad de la monitorización en microcirugía por medio de la evaluación no invasiva de la microcirculación con *sidestream dark field* (SDF) y compararla con otros métodos.

Materiales y métodos: Estudio experimental. En 8 cerdos se elevó colgajo pectoral y se disecó pedículo. Se llevó a cabo una instalación sucesiva de dispositivos cutáneos para la evaluación de la microcirculación: SDF para evaluar flujo, y *near infrared spectroscopy* (NIRS) para evaluar saturación de O₂ (SatO₂). Posteriormente se evaluó la oclusión venosa, arterial y total con pinzamiento durante 180 s.

Resultados: SDF en oclusión venosa: disminución del flujo: 51 s (59-62); SDF en oclusión arterial: disminución del flujo: 3 s (1-5); SDF en oclusión vascular total: disminución del flujo: 3,5 s (2-5). NIRS en oclusión venosa: disminución de la SatO₂: 15,2 ± 5,3%; NIRS en oclusión arterial: disminución de la SatO₂ 23,9 ± 13,8%; NIRS en oclusión vascular total: disminución de la SatO₂ 23,85 ± 13,9%. Doppler en oclusión venosa: no desapareció; Doppler en oclusión arterial y oclusión vascular total: desapareció a los 2 s. En cada una de las mediciones, los cambios clínicos fueron más tardíos que los observados con SDF.

* Autor para correspondencia.

Correo electrónico: ryanezm@med.puc.cl (R. Yáñez).

KEYWORDS

Microsurgery;
Microscan®;
Monitoring;
Microcirculation

Conclusión: Es factible la monitorización en microcirugía por medio de la evaluación de la microcirculación con Microscan®. Este método permite realizar el diagnóstico de oclusión vascular más tempranamente que con NIRS y evaluación clínica.

© 2016 Sociedad de Cirujanos de Chile. Publicado por Elsevier España, S.L.U. Este es un artículo Open Access bajo la licencia CC BY-NC-ND (<http://creativecommons.org/licenses/by-nc-nd/4.0/>).

Microcirculation assessment with sidestream dark field (SDF) Microscan® as flap monitoring method in microsurgery in a porcine model

Abstract

Aim: Determine the feasibility of using SDF Microscan® as a non-invasive method for monitoring free flap microcirculation, and compare it to other methods.

Materials and methods: Experimental study. In 8 pigs a pectoral myocutaneous flap was raised. Microcirculation was evaluated using: SDF Microscan®, near infrared spectroscopy (NIRS), clinical examination and Doppler. Venous, arterial and total occlusion was performed by clamping the vascular pedicle. Mean time to blood flow impairment diagnosis was measured.

Results: SDF in venous occlusion: reduced microcirculatory flow index at: 51 s (59-62). SDF in arterial occlusion: reduced microcirculatory flow index at: 3 s (1-5). SDF in total vascular occlusion: reduced microcirculatory flow index at: 3.5 s (2-5). NIRS in venous occlusion: SatO₂ decrease was 15.2 ± 5.3%. NIRS in arterial occlusion: SatO₂ decrease was 23.9 ± 13.8%. NIRS in total vascular occlusion: SatO₂ decrease was 23.85 ± 13.9%. Doppler in venous occlusion: The signal did not disappear. Doppler arterial and total vascular occlusion disappears at 2 s. The clinical changes were later than SDF.

Conclusion: Microcirculation monitoring is feasible using SDF Microscan® in a pig model. This method allows to detect blood flow disruption earlier than NIRS and clinical evaluation.

© 2016 Sociedad de Cirujanos de Chile. Published by Elsevier España, S.L.U. This is an open access article under the CC BY-NC-ND license (<http://creativecommons.org/licenses/by-nc-nd/4.0/>).

Introducción

El reconocimiento de una falla en el colgajo microquirúrgico es fundamental, es cercana al 9% de los colgajos y está determinada principalmente por trombosis arterial o alteración del flujo venoso¹. Es sabido que en casos de falla en el colgajo, una reoperación precoz permite la supervivencia del colgajo un 50% de las veces². Esta tasa de salvataje se correlaciona con el tiempo transcurrido entre la trombosis anastomótica y la reintervención³.

Además de la monitorización clínica han sido descritas varias otras técnicas y dispositivos, tales como Doppler implantable, *near infrared spectroscopy* (NIRS), microdiálisis, angiografía por fluorescencia y el *sidestream dark field* (SDF)⁴; sin embargo, aún existe debate con respecto a cuál técnica debe ser utilizada⁵.

El SDF tiene la ventaja de permitir la observación directa de los glóbulos rojos en los capilares y vénulas, y así poder evaluar el flujo sanguíneo a través de estos.

El objetivo de este estudio es evaluar la factibilidad de la monitorización microquirúrgica por medio de SDF en un modelo porcino y compararla con otros métodos.

Material y método

Se realizó un estudio experimental en el Laboratorio de Cirugía Experimental de la Pontificia Universidad Católica de

Chile, aprobado por el Comité de Ética y Bienestar Animal (CEBA UC).

En 8 cerdos, *Sus scrofa domestica*, 4 machos, de una mediana de 5,5 meses (rango, 5-6 meses) y 24 kg de peso (rango, 20-30), se diseñó y elevó un colgajo pectoral disecando y respetando la rama pectoral de los vasos toracoacromiales (fig. 1)⁶. Fue identificado y marcado un vaso perforante en la isla cutánea del colgajo con un Doppler sonido portátil. Posteriormente se instaló en esta área 2 dispositivos para evaluar la microcirculación: un Microscan® SDF y un NIRS. Se realizó oclusión venosa, arterial y vascular total usando un pinzamiento para oclusión arterial y venosa (AROSmicro™ Clamps, Newport Beach, CA, EE. UU.) durante 180 s respectivamente. Este procedimiento fue realizado sucesivamente y monitorizado con cada uno de los métodos. Simultáneamente se realizó una evaluación clínica, como fue estandarizado por Chen et al. (temperatura, color, llene capilar), y se evaluó la presencia de flujo en el vaso perforante con Doppler sonido durante las distintas fases del experimento: oclusión venosa, arterial y arteriovenosa⁷.

Mediciones

Fueron utilizados los siguientes dispositivos:

- NIRS: la saturación de oxígeno (SatO₂) fue registrada por espectroscopia de manera continua. Un dispositivo sensor

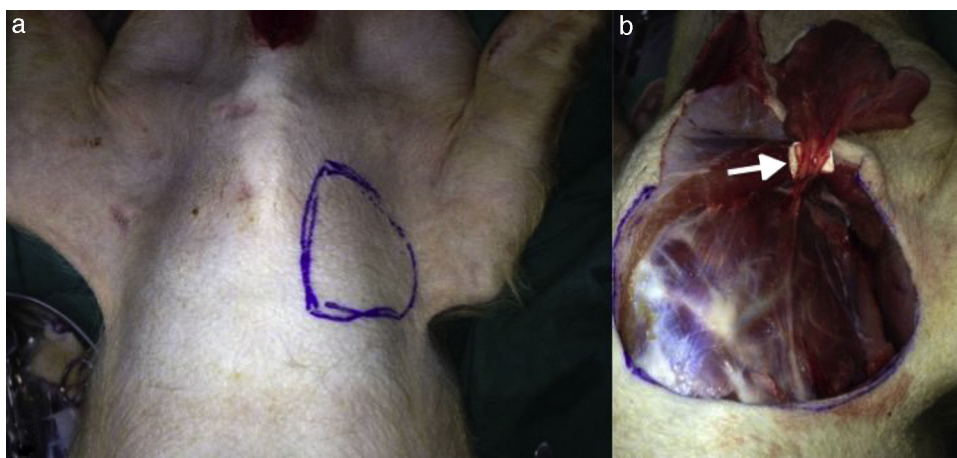


Figura 1 a) Diseño de colgajo pectoral. b) Elevación del colgajo pectoral, disección del pedículo. Flecha: rama pectoral de los vasos toracoacromiales.

de piel fue instalado en el área del vaso perforante previamente identificado en el colgajo diseñado. Se realizó un registro basal durante un minuto antes de la oclusión vascular y se mantuvo durante esta. Una disminución de la SatO_2 a un 50% de la basal se consideró diagnóstica de alteración de la microperfluación^{8,9}. Se utilizó Spectra SatO2 Spot Check (model 300)[®]. Los resultados de estas mediciones fueron comparados con los obtenidos por SDF.

- Microscan[®] SDF (fig. 2): la videomicroscopia de luz polarizada es una técnica que permite la evaluación no invasiva de la microcirculación. Esta consiste en un videomicroscopio portátil (Microscan[®], Microvision Medical, Amsterdam, Holanda), que emite una luz polarizada de 550 nm. Esta luz es absorbida por la hemoglobina y reflejada por las otras estructuras, así la imagen que se obtiene es por contraste, y se visualiza el paso de los glóbulos rojos a través de la microcirculación. Estas imágenes de video son grabadas y analizadas. Se utilizó el *microvascular flow index* (MFI), indicador semicuantitativo que clasifica el patrón predominante de flujo en una de 4 categorías (0 flujo ausente, 1 flujo intermitente, 2 flujo enlentecido, y 3 flujo normal). Estos valores fueron validados para el análisis cuantitativo del flujo microcirculatorio¹⁰⁻¹².
- Doppler sonido: se evaluó los vasos perforantes identificados antes, durante y después de la oclusión. Se utilizó el Ultrasonic pocket 8 MHz Doppler SonoTrax Lite[®].
- Temperatura: se registró cada 10 s en la isla cutánea del colgajo durante todo el procedimiento. Fue realizado con un termómetro clínico infrarrojo Beurer JFT-90[®].

Análisis de resultados

Se comparó la mediana de tiempo desde el momento en que fue realizada la oclusión vascular hasta el momento en que el cambio fue detectado por los distintos métodos.

Las variables categóricas fueron expresadas en números y porcentajes. Las variables cuantitativas fueron reportadas como medianas y rangos. El análisis inferencial fue realizado utilizando el test de Mann-Whitney/Wilcoxon para variables cuantitativas y χ^2 o test de Fisher para variables categóricas,

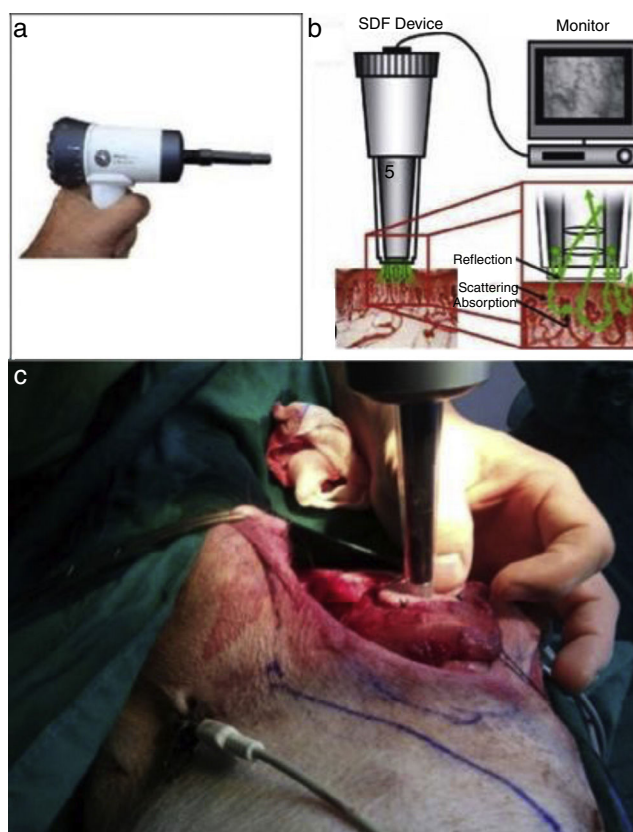


Figura 2 a) Pieza de mano del SDF. b) Dispositivo de imagen del SDF. c) Isla cutánea del colgajo pectoral siendo evaluada con SDF.

según fuera apropiado. Se utilizó un nivel alfa de 5% para los test. Para el análisis de datos se utilizó el software SPSS[®]21.

Resultados

Usando Microscan[®] SDF se observó una disminución del MFI a los 51 s (59-62) después de la oclusión venosa y ausencia del flujo a los 92,5 s (85-105). Al realizar la oclusión

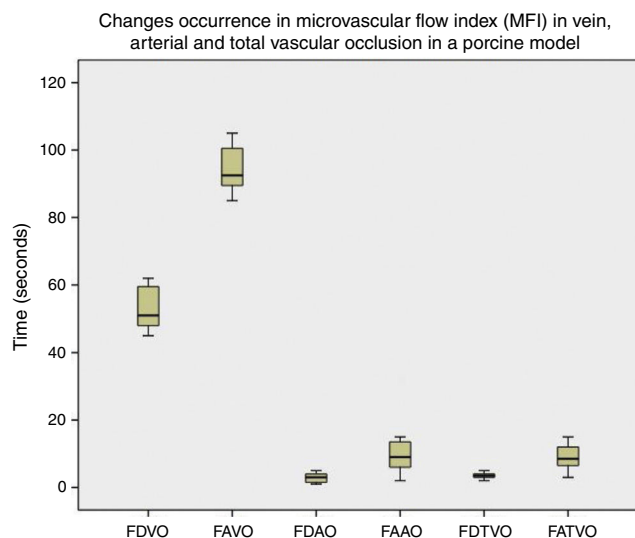


Figura 3 Aparición de cambios en índice de flujo microvascular (MFI) en oclusión venosa, arterial y total. Es notorio que la aparición de cambios en la microcirculación ocurre más tempranamente en la oclusión arterial y vascular total. Las diferencias fueron estadísticamente significativas ($p < 0,005$).FAAO: ausencia de flujo en oclusión arterial; FAVO: ausencia de flujo en oclusión venosa; FAVTO: ausencia de flujo en oclusión vascular total; FDAO: disminución del flujo en oclusión arterial; FDVO: disminución del flujo en oclusión venosa; FDTVO: disminución del flujo en oclusión vascular total.

arterial, el MFI disminuyó a los 3 s (1-5) y se observó una ausencia del flujo a los 9 s (2-32). En la oclusión vascular total, el MFI disminuyó a los 3,5 s (2-5) y el flujo fue ausente a los 8,5 s (3-15) (fig. 3). La diferencia entre los tiempos de ocurrencia de disminución del flujo microcirculatorio entre la oclusión venosa, arterial y vascular total fue estadísticamente significativa ($p < 0,0001$). El video muestra las imágenes obtenidas con Microscan® SDF en el estudio: <https://vimeo.com/144580083>.

Al realizar las mediciones con NIRS se observó que en la oclusión venosa el porcentaje de disminución de la SatO_2 a los 180 s fue $15,2 \pm 5,3\%$, sin llegar al 50% de disminución (diagnóstico de alteración de la perfusión). En la oclusión arterial, el porcentaje de disminución de la SatO_2 a los 180 s fue $23,9 \pm 13,8\%$, llegando a un 50% en 2 de los colgajos. En la oclusión vascular total, la disminución de la SatO_2 a los 180 s fue $23,85 \pm 13,9\%$, logrando una reducción del 50% solo en 2 de las 8 mediciones.

Al realizar la evaluación de los vasos perforantes con Doppler sonido se observó que la señal no desapareció durante la oclusión venosa, permaneciendo presente durante todo el procedimiento. Durante la oclusión arterial la señal Doppler desapareció a los 2 s (1-3) como mediana. Durante la oclusión vascular total la señal Doppler desapareció a los 2 s (1-5).

Al realizar la evaluación de los cambios clínicos se obtuvo que cuando fue realizada la oclusión venosa se observó congestión a los 70 s (55-80), llene capilar acelerado (< 2 s) a los 60 s (50-90), y la temperatura se mantuvo estable durante el procedimiento (fig. 4). Al ser realizada la oclusión arterial no se observó congestión, se enlenteció el llene capilar (> 2 s) a

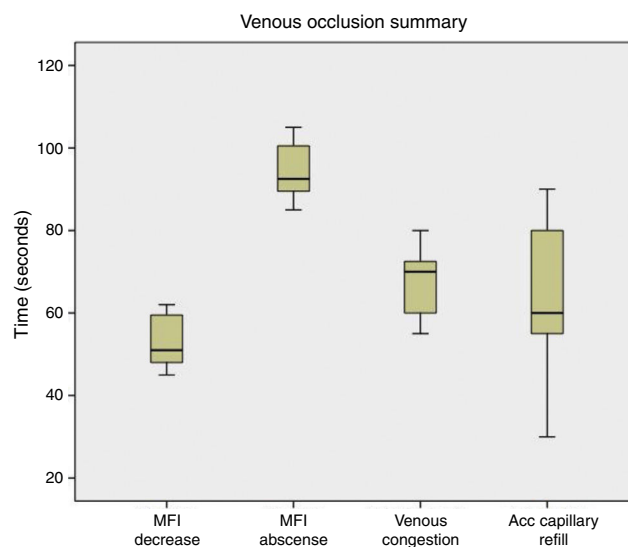


Figura 4 Resumen de los resultados obtenidos en oclusión venosa. Se observa que la alteración del flujo microcirculatorio (disminución del MFI) ocurre previo a la aparición de congestión y llene capilar acelerado.

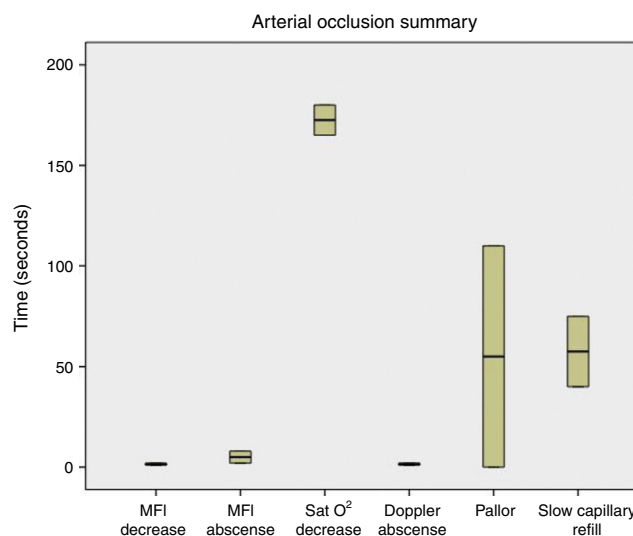


Figura 5 Resumen de los resultados obtenidos en oclusión arterial. Se observa que la reducción y ausencia del MFI es previa a la disminución de la SatO_2 y a la aparición de los cambios clínicos (llene capilar entecido, palidez), excepto la desaparición de la señal Doppler, que fue más precoz.

los 42,5 s (35-80), palidez a los 67,5 s (55-110), y la temperatura se mantuvo sin cambios (fig. 5). Cuando fue realizada la oclusión vascular total se observó congestión a los 70 s (55-130), entecimiento del llene capilar (> 2 s) a los 75 s en solo un colgajo, palidez a los 65 s en un colgajo, y la temperatura se mantuvo estable durante la oclusión (fig. 6).

Discusión

Se ha demostrado que una detección precoz de oclusión vascular aumenta significativamente la supervivencia de los colgajos microquirúrgicos cuando se asocia con una

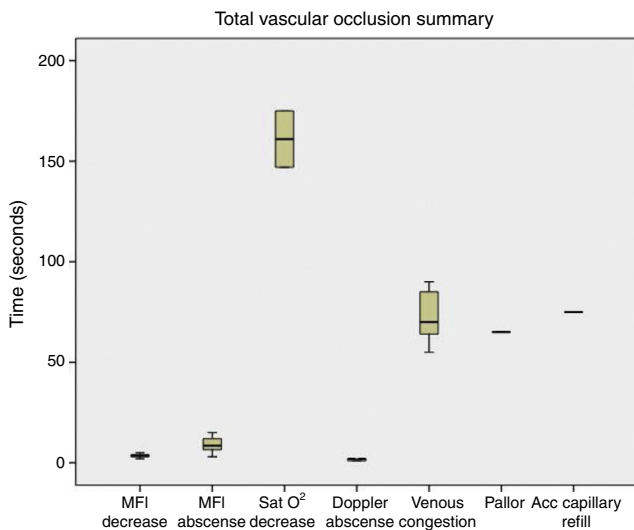


Figura 6 Resumen de los resultados obtenidos en oclusión vascular total. Se observa que la reducción y ausencia del MFI es más precoz que la disminución de la SatO_2 y que la aparición de los cambios clínicos (congestión, llene capilar acelerado, palidez), excepto la desaparición de la señal Doppler, que fue más temprana.

reoperación oportuna^{13,14}, ya que la isquemia conduce a cambios metabólicos irreversibles dependiendo del tiempo transcurrido desde su aparición^{15,16}.

Considerando la reintervención precoz en casos de falla vascular, la tasa de pérdida de colgajos microquirúrgicos puede ser tan baja como de un 2 a un 5% en grandes series¹⁷.

En la búsqueda de una herramienta que permita detectar tempranamente la falla de un colgajo, fue evaluado un método bien conocido de monitorización de la microcirculación, usado en medicina intensiva, y lo aplicamos a los colgajos microquirúrgicos.

Este método es el Microscan® SDF, que permite evaluar de una manera no invasiva la microcirculación capilar, y permite tener una visualización directa, en tiempo real, del flujo sanguíneo, requiriendo un entrenamiento mínimo¹⁸⁻²⁰.

Luego de una oclusión venosa, arterial y total, el Microscan® SDF permite detectar cambios precoces en la microcirculación. Por otra parte, el NIRS ha sido utilizado como monitor no invasivo de la perfusión de colgajos por medio de la medición de la oxigenación, y permite detectar alteraciones del flujo previo a los cambios detectados por la observación clínica^{7,9,21}. A pesar de eso, en este estudio se observó que el NIRS solo logró ser diagnóstico en 2 de los 8 colgajos con oclusión arterial y oclusión vascular total, y en ninguno de los colgajos sometidos a oclusión venosa, lo que pudiera ser atribuible al corto periodo de evaluación (180 s).

Estos hallazgos sugieren que, en largos periodos de observación, el SDF no distinguiría entre oclusión arterial, venosa o total como etiología de la alteración de la microcirculación. Sin embargo, en la práctica clínica, una anomalía en la microcirculación debiera llevar a una reintervención temprana. Actualmente, la mayoría de los métodos de monitorización están siendo evaluados en base a la tasa de salvataje de colgajos, y dado que fue superior a otros métodos, debiera ser aplicable en la clínica logrando aumentar la supervivencia de los colgajos microquirúrgicos.

Una vez validado el Microscan® SDF para la monitorización microquirúrgica, este podría ser apropiado para casos especiales, donde la experiencia del cirujano y la evaluación clínica fueran insuficientes para determinar la vitalidad de un colgajo, como por ejemplo en evaluaciones intraoperatorias en cirugías muy prolongadas, donde las condiciones del colgajo no permitan la evaluación clínica rutinaria de una manera confiable, o donde el colgajo ya haya sido reintervenido y no sea posible una evaluación clínica adecuada.

Conclusión

La monitorización en microcirugía por medio de la evaluación de la microcirculación con Microscan® SDF en un modelo porcino es posible y permite la detección de una disminución en el flujo microcirculatorio en la oclusión venosa, arterial y vascular total.

En este estudio experimental, la detección de la alteración en la irrigación de los colgajos fue detectada más precozmente por medio de Microscan® SDF que con NIRS y evaluación clínica.

Conflicto de intereses

Ninguno.

Bibliografía

- Lu JC, Zelken J, Hsu CC, Chang NJ, Lin CH, Wei FC, et al. Algorithmic approach to anterolateral thigh flaps lacking suitable perforators in lower extremity reconstruction. *Plast Reconstr Surg.* 2015;135:1476–85.
- Chen KT, Mardini S, Chuang DC, Lin CH, Cheng MH, Lin YT, et al. Timing of presentation of the first signs of vascular compromise dictates the salvage outcome of free flap transfers. *Plast Reconstr Surg.* 2007;120:187–95.
- Bui DT, Cordeiro PG, Hu QY, Disa JJ, Pusic A, Mehrara BJ. Free flap reexploration: Indications, treatment, and outcomes in 1193 free flaps. *Plast Reconstr Surg.* 2007;119:2092–100.
- Chae MP, Rozen WM, Whitaker IS, Chubb D, Grinsell D, Ashton MW, et al. Current evidence for postoperative monitoring of microvascular free flaps: A systematic review. *Ann Plast Surg.* 2015;74:621–32.
- Frost MW, Niemsawatt V, Rozen WM, Eschen GE, Damsgaard TE, Kiil BJ. Direct comparison of postoperative monitoring of free flaps with microdialysis, implantable cook-swartz Doppler probe, and clinical monitoring in 20 consecutive patients. *Microsurgery.* 2015;35:262–71.
- Haughey BH, Panje WR. A porcine model for multiple musculocutaneous flaps. *Laryngoscope.* 1989;99:204–11.
- Chen Y, Shen Z, Shao Z, Yu P, Wu J. Free flap monitoring using near-infrared spectroscopy: A systemic review. *Ann Plast Surg.* 2015;76:590–7.
- Fox PM, Zeidler K, Carey J, Lee GK. White light spectroscopy for free flap monitoring. *Microsurgery.* 2013;33:198–202.
- Repez A, Oroszy D, Arnez ZM. Continuous postoperative monitoring of cutaneous free flaps using near infrared spectroscopy. *J Plast Reconstr Aesthet Surg.* 2008;61:71–7.
- De Backer D, Hollenberg S, Boerma C, Goedhart P, Büchele G, Ospina-Tascon G, et al. How to evaluate the microcirculation: Report of a round table conference. *Crit Care.* 2007;11:R101.
- Boerma EC, Mathura KR, van der Voort PH, Spronk PE, Ince C. Quantifying bedside-derived imaging of microcirculatory

- abnormalities in septic patients: A prospective validation study. *Crit Care*. 2005;9:R601–6.
12. Ruiz BC, Bruhn CA, Hernández PG, Andresen HM. Evaluation of sublingual microcirculation in septic shock. Report of one patient treated with high volume hemofiltration. *Rev Med Chil*. 2008;136:1175–8.
 13. Yang Q, Ren ZH, Chickooree D, Wu HJ, Tan HY, Wang K, et al. The effect of early detection of anterolateral thigh free flap crisis on the salvage success rate, based on 10 years of experience and 1072 flaps. *Int J Oral Maxillofac Surg*. 2014;43:1059–63.
 14. Chang EI, Carlsen BT, Festekjian JH, da Lio AL, Crisera CA. Salvage rates of compromised free flap breast reconstruction after recurrent thrombosis. *Ann Plast Surg*. 2013;71:68–71.
 15. Wolff KD, Stiller D. Ischemia tolerance of free-muscle flaps: An NMR-spectroscopic study in the rat. *Plast Reconstr Surg*. 1993;91:485–91.
 16. Smit JM, Zeebregts CJ, Acosta R. Timing of presentation of the first signs of vascular compromise dictates the salvage outcome of free flap transfers. *Plast Reconstr Surg*. 2008;122:991–2.
 17. Smith JM, Acosta R, Zeebregts CJ, Liss AG, Anniko M, Hartman EH. Early reintervention of compromised free flaps improves success rate. *Microsurgery*. 2007;27:612–6.
 18. Hardwicke JT, Bella H, Waters RA. Sidestream dark field imaging as an adjunct to free flap monitoring. *J Plast Reconstr Aesthet Surg*. 2014;67:875–7.
 19. Goedhart PT, Khalilzada M, Bezemer R, Merza J, Ince C. Sidestream dark field (SDF) imaging: A novel stroboscopic LED ring-based imaging modality for clinical assessment of the microcirculation. *Opt Express*. 2007;15:15101–14.
 20. Milstein DM, Lindeboom JA, Ince C. Intravital sidestream dark-field (SDF) imaging is used in a rabbit model for continuous noninvasive monitoring and quantification of mucosal capillary regeneration during wound healing in the oral cavity: A pilot study. *Arch Oral Biol*. 2010;55:343–9.
 21. Whitaker IS, Pratt GF, Rozen WM, Cairns SA, Barrett MD, Hiew LY. Near infrared spectroscopy for monitoring flap viability following breast reconstruction. *J Reconstr Microsurg*. 2012;28:149–54.