



## CASO CLÍNICO

# Apendicitis y parásitos: a propósito de 2 casos



Estibaliz Echazarreta-Gallego<sup>a,\*</sup>, Elena Córdoba-Díaz de Laspra<sup>a</sup>,  
Elaine Mejía-Urbaz<sup>b</sup>, Alba Hernández-Arzo<sup>a</sup>, Laura Sánchez-Blasco<sup>a</sup>  
y Manuela Elía-Guedea<sup>a</sup>

<sup>a</sup> Servicio de Cirugía General y del Aparato Digestivo, Hospital Clínico Universitario de Zaragoza, Zaragoza, España

<sup>b</sup> Servicio de Anatomía Patológica, Hospital Clínico Universitario de Zaragoza, Zaragoza, España

Recibido el 7 de enero de 2016; aceptado el 23 de enero de 2016

Disponible en Internet el 20 de abril de 2016

### PALABRAS CLAVE

Apendicitis;  
*Enterobius vermicularis*;  
*Ascaris lumbricoides*;  
Parasitosis;  
Etiología

### KEYWORDS

Apendicitis;  
*Enterobius vermicularis*;  
*Ascaris lumbricoides*;  
Parasitism;  
Etiology

### Resumen

**Objetivo:** Enfatizar la importancia de sospechar esta etiología en la patogenia de la apendicitis aguda, especialmente en pacientes procedentes de países endémicos.

**Casos clínicos:** Presentamos dos casos, con cursos clínicos divergentes.

© 2016 Sociedad de Cirujanos de Chile. Publicado por Elsevier España, S.L.U. Este es un artículo Open Access bajo la licencia CC BY-NC-ND (<http://creativecommons.org/licenses/by-nc-nd/4.0/>).

### Appendicitis and parasites: Reporting of 2 cases

#### Abstract

**Aim:** We would like to emphasize the importance of having a high grade of suspect about the parasitic etiology of appendicitis acute, especially in patients from endemic countries.

**Case report:** We present two cases with divergent clinical evolution.

© 2016 Sociedad de Cirujanos de Chile. Published by Elsevier España, S.L.U. This is an open access article under the CC BY-NC-ND license (<http://creativecommons.org/licenses/by-nc-nd/4.0/>).

## Introducción

La apendicitis aguda es una de las causas más frecuentes de abdomen agudo, y su tratamiento más aceptado es la

apendicectomía. En la mayoría de los casos la escisión quirúrgica es el tratamiento definitivo. Sin embargo, en un pequeño porcentaje de pacientes, en los que los síntomas apendiculares están motivados por otras causas diferentes a la obstrucción luminal, es necesario completar el acto quirúrgico con un tratamiento médico. El hallazgo de parásitos en el estudio patológico de las piezas de apendicectomía, a propósito de lo cual presentamos 2 casos clínicos, sería un claro ejemplo.

\* Autor para correspondencia.

Correo electrónico: [esti.egallego@hotmail.com](mailto:esti.egallego@hotmail.com)  
(E. Echazarreta-Gallego).

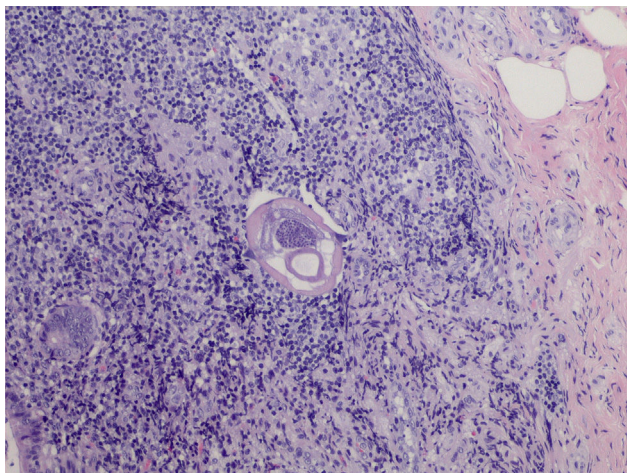
## Casos clínicos

### Caso 1

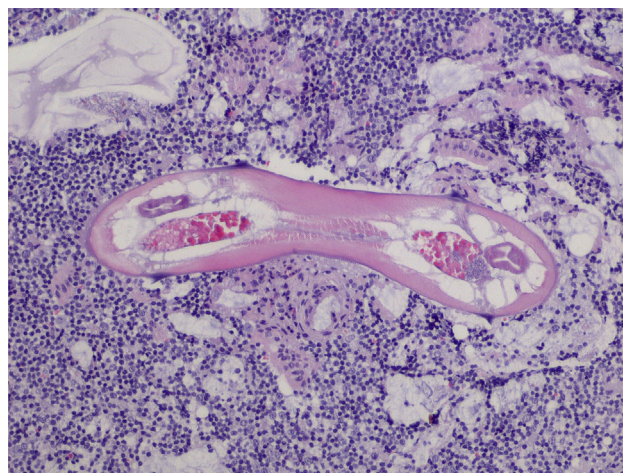
Presentamos el caso de una mujer de 17 años sin antecedentes médicoquirúrgicos de interés que consulta en el servicio de urgencias por dolor abdominal de 10 h de evolución, de inicio epigástrico y posterior localización en FID, acompañado de un vómito aislado. La paciente refiere un episodio similar un mes antes, filiado de cistitis y tratado con antibioterapia oral. A la exploración física destaca un abdomen doloroso a la palpación en fosa iliaca derecha con signo de Blumberg+. La analítica sanguínea revela leucocitosis ( $16.400/\text{mm}^3$ , 83,3% neutrofilia). La ecografía abdominal objetiva líquido libre en FID y estructura apendicular sin claros signos inflamatorios, sugiriendo un proceso inflamatorio incipiente a ese nivel. Se propone a la paciente laparoscopia exploradora. En la intervención se objetiva un apéndice cecal con escasos signos inflamatorios y presencia de líquido libre purulento en fosa iliaca derecha y pelvis. Bajo profilaxis antibiótica, se realiza apendicectomía laparoscópica y lavado de la cavidad abdominal. El postoperatorio transcurre de manera favorable y la paciente es dada de alta el segundo día postoperatorio. El estudio anatomopatológico (figs. 1 y 2) es compatible con apendicitis aguda flemonosa con periapendicitis, destacando la presencia de *Enterobius vermicularis*. En la consulta postoperatoria se pauta mebendazol en dosis única de 100 mg, repetida 2 semanas después, a la paciente y a sus familiares convivientes.

### Caso 2

El segundo caso corresponde a una mujer de 25 años sin antecedentes de interés que acude a urgencias por dolor hipogástrico de 48 h de evolución asociado a náuseas y fiebre de  $38^\circ\text{C}$ . A la exploración destaca dolor a la palpación y descompresión en fosa iliaca derecha. En las pruebas complementarias, leucocitosis  $21.000/\text{mm}^3$  con desviación izquierda (91%) y ecografía abdominal sin hallazgos patológicos. Bajo profilaxis antibiótica, se realiza una laparoscopia exploradora observando un apéndice



**Figura 1** *Enterobius vermicularis* en tejido apendicular. Corte transversal.



**Figura 2** *Enterobius vermicularis* en tejido apendicular. Corte longitudinal.

vermiforme macroscópicamente no patológico, ausencia de líquido libre, útero hiperémico y estructuras túbulo-ováricas sin hallazgos relevantes. El análisis anatomopatológico confirma la presencia de apendicitis aguda asociada a la presencia de *Ascaris lumbricoides*. El postoperatorio inmediato es favorable, siendo dada de alta el segundo día postoperatorio. La paciente no acudió a la revisión postoperatoria en consultas externas, por lo que no se llevó a cabo un tratamiento antihelmíntico. Tres meses después se diagnostica de hidrosalpinx bilateral de 2 meses de evolución y se programa para realizar una salpingectomía bilateral (2 ciclos de tratamiento antibiótico de amplio espectro fallidos) que no se lleva a cabo por rechazo por parte de la paciente.

## Discusión

La apendicitis es una de las causas más comunes de abdomen quirúrgico<sup>1</sup>. La obstrucción de la luz apendicular<sup>2</sup> es el origen más frecuente de la inflamación apendicular; otros factores implicados son la hiperplasia linfóide presente hasta en un 20% de los análisis anatomopatológicos de las piezas. La infección parasitaria, aunque menos frecuente<sup>3</sup> (0,05-3%), puede ser causa de sintomatología apendicular, confirmándose la inflamación del apéndice en el análisis patológico en ciertas ocasiones. El papel etiopatogénico<sup>4</sup> de los parásitos en el desarrollo de la patología inflamatoria apendicular es controvertido; en un porcentaje elevado de casos la existencia de parásitos en la luz apendicular no conlleva una inflamación histopatológica, a pesar de la existencia de una sospecha clínica.

*E. vermicularis* es un nematodo parásito cuya infección afecta a 200 millones de personas a nivel mundial. Aparece mayoritariamente en la edad pediátrica entre 5-10 años. La transmisión suele ser fecal-oral, y el ciclo vital es de 2-4 semanas. El ser humano es el único reservorio. El lugar de colonización más frecuente es el margen del ano, por ello el prurito anal es el síntoma más común, no obstante lo más frecuente es que sea una infección asintomática. La primera descripción de apendicitis asociada a este parásito se hizo en el siglo XIX. La migración del parásito a regiones ectópicas puede causar síntomas por inflamación local

o sobreinfección bacteriana. La ascensión de la larva al tracto genital femenino es la vía más común de entrada en la cavidad peritoneal, pudiendo causar infiltración de la trompa de Falopio, salpingooforitis, absceso tuboovárico, o granuloma de vulva, vagina, útero, trompas de Falopio u ovarios. La migración a través de las trompas de Falopio a la cavidad peritoneal puede ocasionar peritonitis o granulomas pélvicos. Las mujeres portadoras de una infección por *E. vermicularis* tienen un incremento de la incidencia de infección del tracto urinario<sup>5</sup>, por migración a través de la uretra y la vejiga, situación acontecida probablemente en la paciente del caso 1.

La presencia de estos gusanos en los análisis anatómopatológicos de las piezas de apendicectomías varía entre 1,5-4,2%<sup>6</sup>. Algunos autores han establecido la relación entre la enfermedad inflamatoria intestinal y la presencia de *E. vermicularis*.

La respuesta de *E. vermicularis* al tratamiento antihelmíntico es bastante efectiva. En el caso de reinfección será necesaria una segunda dosis. Los familiares y contactos sexuales también deben ser tratados. El albendazol se prefiere sobre el mebendazol por la baja absorción oral de este y por ser mejor tolerado. Es fundamental instaurar medidas higiénicas para evitar la transmisión.

*A. lumbricoides* es uno de los nematodos patógenos humanos con una incidencia mayor en el mundo<sup>7</sup>, aunque los estudios epidemiológicos revelan que la prevalencia más alta se concentra en zonas tropicales. En el ser humano puede parasitar cualquier tramo del tracto digestivo; sin embargo, en el 99% se localiza en yeyuno e íleon proximal. Las infecciones que afectan al apéndice como el que presentamos son raras. Los agentes de elección para el tratamiento, al igual que en el caso de enterobiasis, son el albendazol y el mebendazol. Dada la alta tasa de curación el seguimiento puede hacerse mediante análisis de heces<sup>7</sup>. El caso que presentamos es un ejemplo que exponemos como crítica a un tratamiento incompleto. La paciente presentaba una parasitosis apendicular por *Ascaris* que no fue tratada. Tres meses después fue diagnosticada

de salpingooforitis recidivante tras tratamiento antibiótico habitual. En estos episodios no fue tenido en cuenta el antecedente de parasitosis como posible origen del cuadro, tal y como ha sido descrito en la literatura.

## Conclusiones

La parasitosis asociada a apendicitis es una patología poco frecuente, sin embargo, debe mantenerse un índice de sospecha en la exploración clínica, sobre todo en pacientes con origen en países endémicos. Además, si se confirma la infección por nematodos, la apendicectomía no completaría en tratamiento, sería necesario establecer un tratamiento antihelmíntico adecuado al paciente y sus contactos, para evitar la progresión o tratar la infección parasitaria larvada.

## Conflicto de intereses

Ninguno.

## Bibliografía

1. Wilms IM, de Hoog DE, de Visser DC, Janzing HM. Appendectomy versus antibiotic treatment for acute appendicitis. *Cochrane Database Syst Rev*. 2011;11:CD008359.
2. Butler C. Surgical pathology of acute appendicitis. *Hum Pathol*. 1981;12:870-8.
3. Karatepe O, Adas G, Tukenmez M, Battal M, Altioek M, Karahan S. Parasitic infestation as cause of acute appendicitis. *G Chir*. 2009;30:426-8.
4. Wiebe BM. Appendicitis and *Enterobius vermicularis*. *Scand J Gastroenterol*. 1991;26:336-8.
5. Burkhart CN, Burkhart CG. Assessment of frequency, transmission, and genitourinary complications of enterobiasis (pinworms). *Int J Dermatol*. 2005;44:837-40.
6. Budd JS, Armstrong C. Role of *Enterobius vermicularis* in the aetiology of appendicitis. *Br J Surg*. 1987;74:748-9.
7. Khuroo MS. Ascariasis. *Gastroenterol Clin North Am*. 1996;25:553-77.