



IMÁGENES Y CIRUGÍA

Metástasis única de glándula suprarrenal por cáncer de recto



Solitary adrenal metastasis from rectal cancer

Sebastián Pradenas^{a,*}, Alejandro Barrera^a, Cristián Gallardo^a, Kimena Oliva^b, Yamile Corredoira^b, Carlos Melo^a, Felipe Illanes^a y Guillermo Bannura^a

^a Departamento de Cirugía, Hospital San Borja Arriarán, Sede Centro, Universidad de Chile, Santiago, Chile

^b Departamento de Anatomía Patológica, Hospital San Borja Arriarán, Sede Centro, Universidad de Chile, Santiago, Chile

Recibido el 26 de octubre de 2015; aceptado el 12 de noviembre de 2015

Disponible en Internet el 26 de abril de 2016

Paciente de 51 años, de género femenino, sin antecedentes mórbidos, presenta historia de 5 años de evolución de rectorragia (3-4 episodios/año), sin otros síntomas.

Se realiza colonoscopia que muestra lesión tumoral en el recto, la cual se biopsia. El examen histológico evidencia un adenocarcinoma moderadamente diferenciado.

El estudio de estadificación muestra lesión en el recto medio y suprarrenal, de un centímetro de eje mayor.

Una vez finalizada la neoadyuvancia, se realiza TC que muestra aumento de tamaño de la lesión suprarrenal y elevación del CEA. El PET-CT muestra aumento de la captación en la glándula suprarrenal.

Se realiza resección interesfinteriana y descenso colónico, con evolución postoperatoria satisfactoria.

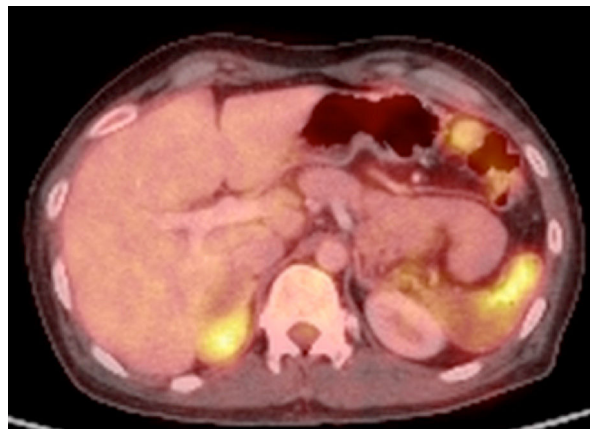
Al momento de la sección de colostomía perineal se realiza resección de la masa suprarrenal por laparoscopia.

La biopsia diferida muestra metástasis de adenocarcinoma moderadamente diferenciado, compatible con origen rectal.

Las metástasis de cáncer colorrectal están presentes en el 20-30% de los pacientes al diagnóstico, siendo las

localizaciones más frecuentes hígado y pulmón, mientras que la metástasis en la glándula suprarrenal suele presentarse en enfermedad diseminada¹.

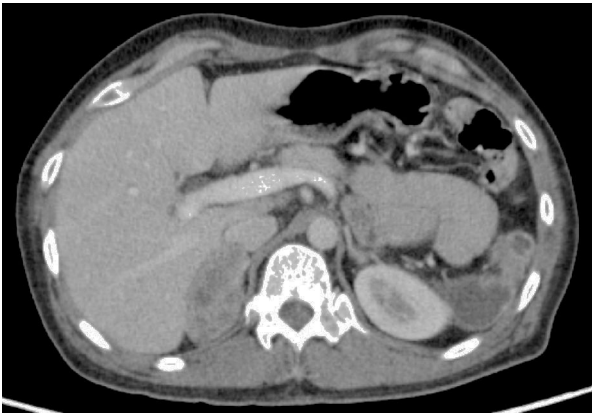La metástasis única en la glándula suprarrenal ocurre habitualmente en neoplasias derivadas del pulmón, mama y riñón², sin embargo, en cáncer colorrectal, es infrecuente y existen pocos casos publicados.



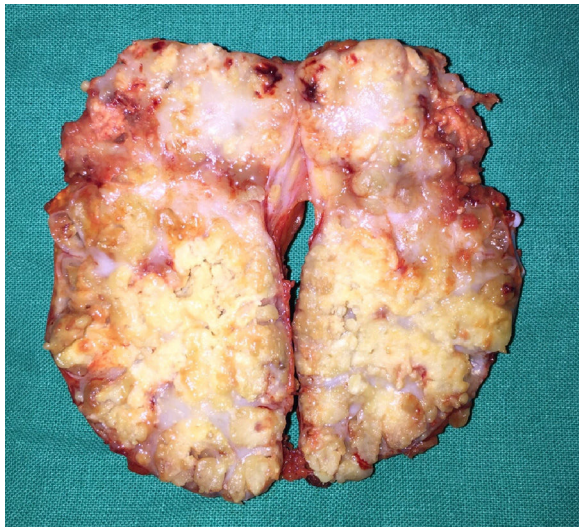PET-CT. Aumento de la captación en lesión suprarrenal derecha.

* Autor para correspondencia.

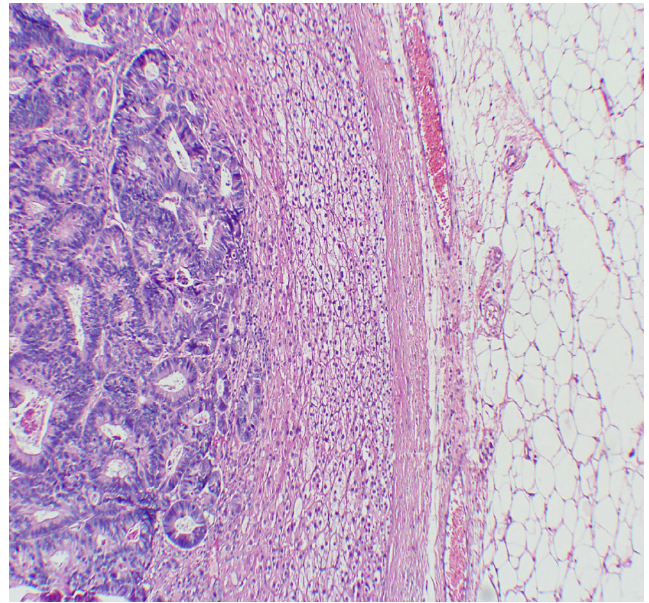
Correo electrónico: sebapradenas@gmail.com (S. Pradenas).



TC. Tumor en la glándula suprarrenal derecha.



Aspecto macroscópico de la lesión suprarrenal derecha.



Metástasis de adenocarcinoma moderadamente diferenciado en la glándula suprarrenal con corteza atrófica.

Conflicto de intereses

Los autores declaran no tener ningún conflicto de intereses.

Bibliografía

1. Murakami S, Terakado M, Hashimoto T, Tsuji Y, Okubo K, Hirayama R. Adrenal metastasis from rectal cancer: Report of a case. *Surg Today*. 2003;33:126–30.
2. Kim SH, Brennan MF, Russo P, Burt ME, Goit DG. The role of surgery in the treatment of clinically isolated adrenal metastasis. *Cancer*. 1998;82:389–94.