



REVISIÓN

Actualización en el uso de la biopsia de piel por *punch*



Cristián Navarrete-Dechent^{a,*}, Catherina Moll-Manzur^a, Nicolás Droppelmann^b
y Sergio González^c

^a Departamento de Dermatología, Escuela de Medicina, Pontificia Universidad Católica de Chile, Santiago, Chile

^b Departamento de Cirugía Oncológica y Maxilofacial, División de Cirugía, Escuela de Medicina, Pontificia Universidad Católica de Chile, Santiago, Chile

^c Departamento de Anatomía Patológica, Escuela de Medicina, Pontificia Universidad Católica de Chile, Santiago, Chile

Recibido el 1 de marzo de 2016; aceptado el 19 de mayo de 2016

Disponible en Internet el 20 de junio de 2016

PALABRAS CLAVE

Biopsia;
Punch;
Diagnóstico;
Técnicas diagnósticas
y procedimientos

Resumen La biopsia *punch* es una herramienta diagnóstica útil en el estudio de las enfermedades cutáneas, particularmente en dermatología. En los últimos años se han desarrollado nuevas técnicas con usos que van más allá del diagnóstico y se incluyen en el campo de la terapéutica médica, dermatológica y cirugía general. El objetivo de la presente revisión es servir de actualización en biopsia *punch*, también llamada *en sacabocados*, tanto para médicos especialistas como no especialistas.

© 2016 Sociedad de Cirujanos de Chile. Publicado por Elsevier España, S.L.U. Este es un artículo Open Access bajo la licencia CC BY-NC-ND (<http://creativecommons.org/licenses/by-nc-nd/4.0/>).

KEYWORDS

Biopsy;
Punch;
Diagnosis;
Diagnostic techniques
and procedures

Punch biopsy of the skin: An update

Abstract *Punch* biopsy was considered a sole diagnostic method for years. In the former years, new techniques have been developed. New uses now consider punch biopsy an essential part of the therapeutic arsenal in both dermatology and general surgery. The objective of this review is to serve as an update in punch biopsy.

© 2016 Sociedad de Cirujanos de Chile. Published by Elsevier España, S.L.U. This is an open access article under the CC BY-NC-ND license (<http://creativecommons.org/licenses/by-nc-nd/4.0/>).

Introducción

La biopsia *punch* (o en sacabocados) es una técnica diagnóstica y, en algunos casos, terapéutica. Se realiza utilizando un bisturí de forma circular unido a un mango plástico. El

* Autor para correspondencia.
Correos electrónicos: ctnavarr@gmail.com, ctnavarr@uc.cl
(C. Navarrete-Dechent).

instrumento se rota sobre la piel, penetrando todas las capas (epidermis, dermis y parte de la hipodermis), y se obtiene una muestra tisular cilíndrica. Si bien es un procedimiento relativamente simple, es importante planificar, entre otros, el momento de la toma de la biopsia, el sitio donde será realizada y el número de muestras a tomar.

Dado que es una técnica ampliamente usada por dermatólogos, cirujanos, y en algunos casos por médicos familiares y generales, es necesario conocer sus indicaciones, técnica y, finalmente, sus nuevas aplicaciones.

Generalidades

Indicaciones de biopsia *punch*

La biopsia *punch* es una técnica simple, de fácil aprendizaje y rápida ejecución, que permite obtener muestras adecuadas para el estudio de dermatosis inflamatorias y pigmentarias, entre otras. Está indicada para: 1) establecer el diagnóstico certero de una lesión inflamatoria o neoplásica; 2) combinar diagnóstico y terapia en lesiones pequeñas y únicas, como queratosis seborreica, nevo e incluso carcinoma basocelular (CBC) pequeño, y 3) evaluar la efectividad de una intervención terapéutica en una enfermedad previamente diagnosticada (por ejemplo, en CBC superficial tratado con imiquimod o en algunos casos de micosis fungoide)¹. En nuestro centro, y salvo contadas excepciones, siempre que se requiera una biopsia de piel de placas, o lesiones pigmentadas, o tumorales individuales de hasta 6 cm de diámetro mayor para precisar un diagnóstico, la biopsia por *punch* será nuestra primera alternativa.

Debe tenerse en cuenta que la biopsia *punch* no sirve para la toma de muestras musculares o de fascia (por ejemplo, ante la sospecha de dermatomiositis o fascitis eosinofílica), y en casos de paniculitis se prefiere la biopsia convencional por losange por sobre la biopsia *punch*, dado que con esta última se obtienen muestras más pequeñas y de profundidad variable (error frecuente), que dificultan la interpretación histopatológica.

Elección de la lesión

Al momento de elegir la lesión a biopsiar, se deben tener en cuenta algunas consideraciones que facilitarán una adecuada interpretación histopatológica posterior. Se debe escoger una lesión primaria (elemental), no tratada previamente, y con poco tiempo de evolución (lesión más nueva)¹, evitando las zonas con lesiones secundarias, como excoriaciones. A veces es conveniente diferir la biopsia hasta que se presente con lesiones primarias nuevamente.

Vesículas, pústulas y pápulas se deben extirpar de forma completa. En ampollas, se tomará la muestra del borde de la lesión, incluyendo piel sana perilesional para poder analizar la zona del clivaje de la piel, ya sea intra (pénfigos) o dermoepidérmica (penfigoides). En placas, la muestra debe incluir la zona con los cambios más representativos, como presencia de escamas, cambios de coloración o induración. En nódulos, debe tomarse del centro de la lesión. En lesiones anulares, como dermatofitosis, la zona de máxima elevación de la periferia es la que otorga mayor información¹. Si se requiere una biopsia de una úlcera, se debe obtener piel de

los bordes de la lesión, incluyendo también piel de aspecto sano. En los casos en que se esté evaluando un síndrome de microoclusión vascular, la biopsia debe tomarse de la zona pálida entre el lívedo reticular o púrpura retiforme.

Cuando se trate de lesiones polifocales o difusas, debe evitarse tomar muestras de lesiones localizadas en extremidades inferiores con signos de insuficiencia venosa, zonas de fricción, que pueden presentar infiltrados linfocíticos inespecíficos y zonas con prominencias óseas —cuando sea posible— porque el procedimiento es más doloroso y el defecto quirúrgico puede demorar más en sanar.

En el caso del cuero cabelludo, se recomienda tomar al menos 2 biopsias, lo que permitirá realizar cortes histológicos horizontales y verticales. Por último, cuando se anticipe una mayor dificultad para establecer un diagnóstico histopatológico, como por ejemplo en algunas eritrodermias, o ante la sospecha de enfermedades del tejido conectivo, o de linfomas cutáneos, es recomendable tomar siempre más de 2 biopsias¹.

Elección del diámetro del *punch* y del número de muestras a tomar

Una adecuada selección del diámetro del *punch* permite disminuir el error de muestreo y tomar suficiente cantidad de tejido para las tinciones que sean requeridas.

En lesiones inflamatorias, el uso de *punch* de al menos 3 mm es adecuado². En lesiones pigmentarias, se prefiere dejar un margen de 1-2 mm para asegurarse que se haya extirpado la lesión completa^{2,3}. En biopsias de cuero cabelludo, las muestras se prefieren de 4 mm, ya que el número de unidades foliculares por área está estandarizado para ese diámetro de muestra.

Técnica de la biopsia *punch*

Una vez seleccionada la lesión y el diámetro del *punch*, se procede a tomar la muestra. Se limpia la zona con alcohol, povidona yodada, clorhexidina o solución fisiológica (esto último se prefiere al tomar una muestra para estudio con inmunofluorescencia). Luego se aplica anestesia local. Habiendo identificado las líneas de tensión en el área a biopsiar, con la mano no hábil se estira la piel en sentido perpendicular a dichas líneas (fig. 1A). Posteriormente, con la mano hábil se introduce la hoja del *punch* perpendicularmente a la piel (fig. 1B). Se gira el mango haciendo presión sobre la piel hasta sentir una disminución brusca de la tensión, lo que indica que se llegó a la hipodermis (fig. 1C)^{1,2}. La muestra tiene tendencia a protruir hacia la superficie y con una aguja o pinza se transecta y eleva (fig. 1D). Posteriormente, se corta la muestra por su base con una tijera o bisturí (fig. 1E)^{1,3}. Se debe evitar la compresión excesiva de la muestra con las pinzas, que constituye un error frecuente en la realización de esta técnica. Asimismo, debe visualizarse el tejido adiposo subcutáneo después del procedimiento, lo que implica que la profundidad alcanzada con la biopsia es adecuada. Finalmente, la hemostasia se logra generalmente presionando la zona del defecto quirúrgico con gasa, sin ser necesarios otros métodos.

En cuanto a técnicas de cierre del defecto quirúrgico, el estudio de Christenson et al.⁴ mostró que, para *punch*

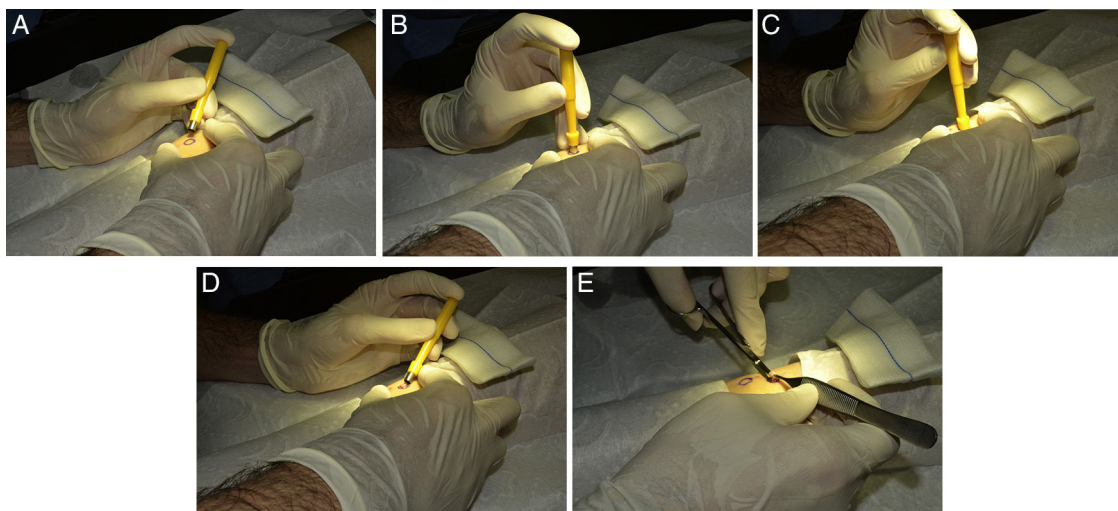


Figura 1 Detalle de la técnica por *punch*. A) Estiramiento perpendicular a las líneas de tensión de la piel. B) Posicionamiento del *punch* en forma perpendicular a la piel (nótese que la mano no hábil mantiene la tensión detallada en el punto A. C) Se introduce el *punch* hasta sentir el cambio en la tensión de la piel. D) La muestra debe protruir espontáneamente. En caso contrario, se puede usar una pinza Adson con dientes sin ejercer demasiada presión para evitar dañar la muestra. E) La muestra alzada (con una aguja fina o una pinza) se corta desde su base; idealmente, con una tijera Iris curva.

Tabla 1 Tiempos adecuados para el retiro de puntos según localización

Localización	Tiempo (en días)
Cara	3-5
Cuero cabelludo	7-10
Brazos	7-10
Manos, tronco, piernas y pies	10-14
Palmas y plantas	14-21

Fuente: Ng et al.⁶.

de ≤ 4 mm, la apariencia clínica de la cicatriz es similar si se usan suturas o se permite el cierre por segunda intención. Sin embargo, en biopsias con *punch* > 4 mm se prefiere la cicatriz obtenida por sutura. En nuestro centro, usamos sutura en todas las biopsias independiente del diámetro. La [tabla 1](#) muestra los tiempos adecuados para la eliminación de puntos según la localización de la biopsia⁵.

La muestra

La recolección y conservación de la muestra debe realizarse en algún medio que permita su adecuada interpretación, de acuerdo al estudio histológico requerido ([tabla 2](#)).

Consideraciones específicas

Lesiones pigmentadas atípicas

Si bien la biopsia incisional por *punch* podría fallar en lograr un diagnóstico histopatológico certero en lesiones sospechosas de melanoma, los estudios muestran que el tipo de biopsia no afecta negativamente las tasas de sobrevida en pacientes con melanoma, ni el riesgo de recurrencia del tumor⁵⁻⁹. Las guías de la Academia Americana de

Tabla 2 Medios de conservación de la muestra según estudio requerido

Estudio requerido	Medios de conservación de la muestra
Tinción con hematoxilina-eosina	Formalina 10%
Reacción en cadena de la polimerasa	Formalina 10%
Microscopia electrónica	Glutaraldehído al 8% + buffer de veronal
Inmunofluorescencia directa	Michel's (alternativa: enviar la muestra en una gasa con suero fisiológico, para luego ser procesada en un criostato)
Cultivos	Suero fisiológico

Dermatología y del *National Comprehensive Cancer Network* recomiendan que ante toda lesión melanocítica, sospechosa de melanoma, se realice una escisión con márgenes de 1 a 3 mm de piel sana^{10,11}. Esta escisión puede realizarse, dependiendo del tamaño de la lesión, mediante *punch* (que incluya por completo la lesión dentro del diámetro elegido), o bien mediante biopsia en losange. En aquellos casos en que se sospeche que no se podrá realizar un cierre primario luego de la biopsia escisional, dado el tamaño de la lesión, es recomendable realizar una biopsia incisional de la zona más representativa, la que puede realizarse mediante un *punch*, o también mediante losange. Se debe tener en cuenta que el espesor del melanoma obtenido mediante biopsia incisional puede aumentar al realizar la resección completa de la lesión, lo que debe tomarse en cuenta al planificar el tratamiento definitivo de ampliación de margen e indicación de biopsia de linfonodo centinela.

Carcinoma basocelular

La correlación de los subtipos histológicos de la biopsia *punch* incisional con la biopsia escisional en el diagnóstico de CBC fluctúa entre 67% y 80%^{12,13}. Por ello, para lograr una mayor exactitud diagnóstica histopatológica, se recomienda la biopsia escisional por sobre la biopsia *punch* incisional. En los casos en que el CBC sea lo suficientemente pequeño para calzar por completo en el diámetro del *punch*, se le considera una biopsia escisional, y en esos casos siempre preferimos esta técnica por sobre el losange como diagnóstica y terapéutica.

Técnicas especiales con biopsia *punch*

Técnica del doble *punch* para tomar muestras de tejido subcutáneo

Pese a que en el estudio de las paniculitis siempre se prefiere un losange profundo, en algunas ocasiones podría utilizarse la biopsia por *punch*. Primero, se inserta un *punch* de 6-8 mm de forma perpendicular hasta la zona más profunda de la piel. Luego, se extirpa el cilindro obtenido, visualizándose la grasa subcutánea. Se inserta un *punch* de 4 o 6 mm por la cavidad dejada por el *punch* de 6-8 mm y se toma la muestra de grasa subcutánea. Se envían ambas muestras a estudio histológico por separado¹⁴.

Técnica *punch* en lesiones ungueales

Para cualquier sitio anatómico de la uña, se puede realizar una biopsia *punch*. Los diámetros generalmente usados son de 2-3 mm y se prefiere el bloqueo anestésico del nervio proximal (troncular)¹⁵. Las principales indicaciones de biopsia ungueal son la presencia de líneas pigmentarias de la lámina (por ejemplo, melanoniquia con sospecha de melanoma) y los tumores, ya sean benignos o malignos¹⁵.

Para tomar una muestra de la matriz ungueal con lámina ungueal presente, se realiza una incisión del pliegue ungueal proximal en las zonas laterales, el que luego se evierte. Se introduce un *punch* de 3 mm en la matriz donde se quiere tomar la muestra. Se rota el mango del *punch* hasta sentir el hueso. La muestra se corta por su base y, una vez que es removida, el pliegue ungueal proximal vuelve a su posición original y los bordes de la incisión se reaproximan. No existe tensión en este tejido, por ello, se puede cubrir con cinta adhesiva (por ejemplo, Steri-Strip®) o suturar¹⁶. Otra alternativa para la toma de muestras de la zona distal de la matriz es cortar la lámina ungueal de la forma deseada con un bisturí, para exponer la matriz y luego realizar el *punch*. También puede usarse la técnica del doble *punch*¹⁷.

Mapeo de la piel con biopsia *punch* para definir los márgenes del melanoma, cuando se desconoce su extensión

Si bien esta técnica no se usa de rutina, resulta de gran utilidad en casos de melanoma o hiperplasia melanocítica atípica, en los cuales hay dudas sobre la extensión real. En

Tabla 3 Principales usos terapéuticos y cosméticos de la biopsia *punch* en cirugía

Escisión por punch
Lesiones pigmentarias melanocíticas y no melanocíticas
Acné queloidal de la nuca
Neoplasias óseas pequeñas, como osteoma osteoide
Injerto mediante punch
Desórdenes de hipopigmentación: vitiligo, liquen escleroso, leucodermias
Trasplante de pelo (técnica de las unidades foliculares)
Acné cicatricial
Condrodermatitis <i>nodularis helicis</i>
Extracción de lipomas pequeños mediante la técnica de agujero estrecho
Remoción de nódulos de calcinosis escrotal
Extrusión de quistes epidérmicos, epiteliales, de queratina, pseudoquistes de la aurícula e hidrocistomas pequeños
Drenaje de hematomas y abscesos subungueales
Reconstrucción del lóbulo auricular
Curetaje mediante punch
Molusco contagioso

general, se usa en melanoma tipo lentigo maligno (ya sea in situ o invasivo), o en zonas con fotodaño¹⁸.

Inicialmente se marcan las zonas a biopsiar. Las primeras marcas se disponen a 1 cm del borde de la lesión original y, entre las marcas, se deja una distancia de 1-2 cm (fig. 2A). Luego se dispone una segunda línea de marcas a 2 cm del borde de la lesión (fig. 2B). Se le otorga un número a cada marca (fig. 2C). Si una de las muestras resulta positiva, se realiza un nuevo mapeo desde la zona positiva, de la misma manera (fig. 2D).

Las principales ventajas de esta técnica son la baja morbilidad del procedimiento, la rápida recuperación y la posibilidad de evaluar múltiples zonas a distancia de la lesión original. Además, no requiere entrenamiento ni tecnologías sofisticadas¹⁸. Debido al rápido advenimiento de la microscopia confocal de reflectancia, que permite la visualización in vivo de estructuras microscópicas en un procedimiento no invasivo, probablemente reemplace esta técnica en el futuro.

Usos terapéuticos y cosméticos de la biopsia *punch*

La tabla 3 resume los principales usos de la biopsia *punch* en cirugía. A continuación, se describirán los más utilizados.

Acné queloidal de la nuca: escisión por *punch*

Se pueden extirpar los folículos pilosos comprometidos por la enfermedad. El *punch* debe extenderse profundamente hasta el tejido subcutáneo, para que el folículo piloso completo sea extirpado. Después de la escisión, los bordes de la herida pueden ser inyectados con corticoides intralesionales (por ejemplo, acetónido de triamcinolona), para reducir la inflamación¹⁷.




Figura 2 A) Mapeo del campo. B) Segunda línea de mapeo. C) Se debe numerar cada marca del mapeo. D) Si alguna muestra sale positiva, se toma un nuevo centro de la lesión y se mapea.

Injerto mediante *punch*

a) Técnica *punch* para la extirpación de lesiones faciales e injerto posterior: En esta técnica, descrita por Gupta et al.¹⁹, se describe la resección de un nevo del dorso de la nariz, reparando el defecto quirúrgico con un injerto de piel total, usándose como tejido donante la zona posterior del pabellón auricular. En general, el tejido dador debe ser 0,5 mm mayor que el área de la zona receptora. Es importante realizar una buena hemostasia para evitar la formación de hematomas, que puedan comprometer la viabilidad del injerto. Una vez introducido el tejido donante en el defecto quirúrgico, se cubre con gasa no adherente, la que se retira en 7 días²⁰.

Esta técnica, que consiste en escisión de una muestra con posterior reparación del defecto mediante un injerto, es usada principalmente en lesiones faciales. Sin embargo, hay que tener presente que en ocasiones los márgenes del injerto protruyen, requiriéndose dermoabrasión posterior²⁰.

b) Cirugía del vitíligo:

Para el tratamiento del vitíligo vulgar y segmentario, que ha estado inactivo por un mínimo de 12 meses, puede trasplantarse tejido a las zonas depigmentadas. Estas se

preparan mediante *punch* de 2 mm, quedando un defecto quirúrgico, en los que se sitúan los injertos, que luego se cubren con Steri-Strip®. Usualmente, las zonas dadoras son los glúteos, caderas, o muslos¹⁹. Con esta técnica se obtiene repigmentación en el 50-60% de los pacientes con vitíligo vulgar y en el 90% de aquellos con vitíligo segmentario¹⁹.

En el trasplante de melanocitos y queratinocitos por dermoabrasión, la técnica *punch* se utiliza en etapas precoces para confirmar la estabilidad del vitíligo, el llamado «test del *micropunch*». En este caso, se realiza un *punch* de 3 mm en una zona dadora que se trasplanta a una acrómica. Se esperan 45 días y si se obtiene un halo pigmentado, el test se considera positivo, indicando inactividad de la enfermedad, y se puede proceder a realizar el trasplante de melanocitos²¹.

c) Trasplante de pelo mediante técnica *follicular unit extraction* (FUE):

FUE es una técnica mínimamente invasiva, que consiste en la extracción de las unidades foliculares (UF) (usualmente 1-4 pelos) de la zona donante mediante *punch* manuales o automatizados²².

A modo general, lo primero es cortar y disecar la UF mediante un *punch* de 0,7-1 mm, que se introduce hasta

la dermis reticular en una dirección aproximada al tallo del pelo. Luego, usando 2 pinzas finas, se extrae la UF en la misma dirección en la que se introdujo el *punch*. Las UF deben guardarse en solución fisiológica o Ringer lactato, hasta ser implantadas en la zona receptora.

Esta técnica ofrece ventajas en comparación a la *follicular unit transplantation technique* (FUT), ya que no deja cicatriz lineal, presenta menos dolor postoperatorio con una recuperación más rápida y puede ser usada en diferentes sitios del cuerpo. La principal desventaja es que es lenta de realizar²³.

d) Acné cicatricial:

Cicatrices atróficas de acné de hasta 4 mm de diámetro son escindidas y reemplazadas por injertos autógenos de espesor total, o simplemente se sutura el defecto con cierre primario^{17,24}.

e) Condrodermatitis *nodularis helioides*:

Se elige un diámetro de *punch* levemente mayor que el nódulo y perpendicularmente se introduce hasta el cartilago subyacente. Usualmente, el tejido donante es la zona posterior al pabellón, que se fija con sutura 6-0. Esta técnica logra una tasa de curación del 80% y presenta menor recurrencia que otros tratamientos²⁵.

Extracción de lipomas mediante la técnica de extrusión de agujero estrecho

Se realiza un defecto en la piel mediante *punch*, que permite la extrusión del lipoma aplicando presión lateral^{17,24}.

Remoción de nódulos de calcinosis escrotal mediante técnica «*pinch-punch*»

Se prefiere pellizcar (*pinch*) la piel escrotal (formando un pliegue), para exponer la superficie del nódulo, en vez de estirarla, ya que permite mayor control de la técnica, evitando una perforación profunda. Luego, se usa un *punch* de 2-4 mm para hacer una incisión en la piel, por la cual se remueve el nódulo con fórceps. No se requiere sutura, dado que la piel escrotal es contráctil, permitiendo el cierre por segunda intención, que generalmente ocurre una semana después^{17,24}.

Extrusión de quistes y pseudoquistes

El *punch* es usado para la extrusión de diversos tipos de quistes. El contenido del quiste es drenado y se coloca una cinta adhesiva de compresión^{17,24}.

Drenaje de hematomas y abscesos subungueales

En este caso, la lámina ungueal se trepana con un *punch* de 2-4 mm, quedando un defecto, por el cual se drena el material^{15,17}.

Reconstrucción del lóbulo auricular

La reparación del lóbulo auricular con rotura traumática parcial, en la que se genera un canal revestido de piel en el espesor del lóbulo, puede realizarse mediante la técnica del

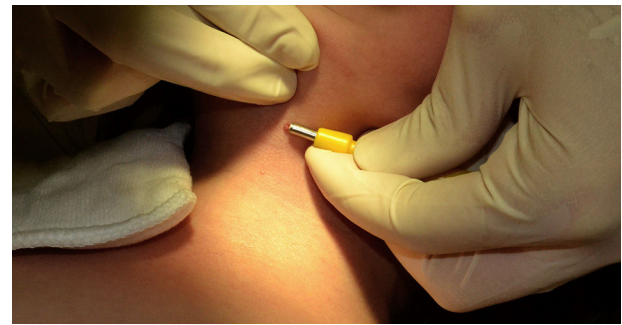

Figura 3 Extirpación de molusco contagioso mediante *punch* de 3 mm.

doble *punch*. Se introduce un *punch* que servirá como guía por el canal para reseca el margen cutáneo, luego se introduce a través del *punch* inicial otro *punch* 2 mm mayor que el primero. Se extrae un cilindro de piel de 1 mm de espesor mediante resección pareja²⁶.

Otras aplicaciones

El *punch* puede usarse también para promover la cicatrización de heridas, por ejemplo, cuando se tienen defectos auriculares y se desea exponer el pericondrio para acelerar la cicatrización, y para el curetaje de pápulas, como en molusco contagioso (fig. 3)^{24,27}.

Conclusión

La biopsia por *punch* es una técnica quirúrgica útil en la práctica clínica diaria, ya que se asocia a una baja morbilidad, a una reducción en los tiempos habituales de procedimientos y, además, es de fácil aprendizaje. Recomendamos su uso a todos los médicos que realicen procedimientos quirúrgicos en pacientes con enfermedades cutáneas, y creemos que debe ser parte del currículo de estos profesionales.

Financiación

Ninguna.

Conflicto de intereses

Ninguno de los autores declara conflictos de interés.

Bibliografía

1. Khopkar U, Doshi B. Improving diagnostic yield of punch biopsies of skin. *Indian J Dermatol Venereol Leprol*. 2008;74:527-31.
2. Levitt J, Bernardo S, Whang T. Videos in clinical medicine. How to perform a punch biopsy of the skin. *N Engl J Med*. 2013;369:e13.
3. Zuber TJ. Punch biopsy of the skin. *Am Fam Physician*. 2002;65(1155-1158):1161-2, 1164.
4. Christenson LJ, Phillips PK, Weaver AL, Otley CC. Primary closure vs second-intention treatment of skin punch biopsy sites: A randomized trial. *Arch Dermatol*. 2005;141:1093-9.
5. Pickett H. Shave and punch biopsy for skin lesions. *Am Fam Physician*. 2011;84:995-1002.

6. Ng JC, Swain S, Dowling JP, Wolfe R, Simpson P, Kelly JW. The impact of partial biopsy on histopathologic diagnosis of cutaneous melanoma. *Arch Dermatol.* 2010;146:234–9.
7. Tadiparthi S, Panchani S, Iqbal A. Biopsy for malignant melanoma — are we following the guidelines? *Ann R Coll Surg Engl.* 2008;90:322–5.
8. Ng PC, Barzilai DA, Ismail SA, Averitte RL Jr, Gilliam AC. Evaluating invasive cutaneous melanoma: Is the initial biopsy representative of the final depth? *J Am Acad Dermatol.* 2003;48:420–4.
9. Mills JK, White I, Diggs B, Fortino J, Vetto JT. Effect of biopsy type on outcomes in the treatment of primary cutaneous melanoma. *Am J Surg.* 2013;205:585–90.
10. Houghton AN, Coit DG, Daud A, National Comprehensive Cancer Network. Melanoma. *J Natl Compr Canc Netw.* 2006;4:666–84.
11. Sober AJ, Chuang TY, Duvic M, Farmer E, Grichnik JM, Halpern AC, et al., Guidelines/Outcomes Committee. Guidelines of care for primary cutaneous melanoma. *J Am Acad Dermatol.* 2001;45:579–86.
12. Russell EB, Carrington PR, Smoller BR. Basal cell carcinoma: A comparison of shave biopsy versus punch biopsy techniques in subtype diagnosis. *J Am Acad Dermatol.* 1999;41:69–71.
13. Mosterd K, Thissen MR, van Marion AM, Nelemans PJ, Lohman BG, Steijlen PM, et al. Correlation between histologic findings on punch biopsy specimens and subsequent excision specimens in recurrent basal cell carcinoma. *J Am Acad Dermatol.* 2011;64:323–7.
14. Ha CT, Nousari HC. Surgical pearl: Double-trephine punch biopsy technique for sampling subcutaneous tissue. *J Am Acad Dermatol.* 2003;48:609–10.
15. Domínguez-Cherit J, Gutiérrez Mendoza D. Best way to perform a punch biopsy. *Dermatol Clin.* 2015;33:273–6.
16. Jellinek N. Nail matrix biopsy of longitudinal melanonychia: Diagnostic algorithm including the matrix shave biopsy. *J Am Acad Dermatol.* 2007;56:803–10.
17. Hurkudli DS, Sarvajnamurthy S, Suryanarayan S, Chugh VS. Novel uses of skin biopsy punches in dermatosurgery. *Indian J Dermatol.* 2015;60:170–5.
18. Dengel L, Turza K, Noland MM, Patterson JW, Slingluff CL Jr. Skin mapping with punch biopsies for defining margins in melanoma: When you don't know how far to go. *Ann Surg Oncol.* 2008;15:3028–35.
19. Gupta S, Handa S, Kumar B, Rai R. Surgical Pearl: Punch excision and grafting for removal of mole. *J Am Acad Dermatol.* 1999;41:635–6.
20. Fongers A, Wolkerstorfer A, Nieuweboer-Krobotova L, Krawczyk P, Tóth GG, van der Veen JP. Long-term results of 2-mm punch grafting in patients with vitiligo vulgaris and segmental vitiligo: Effect of disease activity. *Br J Dermatol.* 2009;161:1105–11.
21. Quezada N, Machado Filho CA, de la Sotta P, Uribe P. Melanocytes and keratinocytes transfer using sandpaper technique combined with dermabrasion for stable vitiligo. *Dermatol Surg.* 2011;37:192–8.
22. Bunagan MJ, Banka N, Shapiro J. Hair transplantation update: Procedural techniques, innovations, and applications. *Dermatol Clin.* 2013;31:141–53.
23. Dua A, Dua K. Follicular unit extraction hair transplant. *J Cutan Aesthet Surg.* 2010;3:76–81.
24. AlGhamdi KM, AlEnazi MM. Versatile punch surgery. *J Cutan Med Surg.* 2011;15:87–96.
25. Rajan N, Langtry JA. The punch and graft technique: A novel method of surgical treatment for chondrodermatitis nodularis helices. *Br J Dermatol.* 2007;157:744–7.
26. De la Sotta P, Paredes N. Perla quirúrgica: técnica de reparación de lóbulo auricular partido. *Rev Chil Dermatol.* 2009;25:165–6.
27. Quan LT, Orengo I. Surgical pearl: Curetting with a punch. *J Am Acad Dermatol.* 2000;43:854–5.