



CIRUGÍA AL DÍA

Miotomía endoscópica por vía oral (POEM) para el tratamiento de la acalasia. Experiencia clínica inicial y resultados a corto plazo



Ricardo Mejía M.^{a,b,*}, Andrés Donoso D.^a, Erik Manríquez A.^a,
Josefina Sáez B.^a, Fernando Crovari E.^a, Mauricio Gabrielli N.^a,
Enrique Norero M.^{a,b}, Fernando Pimentel M.^a, Marco Ceroni V.^b,
Rodrigo Muñoz C.^{a,b} y Allan Sharp P.^a

^a Departamento de Cirugía Digestiva, Escuela de Medicina, Pontificia Universidad Católica de Chile, Santiago, Chile

^b Departamento de Cirugía Digestiva, Unidad Docente Asistencial, Complejo Asistencial Dr. Sótero del Río, Santiago, Chile

Recibido el 10 de enero de 2017; aceptado el 20 de marzo de 2017

Disponible en Internet el 21 de abril de 2017

PALABRAS CLAVE

Acalasia;
Endoscopia digestiva
alta;
Miotomía

Resumen

Introducción: La acalasia es el trastorno motor primario más frecuente del esófago. El estándar de tratamiento actual es la miotomía de Heller laparoscópica. En los últimos años, el desarrollo de técnicas endoscópicas avanzadas ha permitido el posicionamiento de la técnica POEM (del inglés: *per-oral endoscopic myotomy*) como una nueva alternativa terapéutica con resultados promisorios.

Objetivo: Presentar nuestra experiencia clínica, con descripción de la técnica utilizada, resultados perioperatorios y seguimiento a corto plazo en el desarrollo de esta alternativa terapéutica.

Materiales y métodos: Se realizó un análisis retrospectivo de datos obtenidos en forma prospectiva de 15 pacientes intervenidos mediante POEM en 3 hospitales docentes asociados. Se recopiló variables demográficas preoperatorias, detalle del intraoperatorio y registro de morbilidad operatoria. Se realizó un seguimiento clínico dirigido registrando el puntaje de Eckardt y la presencia de síntomas de reflujo gastroesofágico.

Resultados: Entre agosto de 2015 y noviembre de 2016 se realizaron 15 POEM. Seis de estos pacientes eran mujeres, y la edad promedio fue de 49 años. El tiempo operatorio promedio fue de 110 min; no hubo morbilidad operatoria. La estancia hospitalaria promedio fue de 2,8 días. El seguimiento fue de entre 1 y 15 meses. El puntaje de Eckardt promedio en el preoperatorio y en el postoperatorio fue de 10,5 y 0,4 puntos, respectivamente. Tres pacientes presentaban síntomas de reflujo gastroesofágico al momento del seguimiento.

* Autor para correspondencia.

Correo electrónico: rjmejiam@gmail.com (R. Mejía M.).

KEYWORDS

Achalasia;
Upper
gastrointestinal
endoscopy;
Myotomy

Conclusión: Los resultados obtenidos en nuestra serie apoyan la efectividad y seguridad del POEM a corto plazo. Se requiere de un seguimiento mayor para determinar el rol definitivo de esta técnica.

© 2017 Sociedad de Cirujanos de Chile. Publicado por Elsevier España, S.L.U. Este es un artículo Open Access bajo la licencia CC BY-NC-ND (<http://creativecommons.org/licenses/by-nc-nd/4.0/>).

Per-oral endoscopic myotomy (POEM) for the treatment of achalasia. Initial clinical experience and short term results

Abstract

Introduction: Achalasia is the most common primary motor disorder of the esophagus. The current standard of treatment is laparoscopic Heller's myotomy. Recently the development of advanced endoscopic techniques has allowed the positioning of the POEM (per-oral endoscopic myotomy) technique as a new therapeutic alternative with promising results.

Objective: To present our clinical experience in POEM, with description of the technique used, peri-operative results and short-term follow-up in the development of this therapeutic alternative.

Materials and methods: We performed a retrospective analysis of data obtained prospectively from 15 patients undergoing POEM in three clinical centers in our country. Preoperative demographic variables, intraoperative detail, and operative morbidity and mortality were collected. Clinical follow-up was performed with controls recording Eckardt score and presence of gastroesophageal reflux symptoms.

Results: Between August 2015 and November 2016, 15 POEM were performed, six of these patients were women, average age was 49 years. The average operative time was 110 min, we did not have any perioperative morbimortality. Hospital stay was 2.8 days. Follow-up was between 1 and 15 months, Eckardt's preoperative and postoperative score was on average 10.5 and 0.4 points, respectively. Three patients had gastroesophageal reflux symptoms at the time of follow-up.

Conclusion: Our results support the effectiveness and security of POEM in short-term follow up. Further monitoring is required to determine the definitive role of this technique.

© 2017 Sociedad de Cirujanos de Chile. Published by Elsevier España, S.L.U. This is an open access article under the CC BY-NC-ND license (<http://creativecommons.org/licenses/by-nc-nd/4.0/>).

Introducción

La acalasia es el trastorno motor primario más frecuente del esófago. Se caracteriza por la ausencia de relajación del esfínter esofágico inferior (EEI), presión basal del EEI aumentada y aperistalsis del esófago distal.

Es una enfermedad poco frecuente, con una incidencia anual aproximada de 1 a 2 casos por 100.000¹. Ambos sexos son afectados por igual y si bien puede presentarse a cualquier edad, habitualmente es diagnosticada entre los 25 y 60 años¹.

La disfagia es el síntoma más usual, pudiendo presentarse además regurgitación, pirosis, dolor epigástrico o retroesternal y baja de peso.

Existen diversas herramientas para determinar la severidad de la acalasia y evaluar la respuesta a los distintos tratamientos. La escala más validada y utilizada actualmente es el *score* de Eckardt, que evalúa los 4 principales síntomas de los pacientes (disfagia, regurgitación, dolor retroesternal y baja de peso)².

Las alternativas de tratamiento actuales son la dilatación neumática, la inyección de toxina botulínica, y la miotomía

de Heller, siendo esta última el estándar de oro del tratamiento hasta la fecha, dada su alta tasa de éxito y baja recurrencia³.

A partir de la primera miotomía esofágica endoscópica en un modelo *ex vivo*⁴ publicada por Pasricha et al. el año 2007 y de la realización de la misma en un paciente por Inoue et al. en el año 2008⁵, surge un creciente interés por desarrollar esta técnica para el tratamiento de la acalasia. Se contabilizan hasta hoy más de 5.000 pacientes tratados con miotomía endoscópica por vía oral (*per-oral endoscopic myotomy* [POEM]) en todo el mundo.

En nuestra institución desarrollamos un modelo de entrenamiento y fue publicado como la primera aproximación a la técnica a nivel nacional⁶. El objetivo del presente trabajo es describir la técnica y presentar los resultados iniciales de la implementación clínica del procedimiento POEM por nuestro equipo.

Materiales y métodos

Se presenta un análisis retrospectivo de una serie de pacientes, realizado en forma prospectiva. Entre el 28 de agosto

de 2015 y el 30 de noviembre de 2016, 15 pacientes fueron tratados mediante POEM por el equipo de cirugía digestiva de la Pontificia Universidad Católica de Chile. Cinco pacientes fueron intervenidos en el Hospital Clínico de la Red de Salud UC-Christus, 3 pacientes en la Clínica UC San Carlos y 7 pacientes en la Unidad Docente Asociada del Complejo Asistencial Doctor Sótero del Río. Los datos son presentados como promedios, rangos y desviación estándar según corresponda.

A todos los pacientes se les diagnosticó acalasia esofágica con manometría de alta resolución, y se complementó el estudio con tránsito de esófago-estómago-duodeno, endoscopia digestiva alta, tomografía computada de tórax y abdomen y serología de Chagas.

De los 15 pacientes, 2 habían recibido tratamiento previo para su acalasia mediante la inyección de toxina botulínica en el EEI, uno debido a un estado de desnutrición importante y a un cuadro de neumonía de etiología aspirativa con derrame pleural paraneumónico complicado asociado. En este paciente el POEM fue realizado 90 días después de la inyección de bótox. En el segundo paciente el POEM fue realizado 45 días luego de la inyección de toxina botulínica.

En todos los casos la cirugía fue llevada a cabo en pabellón, bajo anestesia general con relajamiento muscular en posición de decúbito supino. Se utilizó un endoscopio diagnóstico con espaciador distal oblicuo e insuflador de CO₂. El equipo de electrocirugía utilizado fue ERBE®.

El procedimiento fue realizado siguiendo los siguientes pasos (figs. 1 y 2):

1. Elevación de la mucosa.
2. Mucotomía longitudinal.

3. Creación del túnel submucoso.
4. Miotomía.
5. Cierre de mucotomía.

Previo al inicio de la cirugía se realizó una endoscopia en la que se identificaron los principales hitos endoscópicos, en especial una medición precisa de la unión gastroesofágica (UGE).

En todos los pacientes se procedió con un abordaje en cara anterior del esófago.

La elevación de la mucosa fue llevada a cabo con Voluven®, con adición de índigo carmín para tinción de las fibras de la submucosa.

La mucotomía fue realizada 15 cm proximal a la UGE.

El túnel submucoso fue elaborado mediante técnica de disección submucosa utilizando cuchillo endoscópico Flush Knife BT® 2,5 mm, extendiéndose hasta 3 cm distal a la UGE. Esto fue comprobado mediante endoscopia en retroflexión en cámara gástrica, objetivando tinción de la submucosa de la región subcardial asociado a medición con endoscopio, identificación de vasos de la submucosa gástrica y de las fibras musculares oblicuas del estómago.

La miotomía fue realizada con cuchillo endoscópico de punta triangular (TT Knife®) desde 10 cm proximal hasta 3 cm distal a la UGE, seccionando fibras circulares internas del esófago y respetando las fibras longitudinales externas.

La mucotomía fue cerrada utilizando clips endoscópicos.

En uno de los pacientes se identificó una lesión puntiforme de la mucosa a nivel de la UGE luego de realizado el túnel, cerrándola con un clip endoscópico para luego continuar con el procedimiento sin incidentes.

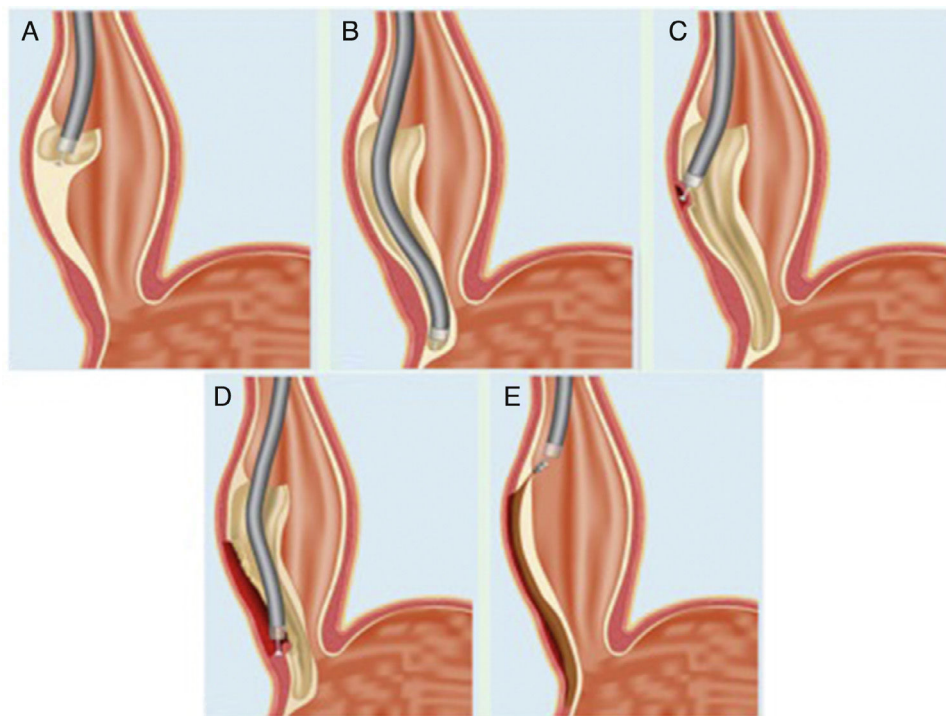


Figura 1 Esquema representativo de los pasos críticos de la técnica POEM. A) Elevación e incisión de la mucosa esofágica. B) Creación del túnel submucoso. C) Miotomía de las fibras circulares internas de la pared esofágica. D) Extensión de la miotomía hasta el estómago. E) Cierre del defecto en la mucosa. Fuente: modificado con el permiso del Dr. H. Inoue.

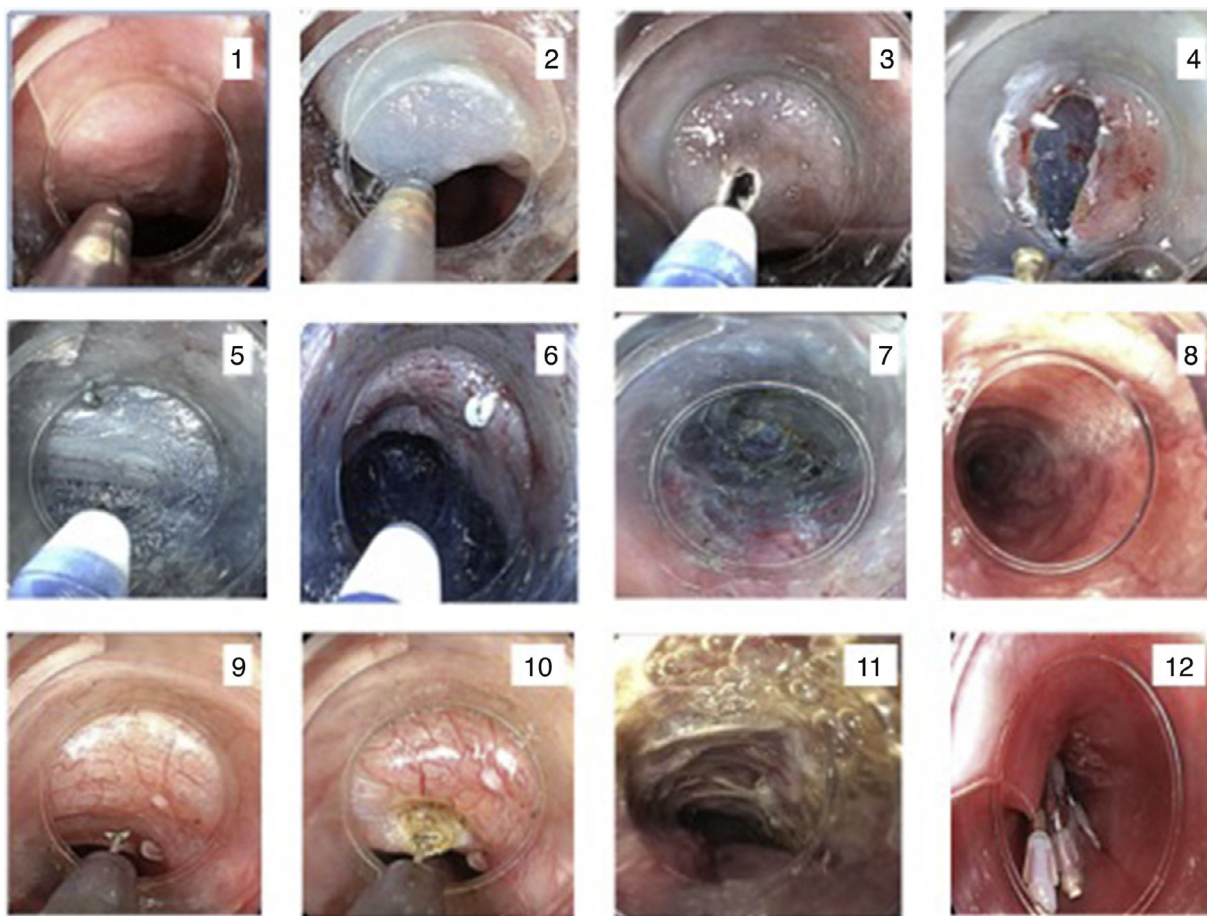


Figura 2 Secuencia de pasos en la técnica POEM. 1,2) Elevación de la mucosa. 3,4) Mucotomía longitudinal. 5-8) Creación del túnel submucoso. 9-11) Miotomía. 12) Cierre de mucotomía con clips.

Todos los pacientes fueron mantenidos en régimen 0 por las primeras 24 h. Se realizó un estudio contrastado de esófago-estómago-duodeno a las 24 h del postoperatorio para comprobar la ausencia de filtración a nivel del cierre de la mucotomía y el paso adecuado de líquido al estómago. Posterior a esto, la realimentación fue progresiva hasta dieta líquida de acuerdo con la tolerancia.

Todos los pacientes fueron mantenidos con esquema analgésico de paracetamol más un antiinflamatorio no esteroide de manera horaria.

Según el protocolo establecido por el equipo, todos los pacientes fueron mantenidos con dieta líquida la primera semana del postoperatorio, luego una semana con dieta papilla y posteriormente se reinició la alimentación normal. Se realizó un seguimiento de todos los pacientes mediante la aplicación del score de Eckardt en controles clínicos realizados por el cirujano tratante.

Resultados

Nuestra serie está compuesta por 15 pacientes, 6 son mujeres, con un promedio de edad de 49 años. Corresponden a los 15 intentos de POEM realizados entre las fechas que considera este reporte; todos ellos lograron ser concretados. Las características demográficas, score de ASA y Eckardt

Tabla 1 Variables preoperatorias

Género (femenino)	6 (40%)	
Edad (años)	49 ± 18,5	
Clasificación ASA	I	11 (73%)
	II	2 (13%)
	III	2 (13%)
Score Eckardt preoperatorio (puntos)	10,5 ± 1,3	

preoperatorio se describen en la [tabla 1](#) y los resultados se presentan en la [tabla 2](#).

El tiempo del procedimiento fue, en promedio, de 110 min (rango entre 90 y 175 min).

Hubo desarrollo de capnoperitoneo durante la cirugía en 6 pacientes, el cual fue drenado mediante la instalación de

Tabla 2 Variables postoperatorias

Tiempo operatorio (minutos)	110 ± 24,8
Capnoperitoneo	6 (40%)
Morbimortalidad	Ausente
Hospitalización (días)	2,8 ± 0,6
Score Eckardt postoperatorio (puntos)	0,4 ± 0,7

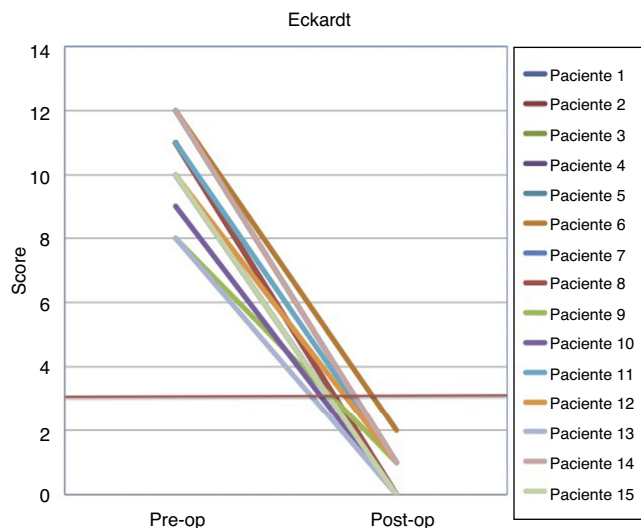


Figura 3 Score de Eckardt preoperatorio y medido en el seguimiento postoperatorio.

teflón n.º 14 subcostal izquierdo y retirado al finalizar el procedimiento.

Ninguno de los pacientes presentó complicaciones, y tampoco se registró mortalidad.

La estadía hospitalaria promedio fue de 2,8 días (rango 2-4 días).

Los síntomas presentados por los pacientes antes y después del POEM fueron medidos mediante el score de Eckardt. El puntaje preoperatorio promedio fue de 10,5 (rango 8-12), mientras que el puntaje postoperatorio fue en promedio de 0,4 (rango 0-2).

Considerando como éxito de tratamiento un score de Eckardt postoperatorio igual o menor de 3, el 100% de nuestros pacientes presentaron un resultado exitoso al momento del seguimiento (fig. 3).

Tres de los 15 pacientes presentaron síntomas ocasionales de reflujo, requiriendo el uso de inhibidor de bomba de protones (IBP). Los restantes 12 no presentaban síntomas de reflujo al momento del seguimiento. El tiempo de seguimiento fue de entre 1 y 15 meses.

Discusión

Desde su introducción en la práctica clínica en el año 2008 hasta la actualidad, se han realizado más de 5.000 POEM a nivel mundial, siendo este el único procedimiento de tipo NOTES (*naturally orificial totally endoscopic surgery*) que ha logrado resultados comparables a la cirugía clásica o laparoscópica como tratamiento de una enfermedad⁷. Su implementación, principalmente en Asia, Norteamérica y Europa, ha permitido que en los últimos años aumente la evidencia —aunque aún no han sido publicados ensayos clínicos aleatorizados— que la muestra como una técnica segura y similar en términos de resultados con la miotomía de Heller⁷⁻¹⁵.

En cuanto a resolución de los síntomas medidos mediante el score de Eckardt, nuestros resultados son concordantes con lo presentado en la literatura internacional⁷⁻¹⁷. El POEM es una técnica relativamente nueva, con pocos estudios

a largo plazo. Existen aproximadamente 20 series con seguimientos de entre 6 meses y 2 años, que muestran una eficacia sobre el 90% en la mayoría de ellos⁷. Existen 4 series con seguimientos superiores a 2 años, con un éxito que varía entre el 78,5 y el 100%¹⁵. Dentro de estas destaca la serie más grande disponible, con un seguimiento a 3 años, publicada por Inoue et al.¹⁸, que corrobora estos excelentes resultados.

Uno de nuestros pacientes sufrió una perforación puntiforme de la mucosa durante el procedimiento que fue reparada inmediatamente con clips endoscópicos, sin alterar el curso ni el resultado de la cirugía, tal como lo informan otros autores^{9,18}.

Si bien en nuestra serie no se presentó morbilidad, debe tenerse en cuenta la naturaleza compleja de esta técnica con potenciales complicaciones graves, debiendo contar con un equipo afiatado y con experiencia en técnicas endoscópicas avanzadas, así como apoyo de un equipo multidisciplinario disponible en caso de complicaciones.

Respecto a la presencia de reflujo gastroesofágico postoperatorio, la información disponible es aún controversial y su análisis se ve complicado por la diferencia en los resultados medidos (síntomas, uso de IBP, presencia de esofagitis). Se han publicado estudios que muestran menor⁸, igual y mayor presencia de reflujo gastroesofágico postoperatorio que la miotomía de Heller^{7,9}. En lo que parece haber consenso es en que, independientemente de la frecuencia, todos los pacientes que presentan reflujo gastroesofágico logran ser manejados con terapia médica sin haberse informado de pacientes refractarios al tratamiento con IBP^{7,18,19}.

Una ventaja adicional del POEM es que puede ser realizado aun cuando el paciente haya sido intervenido mediante una miotomía previa (ya sea endoscópica o laparoscópica), y además se puede regular el largo de la miotomía²⁰. Lo anterior sería particularmente importante en casos de acalasia tipo III y en otros trastornos motores del esófago, como el espasmo esofágico difuso o el esófago en cascanueces^{21,22}. Por otro lado, podemos mencionar que ha comenzado a surgir evidencia que respalda su utilidad en pacientes menores de 18 años²³. Mientras que desde el punto de vista de costo-efectividad, parece ser similar a la miotomía de Heller laparoscópica²⁴.

Los estudios publicados hasta ahora en la literatura internacional y nuestra experiencia clínica con la técnica POEM, si bien son precoces, muestran resultados excelentes y con muy baja morbilidad. Esto, sumado a que corresponde a una cirugía menos invasiva que la miotomía de Heller, probablemente transformarán el POEM en la alternativa de elección para el tratamiento de la acalasia en los próximos años.

Responsabilidades éticas

Protección de personas y animales. Los autores declaran que para esta investigación no se han realizado experimentos en seres humanos ni en animales.

Confidencialidad de los datos. Los autores declaran que han seguido los protocolos de su centro de trabajo sobre la publicación de datos de pacientes.

Derecho a la privacidad y consentimiento informado. Los autores han obtenido el consentimiento informado de los pacientes y/o sujetos referidos en el artículo. Este documento obra en poder del autor de correspondencia.

Conflicto de intereses

Los autores no declaran conflictos de interés.

Bibliografía

1. Sadowski DC, Ackah F, Jiang B, Svenson LW. Achalasia: Incidence, prevalence and survival. A population-based study. *Neurogastroenterol Motil.* 2010;22:251–6.
2. Eckardt AJ, Eckardt VF. Treatment and surveillance strategies in achalasia: An update. *Nat Rev Gastroenterol Hepatol.* 2011;8:311–9.
3. Campos GM, Vittinghoff E, Rabl C, Takata M, Gadenstätter M, Lin F, et al. Endoscopic and surgical treatments for achalasia: A systematic review and meta-analysis. *Ann Surg.* 2009;249:45–57.
4. Pasricha PJ, Hawari R, Ahmed I, Chen J, Cotton PB, Hawes RH, et al. Submucosal endoscopic esophageal myotomy: A novel experimental approach for the treatment of achalasia. *Endoscopy.* 2007;39:761–4.
5. Inoue H, Minami H, Satodate H, Kudo S. First clinical experience of submucosal endoscopic myotomy for esophageal achalasia with no skin incision. *Gastrointest Endosc.* 2009;69:AB122.
6. Mejía M, León F, Donoso A, Pimentel F, Ibáñez L, Sharp A. Desarrollo de una nueva técnica endoscópica para el tratamiento de la acalasia: POEM (Per oral endoscopic myotomy). *Rev Chil Cir.* 2014;66:181–7.
7. Bechara R, Inoue H. POEM, the prototypical «new NOTES» procedure and first successful NOTES procedure. *Gastrointest Endoscopy Clin N Am.* 2016;26:237–55.
8. Barbieri L, Hassan C, Rosati R, Fumagli U, Correlae L, Repici A. Systematic review and meta-analysis: Efficacy and safety of POEM for achalasia. *United European Gastroenterol J.* 2015;3:325–34.
9. Talukdar R, Inoue H, Nageshwar D. Efficacy of peroral endoscopic myotomy (POEM) in the treatment of achalasia: A systematic review and meta-analysis. *Surg Endosc.* 2015;29:3030–46.
10. Marano L, Pallabazzer G, Solito B, Santi S, Pigazzi A, de Luca R, et al. Surgery or peroral esophageal myotomy for achalasia. A systematic review and meta-analysis. *Medicine (Baltimore).* 2016;10:e3001.
11. Stavropoulos S, Modayil R, Friedel D. The state of the art in per-oral endoscopic myotomy. *Semin Thoracic Surg.* 2016;28:137–46.
12. Crespin O, Liu L, Parmar A, Jackson T, Hamid J, Shlomovitz E, et al. Safety and efficacy of POEM for treatment of achalasia: A systematic review of the literature. *Surg Endosc.* 2016. <http://dx.doi.org/10.1007/s00464-016-5217-y>
13. Ngamruengphong S, Inoue H, Chiu P, Yip H-C, Bapaye A, Ujiki M, et al. Long-term outcomes of per-oral endoscopic myotomy in achalasia patients with a minimum follow-up of 2 years: An international multicenter study. *Gastrointest Endosc.* 2016. <http://dx.doi.org/10.1016/j.gie.017201609>
14. Schneider A, Louie B, Warren H, Farivar A, Schembre D, Aye R. A matched comparison of per oral endoscopic myotomy to laparoscopic Heller myotomy in the treatment of achalasia. *J Gastroenterol Surg.* 2016;20:1789–96.
15. Hungness E, Sternbach J, Teitelbaum E, Kharilas P, Pandolfino J, Soper N. Per-oral endoscopic myotomy (POEM) after learning curve. Durable long-term results with a low complication rate. *Ann Surg.* 2016;264:508–17.
16. Zhang Y, Wang H, Chen X, Liu L, Wang H, Liu B, et al. Per-oral endoscopic myotomy versus laparoscopic Heller myotomy for achalasia. A Meta-analysis of nonrandomized comparative studies. *Medicine (Baltimore).* 2016;95:e2736.
17. Shiwaku H, Inoue H, Yamashita K, Ohmiya T, Beppu R, Nakashima R, et al. Peroral endoscopic myotomy for esophageal achalasia: Outcomes of the first over 100 patients with short-term follow up. *Surg Endosc.* 2016;30:4817–26.
18. Inoue H, Sato H, Ikeda H, Onimaru M, Sato C, Minami H, et al. Per-oral endoscopic myotomy: A series of 500 patients. *J Am Coll Surg.* 2015;221:256–64.
19. Bechara R, Onimaru M, Ikeda H, Inoue H. Peroral endoscopic myotomy, 1000 cases later: Pearls, pitfalls, and practical considerations. *Gastrointest Endosc.* 2016;84:330–8.
20. Louie B, Schneider A, Schembre D, Aye R. Impact of prior interventions on outcomes during per oral endoscopic myotomy. *Surg Endosc.* 2017;31:1841–8.
21. Patti M, Andolfi C, Bowers S, Soper N. POEM vs laparoscopic Heller myotomy and fundoplication: Which is now the gold standard for treatment of achalasia? *J Gastroenterol Surg.* 2016. <http://dx.doi.org/10.1007/s11605-016-3310-0>
22. Hoppo T, Thakkar S, Schumacher L, Komatsu Y, Choe S, Shetty A, et al. A utility of per oral endoscopic myotomy (POEM) across the spectrum of esophageal motility disorders. *Surg Endosc.* 2016;30:233–44.
23. Nabi Z, Ramchandani M, Nageshwar D, Darisetty S, Kotla R, Kalapala R, et al. Per oral endoscopic myotomy in children with achalasia cardia. *J Neurogastroenterol Motil.* 2016;22:613–9.
24. Miller H, Neupane R, Fayeziadeh M, Majumder A, Marks J. POEM is a cost-effective procedure: Cost-utility analysis of endoscopic and surgical treatment options in the management of achalasia. *Surg Endosc.* 2017;31:1636–42.