

Presentación atípica de síndrome infrecuente: absceso como inicio de síndrome de May-Thurner

Valentina Andrea Ardiles Vega¹, María Ignacia Álvarez Argaluz¹, Paulina Andrea Olivares Araya¹ y Felipe Ignacio Parraguez Guerra¹

Atypical presentation in an uncommon syndrome: Abscess as debut of May-Thurner syndrome

Aim: To present a case of an atypical debut of May-Thurner syndrome, uncommon vascular disease. **Case report:** We report a case of a 23 year old female with an abscess of the left foot and extensive edema of the left lower limb. D-Dimer test and Venous Doppler ultrasound discards an acute thrombotic event. Further studies with CT angiogram concludes the compression in the origin of the left common iliac vein compatible with May-Thurner syndrome. **Conclusion:** May-Thurner syndrome represent an uncommon and variable cause of venous disease of the left lower limb in young female patients.

Key words: May-Thurner; abscess; iliac vein.

Facultad de Medicina,
Universidad Católica del
Norte, Sede Guayacán,
Coquimbo, Chile.

Recibido el 28 de diciembre
de 2016, aceptado para
publicación el 11 de abril de
2017.

Correspondencia a:
María Ignacia Álvarez
Argaluz
maythurner.research@gmail.
com

Resumen

Objetivo: Presentar un caso de inicio atípico de síndrome de May-Thurner, enfermedad vascular poco frecuente. **Caso clínico:** Se reporta el caso de una paciente de 23 años con absceso de pie izquierdo y extenso edema de dicha extremidad. El dímero D y la ecotomografía *doppler* color venosa descartan evento trombotico agudo. El estudio complementario con angioTC objetiva compresión del origen de la vena ilíaca común izquierda, presencia de venas colaterales y diferente grado de insuficiencia venosa en dicha extremidad, hallazgos compatibles con el síndrome de May-Thurner. **Conclusión:** El síndrome de May-Thurner representa una causa inusual y de presentación variable en enfermedad venosa de extremidad inferior izquierda en mujeres jóvenes.

Palabras clave: May-Thurner; absceso; vena ilíaca.

Introducción

El síndrome de May-Thurner, también llamado síndrome de Cockett o síndrome de compresión de la vena ilíaca, es una entidad clínica rara producida por la compresión extrínseca de la vena ilíaca común izquierda, entre la arteria ilíaca común y los cuerpos vertebrales, usualmente lumbares, con la subsecuente oclusión/estenosis de la vena ilíaca común izquierda.

La compresión mantenida de la vena produce una lesión de la íntima que provoca la formación de membranas o bandas en la luz vascular que dificultan u obstruyen el flujo venoso, provocando hipertensión, dilatación y estasis venosa de la extre-

midad inferior.

La manifestación típica es en forma de trombosis venosa profunda o bien en signos y síntomas de insuficiencia venosa crónica, caracterizados por dolor, edema, várices o úlceras venosas. El grado de severidad de las manifestaciones clínicas de este síndrome depende de la eficiencia de la circulación colateral de la pelvis para lograr llevar el retorno venoso desde la extremidad inferior hacia la vena cava inferior.

Aunque la incidencia y prevalencia del síndrome de May-Thurner no son bien conocidas, por el infradiagnóstico de esta entidad, se ha descrito que es más frecuente en las mujeres, entre la tercera y quinta década de la vida y sin factores de riesgo.

CASOS CLÍNICOS

Presentación del caso

Mujer de 23 años, sin antecedentes médicos ni quirúrgicos, usuaria de anticonceptivos orales combinados. Acudió a la Unidad de Emergencia por cuadro de 7 días de evolución de edema de extremidad inferior izquierda desde la raíz del muslo, no doloroso, sin eritema, asociado a la aparición en el talón izquierdo de lesiones superficiales agrieta-

das y pústula de 1 cm de diámetro, rodeada de halo eritematoso, sensible a la palpación y con aumento de temperatura local 2 días previos a la consulta. La paciente no refirió fiebre, dolor torácico, disnea ni alteraciones motoras o sensitivas en las extremidades inferiores. A la anamnesis dirigida, la paciente negó hábito tabáquico, consumo de fármacos, trauma reciente y antecedentes familiares de enfermedad tromboembólica. El cuadro clínico inició 24 h posteriores a un viaje por vía aérea de 23 h de duración, con escala de 1 h.

Al examen físico de ingreso la paciente se encontraba vigil, lúcida, normotensa, con frecuencia cardíaca de 105 lpm, afebril y sin apremio ventilatorio. En la extremidad inferior izquierda, se observó edema desde la raíz del muslo hasta el pie, no eritematoso, y aumento de volumen en el talón ipsilateral de 1 cm de diámetro, rodeado de halo eritematoso, sensible a la palpación y con aumento de temperatura local. Los pulsos poplíteo, pedio y tibial posterior estaban presentes, el llene capilar fue menor de 2 s y el examen neurológico resultó normal. Se realizaron exámenes de laboratorio que incluyeron hemograma con perfil bioquímico dentro de parámetros normales y dímero-D, cuyo valor no fue sugerente de enfermedad tromboembólica. El estudio imagenológico con radiografía de pie izquierdo en proyecciones anteroposterior y lateral no exhibió hallazgos patológicos.

Ante un cuadro clínico sugerente de absceso en el talón izquierdo, se decidió manejo quirúrgico mediante drenaje de colección y ulterior administración de antibioterapia de amplio espectro con amoxicilina-ácido clavulánico durante 10 días, con cese de la sintomatología y signología.

Posterior al tratamiento, se complementó el estudio del cuadro clínico mediante ecografía con *doppler* venoso de extremidades inferiores, el cual mostró signos de importante ectasia venosa con dilatación de ambas venas safenas internas, predominante a izquierda, y de ambas safenas externas en ambas extremidades, sin signos de incompetencia de los cayados evidentes en posiciones de decúbito y de pie. Llamó la atención la presencia de venas adyacentes a la confluencia de las venas ilíacas comunes y vena cava inferior (Figura 1). Además, se realizó tomografía axial computarizada de pelvis en fase venosa, destacando compresión del origen de la vena ilíaca común izquierda entre la arteria ilíaca común derecha y la columna vertebral (Figuras 2 y 3), encontrándose, sin embargo, permeable. Los hallazgos descritos fueron calificados como inespecíficos, aunque pudiéndose encontrar en contexto de síndrome de May-Thurner sin evidencias de trombosis.

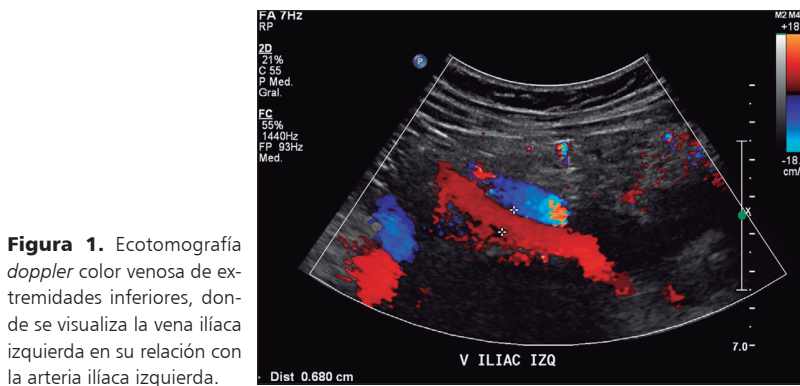


Figura 1. Ecotomografía *doppler* color venosa de extremidades inferiores, donde se visualiza la vena ilíaca izquierda en su relación con la arteria ilíaca izquierda.

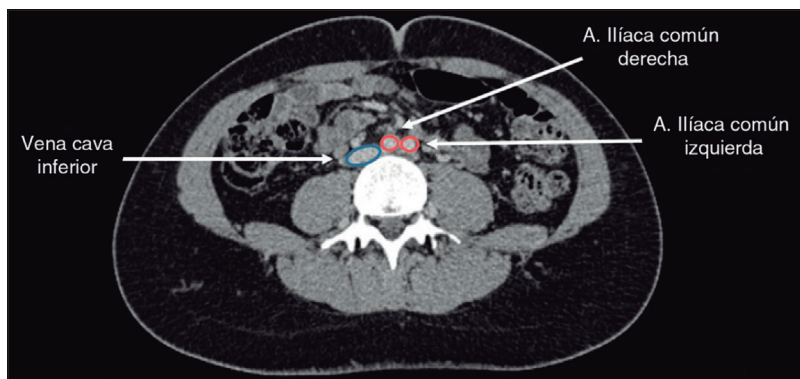


Figura 2. TC de pelvis, donde se evidencia la vena cava inferior y venas ilíacas comunes con diámetros conservados, previamente a la compresión.

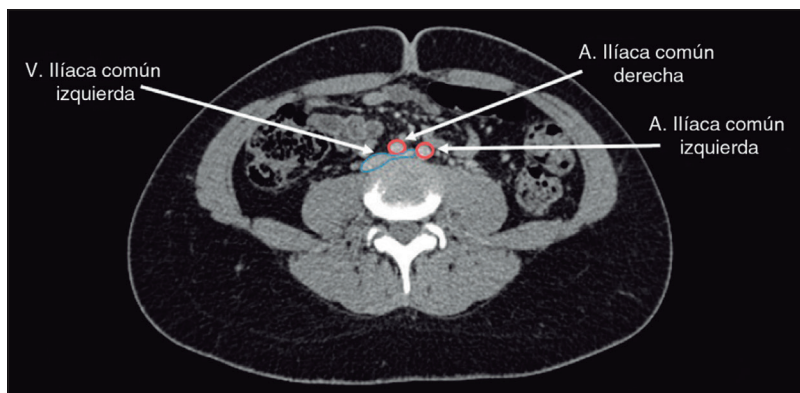


Figura 3. TC de pelvis, donde se evidencia la compresión del origen de la vena ilíaca común izquierda entre la arteria ilíaca común derecha y la columna vertebral.

Discusión

El síndrome de May-Thurner recibe varios nombres en la literatura científica, siendo conocido también como síndrome compresivo de la vena ilíaca, síndrome de compresión ileocaval, síndrome de Cockett¹, entre otros. Fue descrito inicialmente por May y Thurner en el año 1967, quienes describieron la relación entre síndromes tromboticos pélvicos y el hallazgo compresivo de la vena ilíaca izquierda en estudios *post mortem*².

El síndrome se caracteriza por una obstrucción del flujo venoso (estenosis u oclusión) en la vena ilíaca común izquierda, causada por una compresión extrínseca de la arteria ilíaca.

Inicialmente fue descrito como el hallazgo anatómico de compresión de la vena ilíaca, sin embargo, en la actualidad, hay autores que definen el síndrome como la presencia anatómica de la compresión asociada a hallazgos clínicos³, predominantemente trombosis pélvicas y de la extremidad inferior izquierda, ya que se postula que la compresión asintomática de la vena ilíaca izquierda podría ser una variante anatómica no patológica⁴. Al respecto, algunos autores proponen referirse a «anatomía de May-Thurner» en aquellos pacientes asintomáticos con el hallazgo compresivo y a «síndrome de May-Thurner» cuando se trata de casos que comprometen el flujo venoso⁵.

La incidencia de la enfermedad es desconocida; escasos estudios disponibles en la literatura postulan que el hallazgo compresivo se encontraría en entre un 18-48% de los pacientes⁶, sin embargo, solo un 2-3% desarrollaría trombosis venosa profunda⁷.

La presentación en la paciente del caso escapa de lo encontrado en el cuadro clínico clásico de trombosis venosa unilateral de extremidad inferior izquierda descrito en la literatura, iniciando con un absceso del pie, presentación no reportada en la literatura actual, donde se han descrito inicios atípicos, desde hematoma espontáneo retroperitoneal asociado a rotura de la vena ilíaca, presentaciones crónicas como insuficiencia venosa crónica⁸, venas varicosas, lipodermatoesclerosis, accidentes vasculares en pacientes con foramen oval persistente, otros síndromes pélvicos congestivos y dolor crónico⁹, por lo que el caso reportado representa un hallazgo atípico dentro de un síndrome infrecuente, pero probablemente subdiagnosticado en nuestro medio.

Los pacientes con síndrome de May-Thurner rara vez inician con tromboembolismo pulmonar, ya que se postula que la compresión crónica de la vena ilíaca actuaría como tope al paso de trombos de gran tamaño¹⁰, lo que se correlaciona con el caso presentado.

El diagnóstico de este síndrome no se puede realizar exclusivamente con la historia clínica, postulándose que se debiese realizar un estudio más exhaustivo en pacientes que presenten cuadros sugerentes.

En el caso presentado se realizó un *doppler* venoso de extremidades inferiores que impresionó signos de importante ectasia venosa con dilatación de safenas internas predominante a izquierda, sin signos de incompetencia de los cayados evidentes en posiciones decúbito y de pie. Destaca la presencia de venas adyacentes a la confluencia de las venas ilíacas y cava inferior, además de una compresión no significativa en este estudio de la vena ilíaca izquierda (Figura 1). En dicha oportunidad, se recomendó la realización de angioTC complementario, el cual se describe como una efectiva herramienta diagnóstica para el estudio de este síndrome. Se concluyó la presencia de compresión en el origen de la vena ilíaca común izquierda (Figura 3) entre la arteria ilíaca común derecha y la columna, hallazgo concordante con el síndrome de May-Thurner.

La literatura recomienda un estudio exhaustivo de factores protrombóticos y compresivos, sugiriendo realizar estudio de trombofilias, el cual no se realizó en esta ocasión por la ausencia de clínica trombotica, y estudios imagenológicos no invasivos, como la ecografía *doppler*, el TC contrastado, realizados en nuestro medio, y la resonancia magnética, que han resultado efectivos para su diagnóstico. En la actualidad, se considera la venografía contrastada como el *gold standard*¹¹, por su precisión en la descripción compresiva y posibilidad terapéutica, la cual se planea realizar de forma diferida para complementar el plan de manejo y estudio de la paciente presentada.

Responsabilidades éticas

Protección de personas y animales. Los autores declaran que para esta investigación no se han realizado experimentos en seres humanos ni en animales.

Confidencialidad de los datos. Los autores declaran que han seguido los protocolos de su centro de trabajo sobre la publicación de datos de pacientes.

Derecho a la privacidad y consentimiento informado. Los autores declaran que en este artículo no aparecen datos de pacientes.

Conflicto de intereses

Los autores no refieren ningún conflicto de intereses.

CASOS CLÍNICOS**Bibliografía**

1. Cockett FB, Thomas ML. The iliac compression syndrome. *Br J Surg.* 1965;52:816-21.
2. May R, Thurner J. The cause of the predominantly sinistral occurrence of thrombosis of the pelvic veins. *Angiology.* 1957;8:419-27.
3. Peters M, Syed RK, Katz M, Moscona J, Press C, Nijjar V, et al. May-Thurner syndrome: A not so uncommon cause of a common condition. *Proc (Bayl Univ Med Cent).* 2012;25:231-3.
4. Kibbe M, Ujiki M, Goodwin AL, Eskandari M, Yao J, Matsumura J. Iliac vein compression in an asymptomatic patient population. *J Vasc Sur.* 2004;39:937-43.
5. Oguzkurt L, Tercan F, Pourbagher MA, Kizilkilic O, Turkoz R, Boyvat F. Computed tomography findings in 10 cases of iliac vein compression (May-Thurner) syndrome. *Eur J Radiol.* 2005;55:421-5.
6. Kasirajan K, Gray B, Ouriel K. Percutaneous Angio-Jet thrombectomy in the management of extensive deep venous thrombosis. *J Vasc Interv Radiol.* 2001;12:179-85.
7. O'Sullivan GJ, Semba CP, Bittner CA, Kee ST, Razavi MK, Sze DY, et al. Endovascular management of iliac vein compression (May-Thurner) syndrome. *J Vasc Interv Radiol.* 2000;11:823-36.
8. Jiang J, Ding X, Zhang G, Su Q, Wang Z, Hu S. Spontaneous retroperitoneal hematoma associated with iliac vein rupture. *J Vasc Surg.* 2010;52:1278-82.
9. Baron HC, Shams J, Wayne M. Iliac vein compression syndrome: A new method of treatment. *Am Surg.* 2000;66:653-5.
10. Chan KT, Popat RA, Sze DY, Kuo WT, Kothary N, Louie JD, et al. Common iliac vein stenosis and risk of symptomatic pulmonary embolism: an inverse correlation. *J Vasc Interv Radiol.* 2011;22:133-41.
11. Narese D, Bracale UM, Vitale G, Porcellini M, Midiri M, Bracale G. What the young physician should know about May-Thurner syndrome. *Transl Med UniSa.* 2015;12:19-28.