

Caso clínico-radiológico pediátrico

VIVIANA RIQUELME S.* y CRISTIÁN GARCÍA B.**

Historia clínica

Recién nacido de término de 38 semanas de edad gestacional, producto de embarazo fisiológico, parto vaginal, Apgar 9-9. Peso 2.300 g al nacer. Actualmente tiene 4 días de vida, se

diagnosticó cardiopatía congénita compatible con hipoplasia de ventrículo izquierdo.

Se solicitó radiografía de tórax antero-posterior portátil (Figuras 1 a, b), que muestra cardiomegalia y signos de congestión venosa pulmonar. No hay derrame pleural.

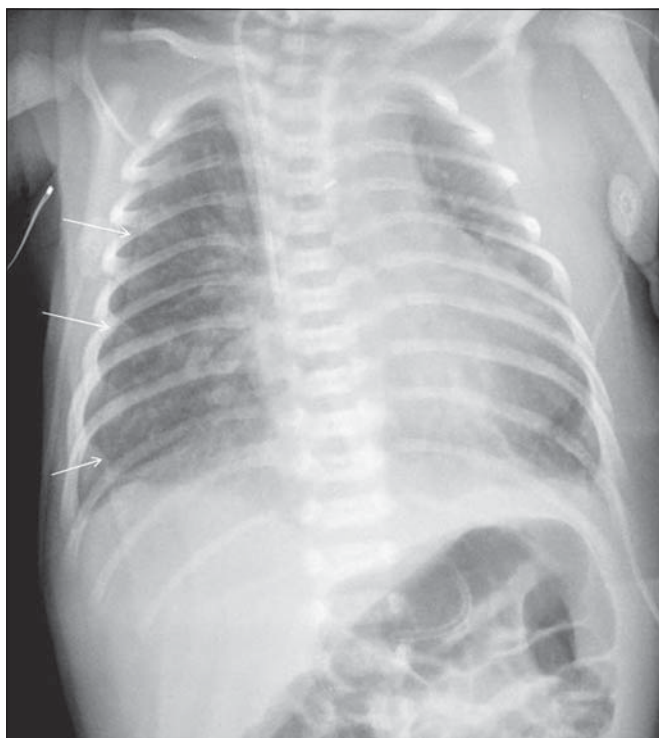


Figura 1a.

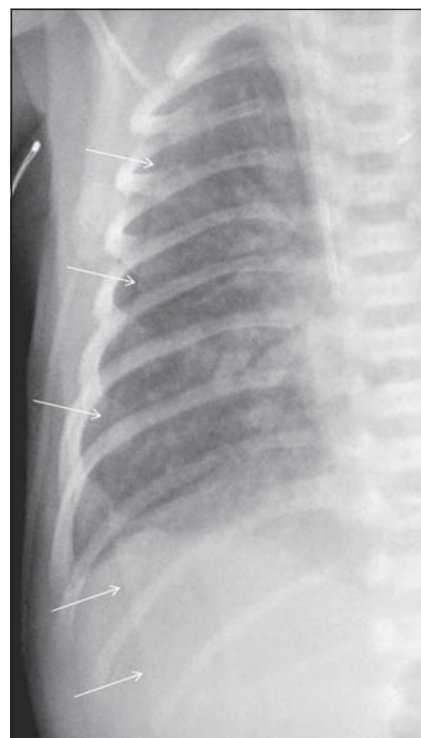


Figura 1b.

¿Qué hallazgo cree Ud. indican las flechas blancas en el hemitórax derecho?

* Médico, Egresada Facultad de Medicina, Pontificia Universidad Católica de Chile.

** Departamentos de Radiología y Pediatría. Facultad de Medicina, Pontificia Universidad Católica de Chile.

Hallazgos radiológicos

Además de los hallazgos ya descritos, se observa una imagen lineal fina, en el margen lateral del hemitórax derecho, que se continúa hacia el abdomen (flechas blancas) y que no es visible en el vértice del hemitórax de ese lado (Figuras 1 a, b) y que corresponde a un pseudoneumotórax determinado por un pliegue cutáneo del dorso. La Figura 1 c muestra una zona radiolúcida fina (flechas blancas) que corresponde a aire en el pliegue cutáneo, lo que corresponde a un hallazgo característico.

Diagnóstico

Pseudoneumotórax derecho determinado por un pliegue cutáneo del dorso.

Discusión

El neumotórax corresponde a la presencia de aire en el espacio pleural. Según su origen se divide en: traumático, iatrogénico y espontáneo. Éste último puede ocurrir en pacientes sanos (primario) o con patología pulmonar de base (secundario). Su incidencia en edad pediátrica es desconocida, pero se sabe que el neumotórax espontáneo ocurre predominantemente en niños entre 14 y 15,9 años^{1,2}.

El cuadro clínico depende de la magnitud del neumotórax, siendo los síntomas más comunes la disnea y el dolor pleurítico unilateral¹.

El diagnóstico se confirma mediante la radiografía (Rx) de tórax. En la proyección anteroposterior (AP) se observa la pleura visceral como una fina línea curva, radiopaca, de contornos bien definidos que discurre paralela a la pared torácica^{1,3}. Ésta delimita dos zonas de distinta densidad: un área de parénquima normal, y otra (periférica) que es avascular e hiperlúcida⁴. Si ésta es realizada con el paciente en decúbito, el aire se acumula en las bases pulmonares, por lo que se agudiza el ángulo del receso costofrénico (signo del surco profundo). Además, puede existir hiperlucidez en el hipocondrio respectivo o en todo el hemitórax, descenso del hemidiafragma ipsilateral o mayor definición del borde mediastínico del corazón y del diafragma⁵. La proyección AP puede complementarse con la radiografía lateral, que en el niño alcanza gran rendimiento cuando es hecha en decúbito dorsal y con rayo horizontal, donde el neumotórax se acumula hacia anterior, en la región retroesternal, por la posición del niño¹. La Rx tomada en espiración es útil para detectar neumotórax pequeños².

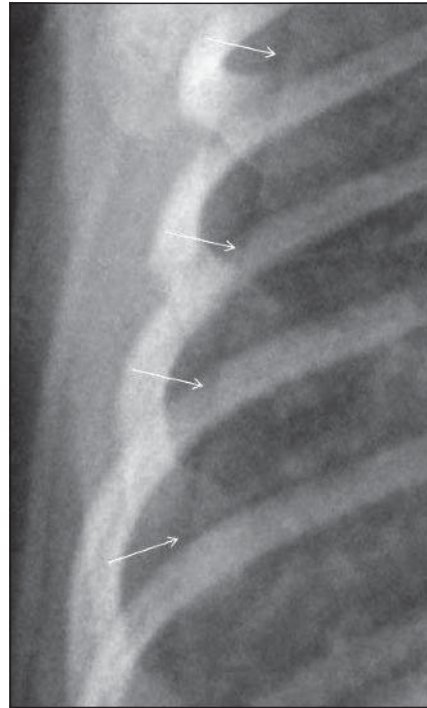


Figura 1c.

Precisar el tamaño del neumotórax es de suma importancia, ya que define la conducta terapéutica. Existen diversos métodos para esto. Las guías de la British Thoracic Society recomiendan medir (a nivel del hilio) la distancia entre la línea pleural y la pared torácica, utilizando la proyección AP. Según esto, el neumotórax se clasifica en: pequeño (menor de 2 cm) y grande (más de 2 cm)^{1,2}. En el último caso, esta distancia traduce una pérdida de volumen pulmonar superior al 50%¹. Sin embargo, este método no es adecuado para evaluar neumotórax apicales. Utilizando la misma proyección, las guías del American College of Chest Physicians determinan el tamaño del neumotórax mediante la distancia existente entre el vértice pulmonar y el domo ipsilateral de la cavidad torácica, en donde el límite para definir si es pequeño o grande es de 3 cm^{1,2,6}. Según lo anterior, en el caso de neumotórax pequeños el manejo es conservador, se realiza control radiológico en 24 h y si es grande, requiere hospitalización e instalación de drenaje^{1,6}.

Aun cuando el diagnóstico de esta patología parece ser sencillo, en ocasiones se dificulta por la presencia de artefactos que simulan la imagen radiológica de un neumotórax ("pseudoneumotórax"). Pliegues cutáneos, de ropa y el borde medial de la escápula son los simuladores más comunes^{4,7}. Quistes y bulas pueden confundirse con un neumotórax loculado. Éstos suelen pre-

sentarse en pacientes con patología pulmonar y sus contornos son cóncavos hacia la pared torácica¹.

Los pliegues cutáneos son comunes de observar en las radiografías de tórax de la práctica clínica pediátrica. Se visualizan como una línea densa, con un borde medial bien delimitado y uno externo radiolúcido de 1 a 2 mm de grosor⁴ (Figura 1c). Al contrario del neumotórax, en este caso no existe diferencia entre las áreas que esta línea separa, pues se visualiza parénquima pulmonar a ambos lados de ella. Su extensión más allá de la pared torácica, elemento patognomónico en su diagnóstico^{1,3} (Figuras 1a-c).

Siempre se debe interpretar los hallazgos radiológicos en el contexto del paciente. Si no es posible esclarecer el diagnóstico con las características antes mencionadas, puede repetirse la radiografía de tórax⁷.

Bibliografía

- 1.- O'CONNOR A, MORGAN W. Radiological review of pneumothorax. *BMJ* 2005; 330: 1493-7.
- 2.- ROBINSON P, COOPER P, RANGANATHAN S. Evidence-based management of pediatric primary spontaneous pneumothorax. *Pediatric Respir Rev* 2009; 10: 110-7.
- 3.- SHANKAR K J, SANAULLAH M, AHMED A. Pseudopneumothorax. *Eur J Intern Med* 2008; 19: 45-6.
- 4.- FISHER J K. Skin fold *versus* pneumothorax. *Am J Roentgenol* 1978; 130: 791-2.
- 5.- KONG A. The deep sulcus sign. *Radiology* 2003; 228: 415-6.
- 6.- POSNER K, NEEDLEMAN J. Pneumothorax. *Pediatr Rev* 2008; 29: 69-70.
- 7.- KAMATH S, BALETHBAIL S, PARTHASARATHI G. Pseudo-pneumothorax: look before you leap. *Anesth Analg* 2008; 107: 1759.

Correspondencia a:
Dr. Cristián García B.
Departamento de Radiología. Hospital Clínico Pontificia
Universidad Católica de Chile.
Marcoleta 367. Santiago.
E-mail: cgarcia@med.puc.cl