

Casos Clínicos

Gestación heterotópica: dos casos con gestación intrauterina viable a término

Rocío Álvarez Bernabeu¹, Macarena Reina Paniagua¹, María Begoña Encinas Pardilla¹, Lucía Serrano González¹, Ángel Salcedo Mariña¹, Eva Tejerina Gonzalez², Tirso Pérez Medina.¹

¹ Servicio de Obstetricia y Ginecología, ² Servicio de Anatomía Patológica. Hospital Universitario Puerta de Hierro Majadahonda. Madrid, España.

RESUMEN

Se presentan dos casos de gestación heterotópica, el primero de ellos espontáneo y el segundo tras técnicas de fecundación in vitro. En ambos la gestación intrauterina evolucionó de forma favorable, con control gestacional normal y llegando a término, con el nacimiento de recién nacidos sanos. La gestación heterotópica se define como la presencia simultánea de gestación en dos lugares de implantación distintos, lo más frecuente una gestación intrauterina acompañada de otra ectópica. Se trata de una situación poco frecuente, con una incidencia de 1/8000 embarazos espontáneos según la bibliografía más reciente.

PALABRAS CLAVE: *Gestación ectópica, gestación heterotópica, salpingectomía, fecundación in vitro*

SUMMARY

We report two cases of heterotopic pregnancy, the first one spontaneous and the second one after in vitro fertilization techniques. In both, the intrauterine gestation evolved favorably, normal pregnancy control and coming to terms with the birth of healthy newborns. Heterotopic pregnancy is defined as the simultaneous presence of gestation at two different locations, most often in utero accompanied by another ectopic pregnancy. This is a rare situation, with an incidence of spontaneous pregnancies 1/8000 according to the most recent literature.

KEY WORDS: *Ectopic pregnancies, heterotopic pregnancy, salpingectomy, in vitro fertilization*

INTRODUCCIÓN

La gestación heterotópica se define como la coexistencia de una gestación intrauterina y una gestación ectópica en cualquier localización. La existencia de un embarazo heterotópico espontáneo, es decir, no asociado a técnicas de reproducción

asistida, es una situación rara, y su incidencia se estima en 1/8000 embarazos espontáneos. El uso cada vez más frecuentes de técnicas de fertilización, hace que el riesgo de que nos encontremos con una gestación heterotópica sea mayor y oscila entre 1/100 a 1/500 embarazos.

La localización más frecuente del embarazo ec-

tópico en el seno de una gestación heterotópica, al igual que el que ocurre de forma aislada, es el segmento ampular de la trompa de Falopio. También se puede identificar en otra región de la trompa o en el ovario, y más raramente en el canal cervical o la cavidad abdominal.

Presentamos dos casos de gestación heterotópica con gestaciones intrauterinas viables que llegaron a término, con recién nacidos sanos. Estos dos casos suceden en situaciones muy diferentes, el primero de ellos tras una gestación espontánea y el segundo en una paciente salpingectomizada en el contexto de una fecundación in vitro.

Casos clínicos

Caso 1. Paciente de 38 años, gestante que acude a urgencias en varias ocasiones por dolor abdominal y sangrado vaginal escaso. No presenta antecedentes de interés salvo una cesárea previa por no progresión de parto y un aborto tardío a las 16 semanas de gestación por corioamnionitis. La gestación actual ha sido conseguida de manera espontánea.

En la última consulta, presenta una amenorrea de 9 semanas y dolor abdominal con signos de irritación peritoneal. En la ecografía se observa gestación evolutiva intrauterina que corresponde con la edad gestacional y en el área anexial derecha se visualiza una imagen sólido-quística de 11 cm, que ocupa todo el fondo de saco de Douglas.

En su anterior consulta por urgencias se visualizó una imagen de mucho menor tamaño y que al evidenciar una gestación intrauterina y presentar mejor estado general se diagnosticó como primera posibilidad un cuerpo lúteo hemorrágico.

En la analítica solicitada en urgencias se evidenció una leve anemia y coagulación y fórmula leucocitaria normal. Tras mantener a la paciente en observación con analgesia intravenosa y por no presentar mejoría del dolor se decide realizar laparoscopia diagnóstica.

Se visualiza hemoperitoneo escaso, útero aumentado de tamaño acorde a la edad gestacional y conglomerado de trompa y ovario derecho de unos 8 x 11 cm, adherido a recto y cara posterior uterina, apreciándose hematoma organizado sin poderse precisar origen en trompa o en ovario. Tras adhesiolisis cuidadosa se realiza salpingectomía derecha y drenaje del hematoma. En ecografía de control se comprueba viabilidad fetal y se objetiva imagen compatible con coágulo organizado de 5 cm adyacente a ovario derecho. El informe de Anatomía Patológica indica la presencia de vellosidades trofoblásticas en el material remitido, lo que confirma el diagnóstico de gestación heterotópica (Figura 1 y 2).

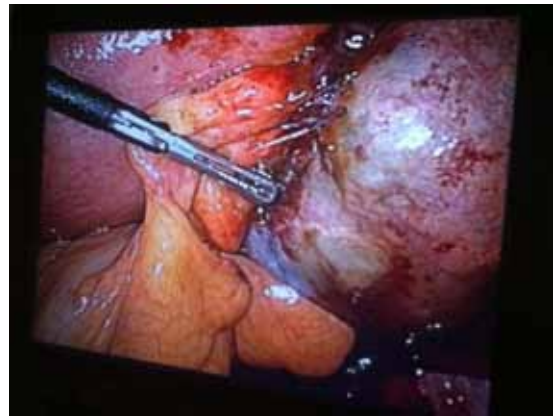

Figura 1. Caso 1: Útero gestante a la izquierda de la imagen y adherido a éste conglomerado en zona anexial derecha de 11 cm.

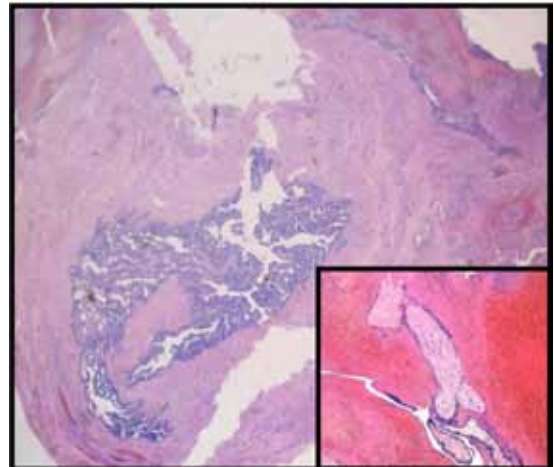


Figura 2. Caso 1: Imagen de la trompa de Falopio, con necrosis hemorrágica de la pared y solución de continuidad completa (HE, 2,4x). En la imagen inferior se identifican vellosidades coriales revestidas por cito y sincitiotrofoblasto (HE, 40x).

El resto del control de la gestación cursó sin complicaciones importantes. En la ecografía del primer trimestre obtuvo un IR elevado por lo que se realizó test de DNA fetal en sangre materna donde se comprobó cariotipo normal. Por otro lado las ecografías morfológicas y las biometrías están siendo normales. En su última visita con 32+4 semanas, se comprobó feto acorde y con un PFE alrededor del p90.

Caso 2. Paciente de 34 años, gestante de 6 semanas que acude a urgencias por dolor abdominal en región hipogástrica que no cede con analgesia. Asimismo presenta sudoración, escalofríos, náuseas y vómitos. Como antecedentes gineco-obstétricos de interés destacan la realización de quistectomía laparoscópica del ovario derecho por teratoma, enfermedad inflamatoria pélvica post inseminación, salpingectomía bilateral por hidrosálpinx bilateral en el contexto de la realización de una FIV y una hiperestimulación ovárica tras FIV. Paciente nulípara, con un aborto previo tras FIV. Esta gestación asimismo ha sido conseguida tras técnicas de reproducción asistida, habiéndole transferido dos embriones criopreservados las semanas previas a su consulta en urgencias. A su llegada a urgencias la paciente está taquicárdica y normotensa. Presenta intenso dolor a la movilización cervical. El abdomen es blando y depresible, presentando importante defensa muscular. La paciente refiere dolor a la palpación tanto superficial como profunda de hipogastrio y de fosas ilíacas experimentado un dolor intenso a la palpación de fosa ilíaca derecha, con signo de Blumberg positivo. En la ecografía se evidencia útero gestante con embrión de 2 mm con latido cardíaco positivo. En región anexial derecha y en Douglas, presenta gran conglomerado sólido-quístico de 7 centímetros, que parece englobar el ovario, formado probablemente por coágulos. Presenta líquido libre periuterino con columna vertical máxima de 5 cm y líquido libre en goteras.

Ante la situación clínica de la paciente se decide la realización de una laparoscopia diagnóstica. En zona anexial derecha se evidencia mínimo tejido ovárico residual y punto de sangrado en lo que podría corresponder a muñón de salpingectomía previa. Asimismo se realiza lavado de cavidad con abundantes coágulos y hemoperitoneo moderado. Se realiza ooforectomía derecha y coagulación de puntos de sangrado. Previa al alta de la paciente se comprobó vitalidad fetal. El informe de Anatomía Patológica indica la presencia de gestación ectópica en el material remitido lo que confirma que se trata de una gestación heterotópica.

El control posterior de la gestación intrauterina ha sido normal, con ecografías del primer y segundo trimestre normales. Las biometrías durante toda la gestación correspondían a edad gestacional. A las 40+6 semanas la paciente ingresa por rotura de bolsa y tras una cesárea indicada por riesgo de pérdida de bienestar fetal (pH intraparto 7.18) nace recién nacido masculino, de 3696 gm, sano y con un pH postparto de 7.21.

DISCUSIÓN

La gestación heterotópica se define como la presencia simultánea de dos gestaciones en dos sitios de implantación diferentes. La situación más

frecuente consiste en una gestación intrauterina y otra ectópica en cualquier localización. Se trata de una situación poco frecuente descrita en 1948 por Devoe y cols (1). Se ha determinado una incidencia en torno a 1/7000-9000 gestaciones (2).

Al igual que ocurre en la gestación ectópica aislada, la localización más frecuente en la gestación heterotópica es la porción ampular de la trompa, situándose aquí alrededor del 90% de los casos. Otros lugares descritos como posibles localizaciones son la cicatriz de cesárea previa, el cuerno del útero, el ovario, el cérvix y la localización abdominal en el fondo de saco de Douglas.

Con el uso cada vez más frecuente de técnicas de reproducción asistida, la incidencia de estas gestaciones heterotópicas está aumentando. Clayton y cols en 2007 (3), realizan un estudio retrospectivo analizando las complicaciones materno-fetales tras gestación espontánea versus gestación conseguida mediante técnicas de reproducción. La tasa de gestación heterotópica era más frecuente en el segundo grupo con una incidencia de 1,5/1000 gestaciones.

Esta diferencia con respecto a las gestaciones espontáneas puede deberse a que las pacientes que se someten a técnicas de reproducción asistida presentan por sí misma un factor de riesgo: se trata de pacientes que suelen presentar alteraciones a nivel de la trompa tanto de su permeabilidad como de su motilidad. Por otro lado determinados fármacos utilizados para inducir la ovulación, como el citrato de clomifeno (4), se han asociado a un incremento de la tasa de gestaciones heterotópicas. Otros factores que parecen intervenir en la elevada tasa de este tipo de embarazos tras tratamiento de fertilidad es el número de embriones transferidos. En algunos centros con el objetivo de aumentar la tasa de éxito, se transfieren más de un embrión, existiendo la posibilidad que uno refluyera hacia la trompa.

Otros factores de riesgos reconocidos para la gestación heterotópica son el antecedente de una gestación ectópica previa, la endometriosis y el antecedente de una enfermedad inflamatoria pélvica, aumentando el riesgo entre 7-10 veces. La ligadura tubárica bilateral reduce de forma drástica la posibilidad de gestación, pero cuando ésta se produce, en el 16% de los casos se trata de una gestación ectópica (5).

En nuestros casos las gestaciones ectópicas estaban situadas en el primero de ellos en la porción ampular de la trompa y en la segunda lo que es menos frecuente en el muñón de la salpingectomía previa. En cuanto a los factores de riesgo los encontramos presentes en nuestros casos: antecedente de enfermedad inflamatoria pélvica, fecundación in vitro, transferencia de más de un embrión.

Desde el punto de vista clínico las pacientes con gestaciones heterotópicas no son fácilmente

identificables ya que presentan un cuadro bastante inespecífico, superponible al de un aborto diferido o una gestación ectópica. Reece y cols (2), definieron los cuatro síntomas cardinales de la gestación heterotópica: dolor abdominal, presencia de imagen anexial en la ecografía, irritación peritoneal y altura uterina mayor que amenorrea. La presencia de sangrado escaso no es infrecuente y puede deberse a sangrado de la gestación ectópica en la mayoría de los casos.

A pesar de conocer estos síntomas, el diagnóstico de una gestación heterotópica supone a veces todo un reto para el obstetra. En pacientes con gestaciones espontáneas el grado de sospecha de una gestación heterotópica es realmente bajo, por otro lado una vez que se evidencia una gestación intrauterina la evaluación que se realiza de los anexos no es tan exhaustiva. Todo ello hace que se pueda subdiagnosticar y que con el paso de los días el cuadro se transforme en una urgencia vital.

Además del cuadro clínico que presente la paciente, la ecografía transvaginal es una herramienta clave para realizar el diagnóstico. Nos permite evaluar la cavidad uterina y los anexos. La evaluación de los anexos es clave para descartar la presencia de una gestación heterotópica, ya que en ellos se sitúan el 90% de los ectópicos. Situaciones como la presencia de un cuerpo lúteo, la hiperestimulación ovárica, la presencia de quistes anexiales pueden dificultar el diagnóstico.

A diferencia de la gestación ectópica aislada, la determinación de BHCG no es realmente útil, ya que sus niveles van a estar determinados por la gestación intrauterina y no nos servirán para valorar la posibilidad de una gestación ectópica simultánea.

La presencia de líquido libre y sobre todo la cantidad del mismo nos puede hacer sospechar una gestación ectópica complicada. No debemos olvidar que situaciones como la ovulación, una torsión ovárica, o una hiperestimulación ovárica pueden estar asociadas a ascitis que no debe ser confundida con un hemoperitoneo (6).

Un claro ejemplo de la dificultad diagnóstica que puede entrañar esta entidad es el caso de nuestra primera paciente. Había sido visita en urgencias con anterioridad y ante la ausencia de un cuadro clínico marcado y que se trataba de una gestación espontánea intrauterina viable, la imagen se catalogó de cuerpo lúteo complicado. No fue hasta que el cuadro clínico evolucionó y la imagen anexial aumentó de tamaño cuando se sospechó la posibilidad de una gestación heterotópica.

Debido a esta dificultad diagnóstica la realización de una laparoscopia de carácter diagnóstico frecuentemente es la técnica que más nos ayuda. Mediante esta técnica además de realizar una evaluación de la cavidad abdominal, aspiración del posible hemoperitoneo y valoración de los anexos

bajo visión directa nos permite realizar el tratamiento en el mismo acto quirúrgico.

El manejo de la gestación ectópica es controvertido. Entre las posibilidades terapéuticas destacan fundamentalmente dos: el manejo quirúrgico y el manejo médico. Entre las posibilidades quirúrgicas encontramos la realización de una salpingectomía o bien de una salpingostomía, la diferencia fundamental entre ellas radica en la conservación o no de la trompa.

Dos estudios recientes randomizados han evaluado las diferencias entre uno y otro tratamiento. Ninguno de ellos encontró diferencias estadísticamente significativas.

En el primero de ellos (7), con 199 pacientes, encontraron que la tasa de gestación espontánea tras la gestación ectópica era similar dos años después, 70% vs 64%. En el grupo de salpingostomía el 21% tuvieron que ser sometidas a una salpingectomía posterior por persistencia del sangrado tras salpingostomía. La recurrencia de gestación ectópica tampoco difería mucho en ambos grupos, entre un 8 y 12%.

El segundo de ellos (8), con 446 pacientes encuentra resultados parecidos. La tasa de gestación espontánea tras 36 meses era similar en ambos grupos, 61% vs 56%. La tasa de recurrencia de gestación ectópica la situaban en ambos grupos entre el 1 y 3%. Por último la persistencia de tejido trofoblático como era esperable era mayor en el grupo de la salpingostomía (14%). La salpingectomía debe ser la técnica elegida en determinadas situaciones como la rotura de la trompa, una situación hemodinámica inestable y la recurrencia de la gestación ectópica.

La vía de abordaje queda al juicio del cirujano, siendo la más deseada la vía laparoscópica. Esta nos ofrece unos resultados en cuanto a fertilidad posterior y no afectación de la gestación intrauterina similar a la vía abierta pero con las ventajas ya conocidas en cuanto a la recuperación posoperatoria.

El tratamiento médico consiste en la administración de fármacos que producirían una reducción selectiva de la gestación ectópica. La técnica consiste en la inyección de estas sustancias por punción eco guiada por vía vaginal o por vía abdominal y la aspiración posterior de la gestación. Entre los distintos fármacos utilizados destacan el metotrexate, el cloruro potásico y las prostaglandinas. El metotrexate está actualmente formalmente contraindicado por las posibles malformaciones que podría generar en la gestación intrauterina. El cloruro potásico es el más utilizado, con una tasa muy alta de efectividad y de seguridad tanto para la otra gestación como para la madre.

Doubilet y cols publicaron en 2004 (9) su experiencia en el manejo de gestación ectópicas de rara localización con tratamiento médico. Identificaron

27 casos entre 1992 y 2003, 18 ectópicos cervicales, 6 cornuales, 1 tubárico y 2 ectópicos sobre cicatriz de cesárea previa. En total había 4 gestaciones heterotópicas. El tratamiento en todos fue la administración de cloruro potásico por vía vaginal o abdominal en función de la facilidad del acceso. El tratamiento fue exitoso en 25 de los 27 pacientes. De las cuatro gestaciones heterotópicas en tres de ellas las gestación intrauterina cursó sin incidencias con un recién nacido sano. La cuarta interrumpió voluntariamente el embarazo. Posteriormente, 8 de las pacientes incluidas en el trabajo han tenido gestaciones únicas intrauterinas que han cursado sin complicaciones.

En los casos que se presentan en este trabajo la vía de abordaje fue la quirúrgica debido al cuadro clínico que presentaba la paciente y la sospecha fundada de hemoperitoneo en ambas pacientes.

CONCLUSIÓN

La gestación heterotópica aunque se trate de una entidad poco probable siempre debe formar parte del diagnóstico diferencial ante una paciente gestante con gestación intrauterina viable o no y la presencia de un dolor abdominal de difícil control.

REFERENCIAS

1. Devoe RW, Partt JH. Simultaneous intrauterine and extra uterine pregnancy Am J Obstet Gynecol 1948;56(6):1119-26.
2. Reece EA, Petrie RH, Sirmans MF, Finster WD. Combined intrauterine and extrauterine gestations: a review. Am J Obstet Gynecol 1983;146(3):323-30.
3. Clayton HH, Schieve LA, Peterson HB, et al. A comparison of heterotopic and intrauterine only pregnancy outcomes after assisted reproductive technologies in the United States from 1999 to 2002. Fertil Steril 2007;87(2):303-9.
4. Bello G, Schonolz D, Moshipur J, Jeng D, Berkowitz R. Combined pregnancy: The Mount Sinai experience. Obstet Gynecol Surv 1986;41(10):603-13.
5. Avitable N, Kaban N, Siadecki S, Lewiss R, Saul T. Two cases of heterotopic pregnancy: review of the literature and sonographic diagnosis in the emergency department. J Ultrasound Med 2015;34(3):527-30.
6. Barrenetxea G, BarinagaRementaria L, Lopez de Larruzea A, Aguirregoikoa JA, Mandiola M, Carbonero K. Heterotopic pregnancy: two cases and comparative review. Fertil Steril 2007;87(2):417.e9-15.
7. Fernandez H, Capmas M, Todd P, Lucot JP, et al. Fertility after ectopic pregnancy: the DEMETER randomized trial. Hum Reprod 2013;28(5):1247-53.
8. Mol F, van Mello NM, Strandell A, Strandell K, Jurkovic D, Ross J, et al. Salpingotomy versus salpingectomy in women with tubal pregnancy (ESEP study): an open-label, multicentre, randomised controlled trial. Lancet 2014;383(9927):1483-9.
9. Doubilet PM, Benson CB, Frates MC, Ginsburg E. Sonographically guided minimally invasive treatment of unusual ectopic pregnancies. J Ultrasound Med 2004;23(3):359-70.