

Tratamiento percutáneo de hernias discales y dolor discogénico de columna cervical y lumbar con etanol gelificado radiopaco

Drs. Pablo Herrera C⁽¹⁾, Leopoldo Díaz H⁽²⁾, Flavia Pizzolon⁽³⁾.

1. Médico Radiólogo, Clínica Reñaca, Viña del Mar, Chile.
2. Médico Neurocirujano, Clínica Reñaca. Viña del Mar, Chile.
3. Médica Radióloga, Clínica Reñaca. Viña del Mar, Chile.

Percutaneous treatment of cervical and lumbar disc herniation and discogenic pain with radiopaque gelified ethanol

Abstract: This study documents the efficacy of chemonucleolysis with radiopaque gelified ethanol in the treatment of cervical and lumbar disc herniation and discogenic pain. Ten patients underwent this procedure between April 1 and June 30, 2010. Satisfactory results were obtained in 100% of patients. There were no adverse events reported during or post-procedure and a significant reduction in pain and analgesic intake after intradiscal injection was registered. This technique, simple and safe to perform, yielded satisfactory results; thus, it appears to be a good alternative in the treatment of herniated discs and discogenic pain.

Keywords: Chemonucleolysis, Disc herniation, Ethanol.

Resumen: Este estudio reporta el resultado de quimionucleolisis usando etanol gelificado radiopaco en el tratamiento de hernias discales o dolor discogénico en columna cervical y lumbar. La muestra de pacientes fue relativamente pequeña y corresponde al periodo del 1° de abril al 30 de junio de 2011. Los resultados fueron satisfactorios en el 100% de los pacientes. No hubo eventos adversos durante y luego del procedimiento. Se observó significativa reducción de analgésicos y dolor después del procedimiento. Esta técnica fue relativamente simple de realizar y segura en su aplicación mostrando buenos resultados. Promete ser una buena alternativa en el tratamiento de hernias discales o dolor discogénico.

Palabras clave: Etanol, Hernia discal, Quimionucleolisis.

Herrera P y cols. Tratamiento percutáneo de hernias discales y dolor discogénico de columna cervical y lumbar con etanol gelificado radiopaco. *Rev Chil Radiol* 2011; 17(3): 128-133.

Correspondencia: Dr. Pablo Herrera Castillo / pherrera@clinicarenaca.cl jphc@vtr.net

Trabajo recibido el 12 de julio de 2011, aceptado para publicación el 13 de agosto de 2011.

Objetivos

Demostrar que el uso de alcohol gelificado es un método seguro, relativamente fácil de implementar, simple de usar y con buenos resultados para hernias o dolor discogénico de columna cervical y lumbar.

Introducción

Se han usado diversos métodos para tratar las hernias de núcleo pulposo que comprometen columna cervical y lumbar. Dada las complicaciones observadas en tratamientos quirúrgicos abiertos,

como la fibrosis peridural, se han desarrollado técnicas percutáneas buscando la lisis o resección del núcleo pulposo.

Se incluyen dentro de las técnicas métodos mecánicos, radiofrecuencia y la nucleolisis química.

Dentro de las sustancias químicas, se usó inicialmente quimopapaína, la que mostró una eficacia cercana al 80% en tratamientos de hernias lumbares y de 85% en hernias cervicales^(1,2), pero debido al alto índice de reacciones adversas y anafilácticas fue retirado del mercado⁽³⁾.

La búsqueda de nuevos productos químicos efectivos llevó al uso de etanol líquido, que dio muy buenos resultados, sin alergia asociada, siendo efectivo en lograr la lisis, pero con un defecto dado por su alta difusión, produciendo algunas veces dolor quemante de origen radicular en el periodo post procedimiento, asociándose además a difusión al espacio epidural, pudiendo ser causa de severo dolor en columna cervical⁽⁴⁾.

Actualmente, se dispone de etanol puro gelificado, que mantiene las propiedades nucleolíticas, pero sin la difusibilidad que presenta el etanol líquido, permitiendo inyecciones controladas. Para lograr la visualización del alcohol gel en radioscopia se le adiciona un metal inerte, habitualmente tungsteno (Figura 1), con una primera serie publicada el año 2007 por Theron y colaboradores⁽⁵⁾.

La utilidad reportada de este método es de 89,5% y se describe su uso tanto en columna cervical como lumbar⁽⁶⁾.

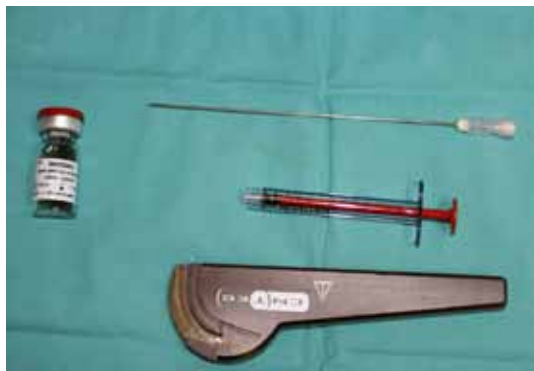

Figura 1. Etanol gelificado con tungsteno en suspensión.

Material y método

Se solicita al comité de ética de la Clínica Reñaca autorización para la realización de este trabajo.

Se evalúa respuesta de todos los pacientes sometidos a discolisis por etanol gelificado opacificado con tungsteno, en el periodo de observación que abarca del 1° de abril al 30 de junio de 2010, considerando el cuadro clínico previo al procedimiento, nivel de dolor por escala visual análoga, uso de analgésicos y exámenes radiológicos. Se evalúa el resultado del procedimiento por EVA, uso de analgésicos y seguimiento.

Descripción de la técnica

En sala de radiología intervencional, con arco C y contando con medidas de radioprotección, se posiciona al paciente en decúbito prono, sobre apoyador radiolúcido. Se administra sedación endovenosa monitoreada por anestesiólogo y anestesia local en el sitio de punción.

Se obtiene proyección oblicua del disco intervertebral a tratar. El punto de entrada se encuentra inmediatamente anterior a la articulación facetaria,

correspondiendo a la “zona de seguridad” del Triángulo de Kambin (Figura 2). En el caso de la columna cervical debe separarse el paquete vasculo nervioso de la tráquea y se alcanza el disco a nivel de la articulación uncovertebral (Figura 3). El abordaje del disco intervertebral lumbar se realiza con trócar 18G, en “visión túnel” y en columna cervical con aguja 21G. Se efectúan controles en planos AP y lateral para evaluar posición de la aguja previa a la inyección de etanol gelificado (Figuras 4 y 5). Para el abordaje del 5° disco lumbar y en casos con hipertrofia facetaria, se curva el extremo distal de la aguja para facilitar el direccionamiento de la misma y lograr un mejor acceso (Figuras 6 y 7). Homogenización del etanol gelificado en agitador Vortex por 3 minutos (Figura 8). Inyección intradiscal con jeringa de 1 ml bajo control fluoroscópico continuo para evitar fuga de etanol al espacio epidural, con volumen de 0,3 a 0,5 ml en columna cervical y de 0,8 a 1,5 ml en columna lumbar (Figuras 9, 10, 11 y 12).

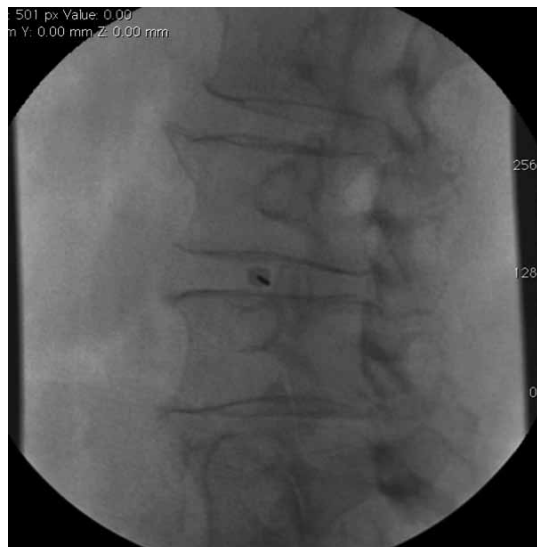

Figura 2. Inserción de aguja con “visión de túnel”.

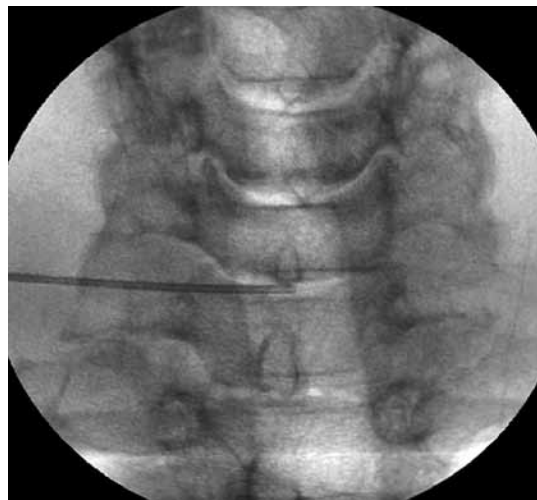


Figura 3. Ubicación del trócar en discos cervicales.

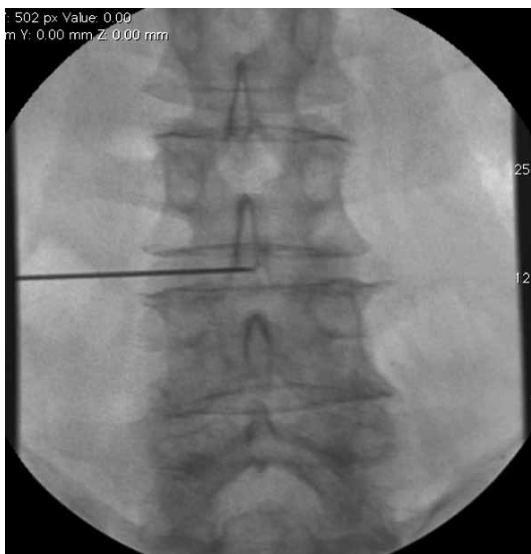


Figura 4. Control de posición de trócar AP.

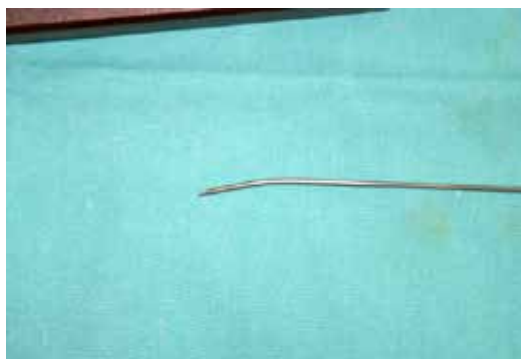

Figura 7. Curvatura distal del trócar para punciones de disco de L5-S1.

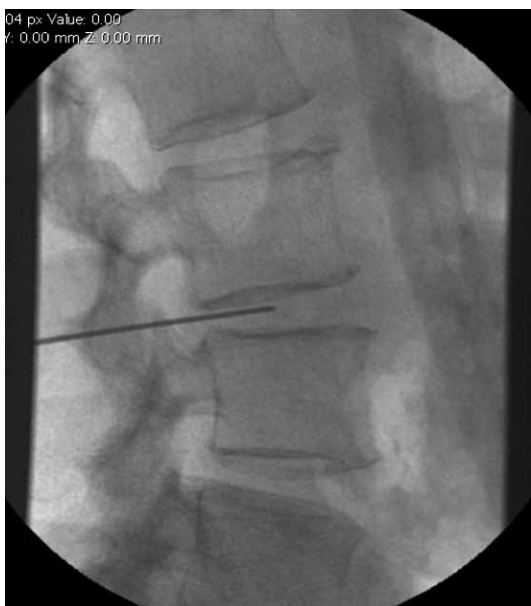

Figura 5. Control de posición del trócar lateral.

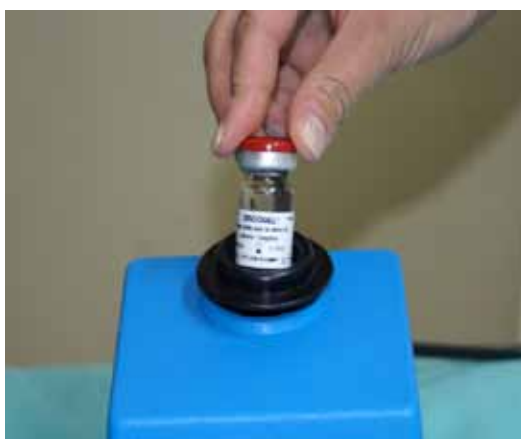

Figura 8. Se agita por 3 minutos el etanol gelificado con tungsteno en suspensión para homogenizar la solución.

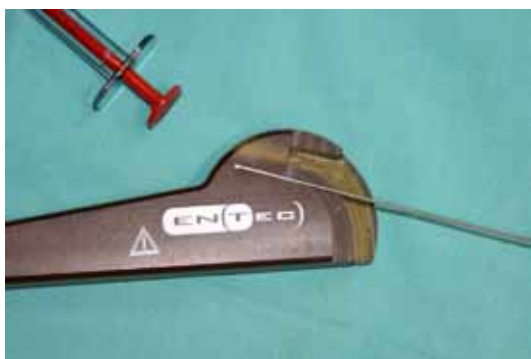

Figura 6. Se le da una leve curvatura al extremo distal del trócar para facilitar su posicionamiento en el disco intervertebral.

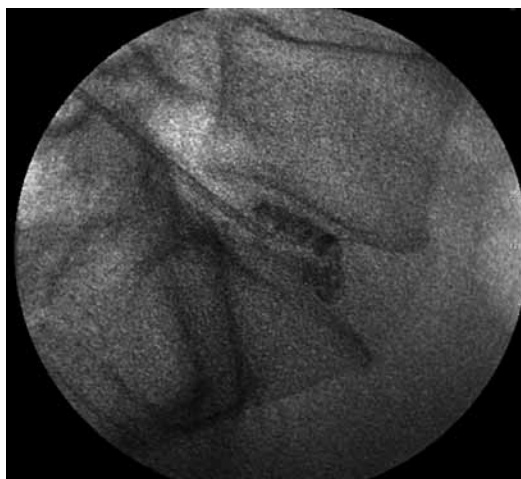


Figura 9. Inyección intradiscal L5-S1.

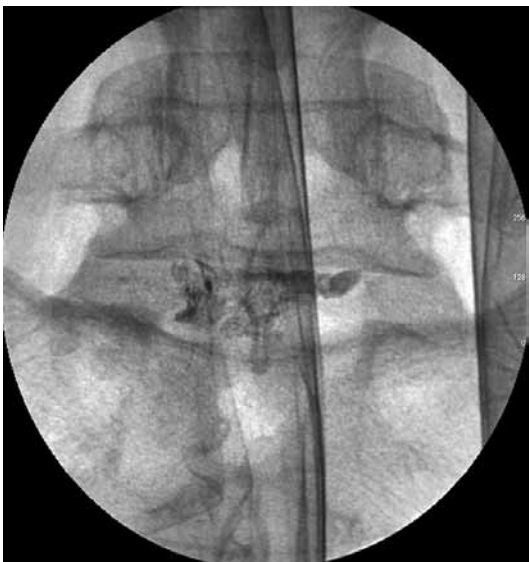

Figura 10. Inyección intradiscal L5-S1.

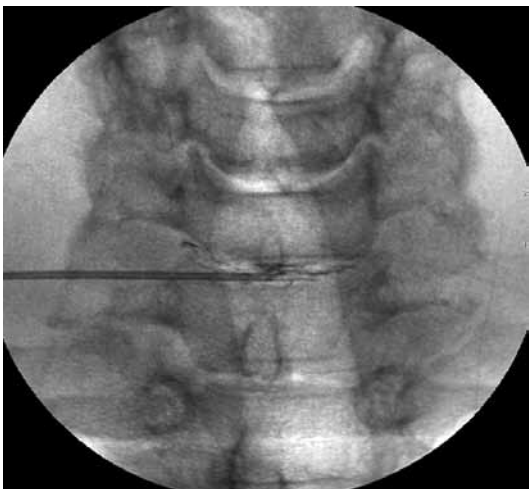


Figura 11. Inyección intradiscal C6-C7.

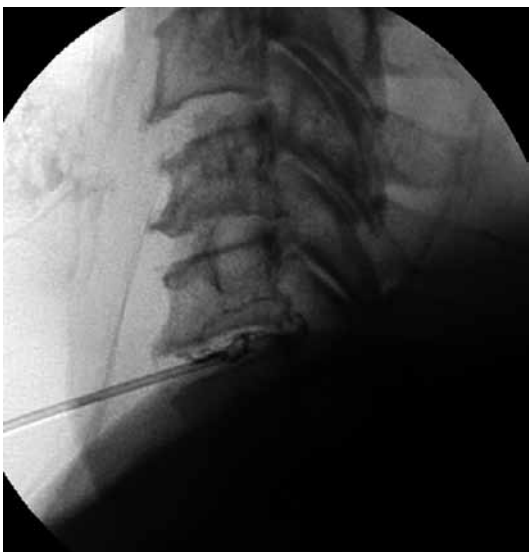

Figura 12. Inyección intradiscal C6-C7.

Resultados

Se trató un total de 10 pacientes en el servicio de radiología intervencional de Clínica Reñaca en el período de abril a julio de 2010. Los pacientes presentaban hernias discales no migradas o dolor discogénico de columna cervical y lumbar demostrado por estudio radiológico simple, dinámico y resonancia magnética. Todos los pacientes reportaban dolor intenso con mala respuesta a tratamiento conservador, requiriendo el uso de opiáceos. Se les ofreció este procedimiento percutáneo como alternativa a la cirugía tradicional. Todos firmaron consentimiento informado previo al procedimiento.

Se observó que el procedimiento es simple de realizar, ya que permanentemente se tiene buena visualización con radioscopia y no hubo fracasos en los procedimientos, logrando en todos acceder a los discos comprometidos.

En todos los pacientes se logró buen control de la inyección por adecuada visualización de la distribución del alcohol gel bajo radioscopia.

No hubo extravasación significativa hacia las partes blandas adyacentes, lo que se verificó durante el procedimiento y en controles radiológicos posteriores (Figuras 13 y 14).

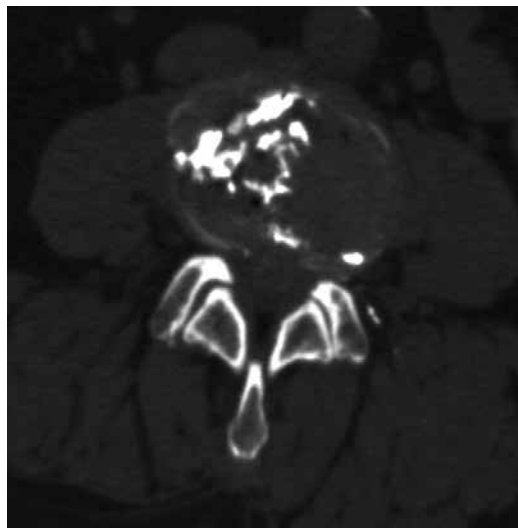


Figura 13. Control TC post procedimiento de disco L3-L4.

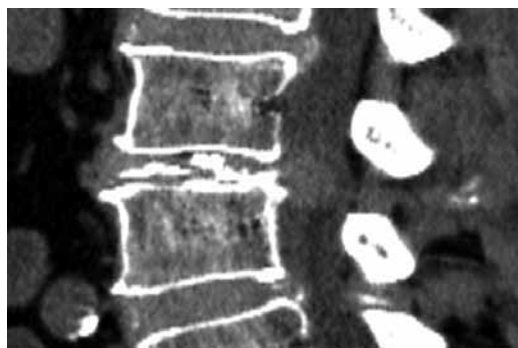


Figura 14. Control TC post procedimiento de disco L3-L4.

No se observaron complicaciones posteriores al procedimiento, no ocurriendo dolor radicular quemante en ninguno de los pacientes y tampoco evidencias de complicación por extraversión hacia el espacio epidural.

En todos los pacientes se obtuvo disminución del dolor, con caída del puntaje EVA de 7-8 a 1-2 en el periodo post-operatorio inmediato, resultando en una reducción efectiva en el uso de analgésicos endovenosos y suspensión de los opiáceos.

Tabla I. Hallazgos relevantes por pacientes, procedimientos y resultados.

Género y Edad	Hallazgos Clínicos Relevantes	Hallazgos Radiológicos	EVA Pre OP	Procedimiento	EVA post Op
Fem. 67 años	Ciática derecha 1 año de evolución	HNP central L3-L4, extruída	7-8	Discolisis L3-L4	2
Fem. 76 años	Síndrome de dolor lumbar axial	Discopatía L1-L2 Inestabilidad L1-L2 + retrolistesis	5-6	Discolisis L1-L2 Aperius* L1-L2	2
Fem. 66 años	Hematoma subdural operado. Status convulsivo recuperado	HNP C5-6 C6-7 descompensados post trauma		Discolisis C5-6 C6-7	
Masc. 44 años	Cervicobraquialgia invalidante. Fracaso del tratamiento conservador	HNP C5-6 C6-7	5-6	Discolisis C5-6 C6-7	1
Fem. 66 años	Obesa. Ciática derecha progresiva e invalidante	HNP L4-5 L5-S1	6	Discolisis L4-5 L5-S1	2
Masc. 48 años	Dolor discogénico. Radiculopatía irritativa severa L5-S1 bilateral y refractaria	Disrupción discal L5-S1. Discografía provocativa postiva	7-8	Discolisis L5-S1, rizotomía y neurotomía facetaria	2
Masc. 46 años	Recidiva post traumá- tica de HNP C6-C7 operada en julio 2008	HNP C6-C7	7-8	Discolisis C6-C7 y rizotomía por radiofrecuencia	1
Masc. 47 años	Lumbociática derecha de 1 año de evolución, refractaria a tto	Discopatías degenerativas de tres últimos niveles lumbares y Baastrup L3-L4	4-6	Discolisis L5-S1 y neurotomía facetaria por radiofrecuencia	2
Masc. 58 años.	Lumbago crónico progresivo	Severa discopatía degenerativa L5-S1	4	Discolisis L5-S1	1
Masc. 60 años	Lumbago mecánico crónico progresivo. Ciática izquierda	HNP L3-L4 y severa discopatía degenerativa L5-S1	4	Discolisis L5-S1, nucleotomía percutánea L3-L4	1

*Aperius: Espaciador interespinoso de inserción percutánea.

No fue necesario reintervenir a ninguno de los pacientes tratados.

Actualmente los pacientes se encuentran en control. Todos se han reinsertado a su vida laboral y familiar.

El tiempo de hospitalización post procedimiento fue de 24 a 48 horas.

Conclusión

El uso de alcohol gelificado radiopaco fue relativamente simple, ya que sólo requiere orientarse en el plano discal a tratar, acceder por vía translumbar oblicua bajo guía por radioscopía. El acceso oblicuo aleja la aguja del trayecto de la raíz nerviosa emergente, del foramen y del canal vertebral.

Darle a la aguja de punción una leve curva a su extremo distal permitió un mejor control de la aguja facilitando su guía hasta el lugar elegido como blanco dentro del disco. El control en planos frontal y lateral permite determinar con precisión la posición de la aguja para realizar la inyección segura del alcohol gelificado.

La visualización del alcohol gelificado con material radiopaco fue adecuada, logrando un efectivo control de la distribución del fármaco en el disco evitando la extravasación hacia áreas potencialmente riesgosas de desarrollar procesos inflamatorios radiculares o del canal vertebral, lo que fue confirmado con TC y por la evolución clínica de los pacientes.

La disminución significativa del dolor inmediato post procedimiento y la ausencia de complicaciones significativas reportadas en la literatura^(5,6) y observadas en nuestra serie son indicadores de que este procedimiento puede considerarse como una herramienta simple y efectiva para el tratamiento de la patología discal de columna cervical y lumbar.

Queda planteada la posibilidad de su uso en columna dorsal, no disponiéndose en la actualidad de series clínicas publicadas.

Bibliografía

1. Gogan WJ, Fraser RD. Chymopapain: a 10-year, double-blind study. *Spine* 1992; 17:388-94.
2. Krause D, Drape JL, Jambon F, et al. Cervical nucleolysis: indications, technique, results-190 patients. *J Neuroradiol* 1993; 20: 42-59.
3. Hall BB, McCulloch JA. Anaphylactic reactions following the intradiscal injection of chymopapain under local anesthesia. *J Bone Joint Surg Am* 1983; 65:1215-19.
4. Riquelme C, Musacchio M, Mont'Alverne F, et al. Chemonucleolysis of lumbar disc herniation with ethanol. *J Neuroradiol* 2001; 28: 219-29.
5. Theron J, Guimaraens L, Casasco A, et al. Percutaneous treatment of lumbar intervertebral disk hernias with radiopaque gelified ethanol: a preliminary study. *J Spinal Disord Tech* 2007; 20: 526-32.
6. Theron J, Cuellar H, Sola T, et al. Percutaneous treatment of cervical disk hernias using gelified ethanol. *Am J Neuroradiol* 2010; 31: 1454-56.