

Caso radiológico para diagnóstico

Drs. Patricio Latorre B⁽¹⁾, Holvis Dellien Z⁽²⁾, Ricardo Wenger C⁽³⁾, Fernando Carreño A⁽³⁾.

1. Residente de Radiología. Facultad de Medicina Clínica Alemana - Universidad del Desarrollo. Chile.
2. Servicio de Diagnóstico por Imágenes. Facultad de Medicina Clínica Alemana - Universidad del Desarrollo. Chile.
3. Fellow Servicio de Neuroimágenes. Facultad de Medicina Clínica Alemana - Universidad del Desarrollo. Chile.

Caso clínico

Mujer de 34 años. Se le solicita una resonancia magnética de cerebro por control de meningiomas.

¿Cuál es su diagnóstico?

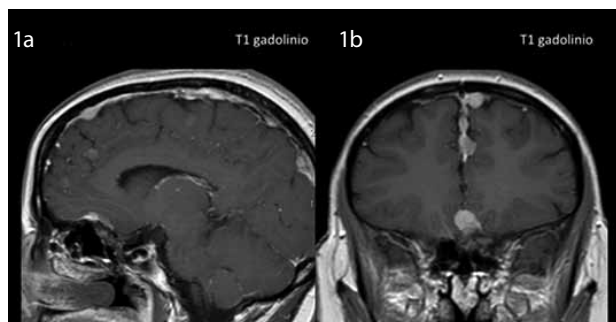


Figura 1a,b.

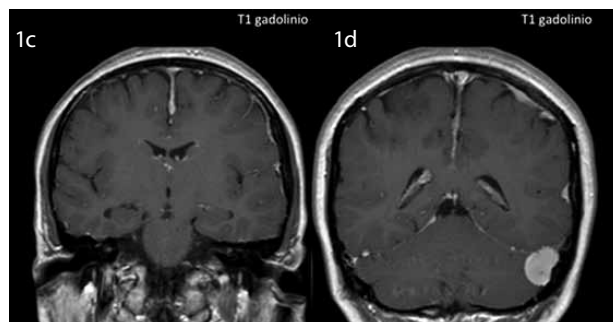


Figura 1c,d.

Diagnóstico y resultado en la página 88.