



Endocarditis por *Lactococcus garvieae* en un paciente sometido a hemodialisis crónica. Primer caso reportado en Chile y revisión de la literatura

Rene Clavero, Juanita Escobar, Sergio Ramos-Avasola, Lorenzo Merello y Francisco Álvarez

Lactococcus garvieae endocarditis in a patient undergoing chronic hemodialysis. First case report in Chile and review of the literature

Reports of *Lactococcus garvieae* infections in humans are scarce, and only one of them in a patient undergoing hemodialysis. We report the first case of *Lactococcus garvieae* infection in Chile, presenting as an infective endocarditis, ultimately fatal, in a patient with uncomplicated colonic diverticulosis and end stage renal failure undergoing chronic hemodialysis. We review the published cases and discuss the diagnostic and therapeutic challenges associated with this new, increasingly diagnosed pathogen, capable of producing serious infections in susceptible patients.

Key words: *Lactococcus garvieae* infection, infective endocarditis.

Palabras clave: Infección por *Lactococcus garvieae*, endocarditis infecciosa.

Hospital Dr. Gustavo Fricke,
Viña del Mar, Chile (RC, JE).
Universidad de Valparaíso,
Escuela de Medicina (LM).
Universidad Viña del Mar,
Escuela de Tecnología Médica,
Facultad de Salud (SRA).
Universidad Andrés Bello,
Escuela de Química y Farmacia,
Facultad de Medicina (FA).

Esta revisión no recibió apoyo financiero para su realización. Los autores declaran no tener conflicto de intereses.

Recibido: 11 de octubre de 2016
Aceptado: 16 de mayo de 2017

Correspondencia a:
Sergio Ramos Avasola
sergioramosavasola@gmail.com

Introducción

Lactococcus garvieae es un patógeno zoonótico emergente, originalmente aislado en mastitis de rumiantes y conocido como responsable de septicemia en peces. Es una cocácea grampositiva, catalasa negativa, anaerobia facultativa que se dispone en pares o cadenas cortas. En base a análisis genéticos fue separada del género *Streptococcus* el año 1985¹, pero éste aún sigue siendo erróneamente identificado como una variante del género *Enterococcus*². El género *Lactococcus* está compuesto por ocho especies, de las cuales *Lactococcus lactis* y *Lactococcus garvieae* son los más ampliamente asociados a patologías humanas.

El primer caso reportado por *Lactococcus* spp. en seres humanos correspondió a una endocarditis infecciosa, publicada el año 1955³, y desde entonces se han comunicado casos esporádicos. Al parecer este patógeno se comportaría como un agente oportunista de baja virulencia, cuyo principal mecanismo de transmisión estaría asociado al contacto con productos marinos⁴.

Comunicamos el primer caso de infección por *Lactococcus garvieae* en Chile, que causó una endocarditis en una paciente con falla renal terminal en hemodiálisis crónica y portadora de una diverticulosis de colon.

Caso clínico

Mujer de 72 años, dueña de casa, con residencia en la ciudad de Viña del Mar, Región de Valparaíso, Chile. Tenía antecedentes de una diabetes mellitus tipo II, hipertensión arterial y una enfermedad renal crónica terminal (ERCT) en hemodiálisis crónica trisemanal hacía cuatro años.

Durante su permanencia en hemodiálisis ambulatoria había presentado problemas con sus accesos vasculares, requiriendo dos fistulas arteriovenosas en ambas extremidades superiores y tres catéteres venosos tunelizados de hemodiálisis. El último en uso, había sido instalado hacía un año y medio, permitiendo mantenerse autovalente durante este tiempo.

Consultó por episodios de calofríos y sensación febril que se presentaban en la primera hora de sesión de hemodiálisis en su centro ambulatorio. Se objetivó una temperatura axilar de 37,8 °C e hipotensión arterial sintomática de 80/50 mmHg. No refería baja de peso, sudoración nocturna, fiebre o compromiso del estado general en su domicilio previo a la pesquisa de fiebre durante las sesiones de diálisis. La paciente también negó la ingesta o contacto con productos del mar los días previos a su ingreso al hospital, así como el uso de antiácidos o medicamentos similares.

Se internó en regulares condiciones generales, febril, con temperatura de 38° C. Al examen cardíaco destacaba



un soplo sistólico 2/6 de la punta y al examen pulmonar presentaba crepitaciones en ambas bases pulmonares. El abdomen era normal y no se encontraron fenómenos tromboembólicos en la piel ni en las extremidades. A las ocho horas siguientes al ingreso, se agregó compromiso de conciencia progresivo, con una caída del índice de Glasgow a 10 puntos, sin focalización neurológica. Se sospechó una probable sepsis asociada al catéter de hemodiálisis y dado su agravamiento se trasladó a la Unidad de Cuidados Intensivos (UCI). Los exámenes de laboratorio mostraron una leucocitosis de 20.500 leucocitos/mm³, con 86% de neutrófilos, una VHS de 100 mmHg y una anemia normocítica normocrómica con una hemoglobina de 8,5 g/dL. La PCR fue de 39,1 mg/dL (valor normal < 1 mg/dL). Las pruebas hepáticas fueron normales. El electrocardiograma mostró un ritmo sinusal, con una taquicardia de 110 por min y signos de sobrecarga ventricular izquierda. En la radiografía de tórax tenía signos de congestión pulmonar moderada y

crecimiento de las cavidades cardíacas izquierdas. Se tomaron tres hemocultivos periféricos y un hemocultivo a través del catéter tunelizado de hemodiálisis, el cual se retiró y se envió a cultivo con técnica de Maki. Se inició tratamiento antibacteriano empírico con cloxacilina 2 g iv fraccionado cada 6 h, y amikacina iv 7,5 mg/kg post-hemodiálisis. Evolucionó con compromiso multisistémico progresivo con *shock* séptico y falla respiratoria aguda, requiriendo conexión a ventilación mecánica invasora, uso de aminas vasoactivas (dopamina y noradrenalina) y hemodiálisis convencional diaria. Las TC de cerebro, abdomen y pelvis mostraron cambios degenerativos e involutivos de cerebro y una diverticulosis colónica sin signos de complicación, y sin otros hallazgos significativos.

Al quinto día de hospitalización en UCI se realizó un ecocardiograma 2D transesofágico, donde se constataron vegetaciones de 3 a 4 mm en ambos velos mitrales asociado a una insuficiencia mitral moderada (Figura 1).

En dos de los hemocultivos periféricos se aislaron cocáceas grampositivas dispuestas en cadenas cortas. En agar soya tripticasa más 5% sangre de cordero se desarrollaron como colonias grisáceas de tamaño mediano no hemolíticas, semejantes a colonias de *Enterococcus* (Figura 2). El hemocultivo del catéter de hemodiálisis fue negativo así como el cultivo tipo Maki.

Dado los hallazgos en los cultivos y la presencia de vegetaciones compatibles con una endocarditis infecciosa se ajustó la terapia antibacteriana a vancomicina iv 500 mg asociado a una dosis de carga de gentamicina iv 3 mg/kg, seguido de 1,5 mg/kg después de cada sesión de hemodiálisis.

Posteriormente, en el laboratorio de microbiología se realizaron pruebas bioquímicas de identificación (hidrólisis de bilis esculina y crecimiento en cloruro de sodio al 6,5%) que resultaron positivas; la prueba de catalasa y de movilidad fueron negativas. El sistema automatizado de identificación VITEK-2 Compact (Biomérieux) permitió identificar la cepa como *Lactococcus garvieae*, con un 98% de certeza.

La identificación final fue confirmada por el Instituto de Salud Pública de Chile por medio de espectrometría de masas y mediante secuenciación automática de ARN ribosomal 16S.

El estudio de susceptibilidad antimicrobiana por epsilometría con tiras Oxoid, (Hampshire, Inglaterra), entregó una CIM para vancomicina de 2,0 µg/ml, cefotaxima de 0,25 µg/ml y para penicilina de 0,5 µg/ml. Con el método de difusión Kirby Bauer se midió la sensibilidad a eritromicina, ciprofloxacina, cotrimoxazol y amoxicilina/ácido clavulánico, resultando todos sensibles de acuerdo a los puntos de corte del CLSI-2015. Para clindamicina resultó resistente según los criterios definidos para *Streptococcus* β-hemolítico.

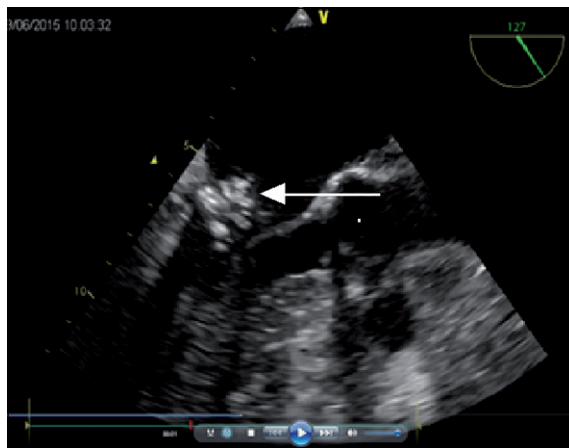


Figura 1. Ecocardiografía 2D que muestra la vegetación móvil situada en el lado arterial de la válvula mitral cerca de la unión mitro-aórtica.

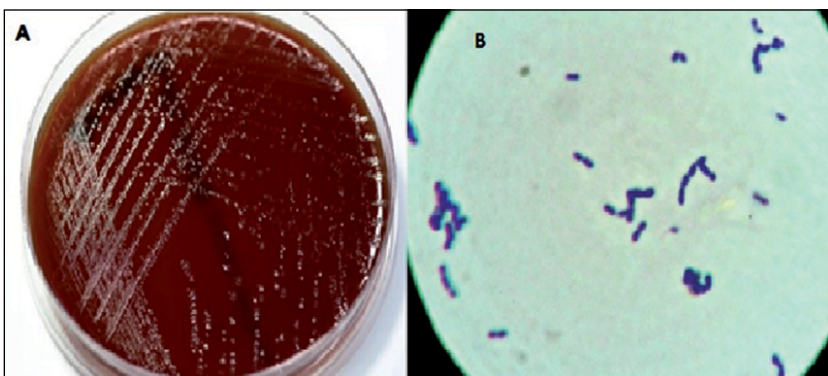
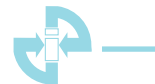

Figura 2. (A) Crecimiento de pequeñas colonias grisáceas de *Lactococcus garvieae* en una placa de agar sangre después de 24 h de incubación a 35°C en condiciones aeróbicas. (B) Tinción de Gram de *Lactococcus garvieae*, se aprecian cocáceas grampositivas, dispuestas en cadenas cortas y en pares.



Finalmente, y pesar de las terapias de apoyo implementadas, la evolución posterior fue tórpida falleciendo por una falla orgánica múltiple refractaria, tres semanas después de su ingreso al centro asistencial.

Discusión

Lactococcus garvieae se describe como un patógeno oportunista y emergente; sin embargo, es frecuentemente confundido con *Enterococcus* spp., por lo que más que un microorganismo emergente quizás lo más adecuado sea hablar de un patógeno erróneamente identificado.

Al realizar una búsqueda bibliográfica actualizada es posible encontrar 31 casos de infecciones donde *Lactococcus* spp. fue identificado como el agente causal (Tabla 1). De éstos 42% provienen de Europa, 35% de Asia y 23% de América. Según el tipo de infección, hubo 20 endocarditis infecciosas, (11 de válvulas mitrales nativas⁴⁻¹², tres de prótesis de válvula mitral^{7,13,14}, tres válvulas aórticas nativas^{2,12,15}, dos prótesis de válvula aórtica^{9,16} y una válvula tricúspide¹⁷), dos casos de bacteriemia^{4,18}, dos casos de septicemia^{4,19} y dos casos de peritonitis^{4,20}. Otros fueron casos aislados de absceso hepático²¹, osteomielitis²², colecistitis aguda²³, espondilitis²⁴, infección de prótesis de cadera²⁵ y un hematoma subdural⁹. La mayoría de los casos se encuentran entre los 40 y 85 años de edad con un solo caso pediátrico, de un paciente de 10 años.

Con respecto al género, el número de casos fue similar entre hombres y mujeres (12 y 16 casos, respectivamente). En la mayoría de los pacientes se describe algún antecedente médico asociado, como implante de marcapasos y prótesis valvulares, cirugía coronaria, periodontitis, linfoma, terapia de antiácidos o anticoagulantes y patología digestiva como estenosis esofágica, úlcera gástrica, perforación duodenal, diverticulosis, pólipos y cirugía de cáncer colorrectal.

Según Chan²⁴ y cols., el tracto digestivo presentaría un disturbio fisiológico asociado a cirugías previas, patologías activas, o el uso de terapia con antiácidos o inmunosupresores, lo que condicionaría a que el microorganismo pudiera migrar a otras regiones, donde se produciría la infección final. En los casos revisados, la infección más frecuente fue la endocarditis infecciosa (20/31, 64%).

El mecanismo más probable de infección es el contacto con productos del mar, ya sea por alguna actividad relacionada con dichos productos (chef, vendedor de pescados, trabajadores de granjas de cultivos de peces, etc.) o por la ingesta directa de productos del mar principalmente crudos⁴. En esta revisión en 11 de los 31 pacientes había antecedente de una actividad relacionada con productos del mar o su ingesta, en 12 pacientes no se consignó este dato y en los restantes ocho casos se reportó otro factor de riesgo. Así parece relevante obtener la información sobre contacto con productos del mar por actividad laboral o

por consumo, al momento de plantearse su diagnóstico.

Siendo en general una bacteria con poca virulencia, puede producir infecciones graves en pacientes con alguna condición predisponente, como la presencia de marcapasos, valvulopatías, prótesis valvulares, etc. Así, en 80% de los casos revisados se consigna alguna condición predisponente.

En la infección por *L. garvieae* se ha descrito una mortalidad variable. Chan²⁴ y cols., realizaron una revisión de nueve casos publicados encontrando tres fallecidos, es decir, 33% de mortalidad. Otra revisión⁸ de 21 casos, de los cuales se tuvo la información precisa del desenlace en 18 casos, tres fallecieron, es decir, 16% de mortalidad. A la fecha, sumando nuestro caso a lo publicado en la literatura médica, se puede describir un 21% de mortalidad.

La patogenicidad e infectividad de *L. garvieae* no están del todo claras. Se sabe que no forma parte de la microbiota del sistema digestivo y que el consumo de leche, peces o alimentos manufacturados contaminados podrían ser una fuente de infección. Por otra parte la acidez gástrica, enzimas pancreáticas, secreciones biliares e intestinales, movimientos peristálticos y la integridad de las células epiteliales son factores protectores de la infección. La existencia de algún trastorno gastrointestinal como úlceras, pólipos, o divertículos, podría actuar como factor predisponente de la traslocación bacteriana.

En este caso no se pudo documentar la ingesta reciente de productos del mar (pescados o mariscos) o antiácidos, además es muy improbable que la diálisis por sí misma haya mediado o facilitado la infección puesto que no hubo signos de infección de los accesos y el cultivo de catéter resultó negativo. En uno de los exámenes imagenológicos se documentó la existencia de una diverticulosis colónica, que se ha asociado en otros casos. No obstante lo anterior, con los datos disponibles no se puede confirmar esta hipótesis.

Del punto de vista microbiológico, la identificación de *L. garvieae* presenta dos desafíos: primero es muy común que este patógeno sea erróneamente identificado como *Enterococcus* spp. ya que ambos tienen similares características morfológicas^{26,27}. Además son catalasa negativa, PYR positivo, crecen en suero fisiológico al 6,5%, y pueden hidrolizar la esculina. La principal diferencia entre ambos es que *Lactococcus* es sorbitol negativo y *Enterococcus* es positivo¹⁰. Actualmente uno de los métodos de identificación más rápido y confiable para la identificación de *L. garvieae* es a través de espectrometría de masas, asistida por láser (MALDI-TOF MS). Estos resultados posteriormente deberían ser confirmados molecularmente mediante la secuenciación del gen ARNr 16s¹⁵.

El segundo desafío es la diferenciación entre las especies *garvieae* y *lactis*. Para ello es útil la prueba de susceptibilidad a clindamicina, en que *L. garvieae* es resistente y *L. lactis* es sensible.



Tabla 1. Características clínicas de los 31 casos de *Lactococcus garvieae* asociado a infecciones (publicados desde 1991)

Referencia	País	Edad/ sexo	Tipo de infección	Condiciones predisponentes	Factores de riesgo	Comorbilidades	Terapia/duración	Desenlace
Furutan et al. 1991	E.U.A E.U.A E.U.A	ND ND ND	ND ND ND	ND ND ND	ND ND ND	ND ND ND	ND ND ND	ND ND ND
Fefer et al. 1998	E.U.A	84/F	EI VMN	Marcapasos/ bioprótesis valvular aórtica/ terapia antiácida.		Cardiopatía hipertrofica, bloqueo cardíaco completo, hipotiroidismo, púrpura trombocitopénica inmune	CTX	Reemplazo valvular mitral, hemorragia cerebral y muerte
Mofredj et al. 2000	Francia	68/F	Absceso hepático	Terapia corticoesteroidal/ prótesis biliar	Carcinoma	Colangiocarcinoma	AMX, NET & MTZ	Muerte
James et al. 2000	Reino Unido	56/F	Osteomielitis y posible endocarditis	PAV			VAN, luego Teico (12 sems)	
Wang et al. 2007	Taiwán	72/M	EI VMN	Válvula mitral prolapsada, úlcera gástrica	ingesta de pescado crudo	Cálculos renales, epigastralgia intermitente	PEN G (4 sems) & GEN (2 sems)	Mejoría clínica
	Taiwán	10/M	Sepsis	Estenosis esofágica, interposición subcutánea del colon	Ingesta del pescado tilapia a la parrilla			Muerte
	Taiwán	56/F	Bacteriemia	Diverticulosis, obstrucción del intestino delgado		Asma, hipertiroidismo, HA	CEF & GEN (2 días) luego SXT (5 días) PIP & AMK (1 sems)	Mejoría clínica
	Taiwán	47/M	Peritonitis	Accidente automotriz con perforación intestinal	Ingesta de pescado crudo			Mejoría clínica
Fihman et al. 2006	Francia	86/F	EI VAP	Bioprótesis valvular aórtica	Úlcera duodenal		AMX & GEN (7 sems) AMX	Mejoría clínica
Vinh et al. 2006	Canadá	80/M	EI VAN	Pólipos?			AMP (6 sems)	Reemplazo valvular aórtico con bioprótesis
Yiu et al. 2007	China	67/M	EI VMN				AMP (6 sems)	Reemplazo valvular mitral
Li et al. 2008	Taiwán	41/M	EI VMN		Chef de profesión		PEN G & GEN (30 días)	Mejoría clínica
Zuily et al. 2010	Francia	64/F	EI VMN	PMV metálica, marcapasos, colon pólipos			AMX & GEN (6 sems)	Mejoría clínica
Willbring et al. 2011	Alemania	55/M	EI VTP	PTV mecánica, periodontitis crónica	Granjero acuático	NTV IE previa	VAN + RFM & GEN luego AMC & LEV (8 sems)	Mejoría clínica
Watanabe et al. 2011	Japón	55/F	EI VMN				PEN G & GEN luego CTX & GEN (9 sems)	Aneurisma micótico, neumonía aspirativa
Nadrah et al. 2011	Eslovenia	81/M	Bacteriemia	PMV, PAV, válvula tricúspide a plástica, marcapasos	Enfermedad diverticular	FCC, HA, ERC, anemia, reflujo esofágico, hipotiroidismo	TZP luego AMP & GEN (primeros 15 días)	Mejoría clínica

M: masculino; F: femenino; ND: no disponible; HA: Hipertensión arterial; DM: diabetes mellitus; EI VMN: endocarditis infecciosa de válvula mitral protésica; EI VMN: endocarditis infecciosa de válvula mitral nativa; EI VTP: endocarditis infecciosa de válvula tricúspidea protésica; EI VTN: endocarditis infecciosa de válvula tricúspide nativa; EI VAP: endocarditis infecciosa de válvula aórtica nativa; EI VAP: endocarditis infecciosa de válvula aórtica protésica; EI VAN: endocarditis infecciosa de válvula aórtica nativa; HTA: Hipertensión arterial; FCC: Falla cardíaca congestiva; ERC: Enfermedad renal crónica; CTX: ceftriaxona; AMX: amoxicilina; NET: netilmicina; MTZ: metronidazol; VAN: vancomicina; Teico: teicoplanina; PEN: penicilina; GEN: gentamicina; CEF: cefazidima; SXT: cotrimoxazol; AMK: amikacina; AMC amoxicilina/ácido clavulánico; LEV: levofloxacino; CIP: ciprofloxacino; CEC: cefaclor; CTZ: ceftazidima; TOB: tobramicina; AMP: ampicilina; LEV: levofloxacino; TZP: piperacilina + tazobactam; DAP: daptomicina; RD: rifampicina.



Tabla 1. Características clínicas de los 31 casos de *Lactococcus garvie* asociado a infecciones (publicados desde 1991) (continuación)

Referencia	País	Edad/ sexo	Tipo de infección	Condiciones predisponentes	Factores de riesgo	Comorbilidades	Terapia/duración	Desenlace
Hirakawa et al, 2011	Brasil	58/F	El VMP	VMP metálica	Perforación gingival con una espina de pescado	HA, DM, dislipidemia	VAN (4 sems)	Mejoría clínica
Chan et al, 2011	China	70/M	Espondilodiscitis	Terapia antiácida			AMP (6 sems)	Mejoría clínica
Aubin et al, 2011	Francia	71/F	Infección de prótesis de cadera	Prótesis de cadera	Vendedor de pescados	Obesidad, HA, DM, alcoholismo, cardiomiopatía isquémica, hematomatosis	CTX & LEV (12 sems)	Mejoría clínica
Fleming et al, 2012	Korea	68/M	VMP+VMN	Linfoma no-hodgkins, bioprótesis valvular aórtica	Ingesta de pescado crudo	DM, Colonoscopia	AMP & GEN, VAN (6 semanas)	Muerte
Fog-Moller et al, 2012	Dinamarca	83/F	Septicemia	Sin antecedentes	ND	HA	AMP & CIP (18 días)	Mejoría clínica
Russo et al, 2012	Italia	63/M	VMN	Bioprótesis valvular aórtica	Posible ingesta de pescado crudo	Diseción aórtica, aneurisma abdominal	VAN & GEN	Mejoría clínica
Kim et al 2013	Korea	69/M	Colecistitis aguda	Úlcera gástrica perforada,	Ingesta de pescado crudo	Hígado graso, alcoholismo crónico	Cefamicina & CEC	Mejoría clínica
Chao et al, 2013	Taiwán	38/M	Peritonitis	Terapia inmunosupresora	Ingesta de productos lácteos y queso?	Nefropatía	CTZ & CZ	Mejoría clínica
Navas et al, 2013	E.U.A.	64/M	El VAN	Reemplazo valvular mitral, cirugía de revascularización miocárdica	Procedimiento dental	HA, DM, Enfermedad obstructiva crónica	VAN (6 sems)	Reemplazo valvular aórtico con bioprótesis
Rasmussen et al, 2014	Suecia	80/M	El VMN + El VAP + Hematoma subdural	Diverticulosis, tratamiento anticoagulante	ND	Enfermedad cardiovascular, cirugía de revascularización miocárdica, angioplastia coronaria	PEN & TOB	Mejoría clínica
Ortiz et als, 2014	España	70/F	El VMN	Sin antecedentes	ND	Sin factores	VAN	Reemplazo valvular mitral con bioprótesis
Ortiz et als, 2014	España	77/F	El VMN + El VAN	Intervención quirúrgica de cáncer colo-rectal con bacteriemia	ND	HA, leucemia linfocítica crónica	AMP & GEN	Muerte
Heras et al, 2015	España	68/M	El VMN	Sin antecedentes	ND	HA, dislipidemia, linfoma de Hodking	DAP, AMP & CTX	Muerte

M: masculino; F: femenino; ND: no disponible; HA: Hipertensión arterial; DM: diabetes mellitus; El VMP: endocarditis infecciosa de válvula mitral protésica; El VMN: endocarditis infecciosa de válvula mitral nativa; El VAP: endocarditis infecciosa de válvula aórtica protésica; El VMN: endocarditis infecciosa de válvula aórtica nativa; FCC: Falla congestiva cardíaca; ERC: Enfermedad renal crónica; CTX: ceftriaxona; AMX: amoxicilina; NET: netilmicina; MITZ: metronidazol; VAN: vancomicina; Teico: teicoplanina; PEN: penicilina; GEN: gentamicina; CEF: ceftriaxona; CEF: cefazolina; SXT: cotrimoxazol; AMK: amikacina; AMC amoxicilina/ ácido clavulánico; LEV: levofloxacino; CIP: ciprofloxacino; CEC: cefaclor; CTZ: ceftazidima; TOB: tobramicina; LEV: levofloxacino; TAZ: piperacilina + tazobactam; DAP: daptomicina; RD: rifampicina.



Tabla 2. Esquemas antimicrobianos de los 31 casos de *Lactococcus garvieae* asociado a infecciones (publicados desde 1991)

Referencias	n de casos	Tipo de infección	Terapia antimicrobiana 1	Terapia antimicrobiana 2	Fallecidos
Fefer et al.	1	Endocarditis infecciosa	CZ + VAN	CTX	1
Wang et al.; Li et al.	2	Endocarditis infecciosa	PEN	GEN	
Fihman et al.; Zuily et al.	2	Endocarditis infecciosa	AMX + GEN		
Vinh et al.; Yiu et al.	2	Endocarditis infecciosa	AMP		
Wilbrig et al.	1	Endocarditis infecciosa	VAN + GEN	AMC + LEV	
Watanabe et al.	1	Endocarditis infecciosa	PEN + GEN	CTX + GEN	
Hirakawa et al.; Navas et al.; Ortiz et al.	3	Endocarditis infecciosa	VAN		
Ortiz et al.	1	Endocarditis infecciosa	AMP + GEN		1
Fleming et al.	1	Endocarditis infecciosa	AMP + GEN	VAN	1
Russo et al.	1	Endocarditis infecciosa	VAN + GEN		
Rasmussen et al.	1	Endocarditis infecciosa	PEN + TOB		
Heras et al.	1	Endocarditis infecciosa	DAP + AMP	CTX	1
Mofredj et al.	1	Absceso hepático	AMX + NET + MTZ		1
Wang et al.; Chao et al.	2	Peritonitis	PIP + AMK		
Wang et al.	1	Bacteriemia	CEF + GEN	STX	
Nadrah et al.	1	Bacteriemia	TZP	AMP + GEN	
Fog-Moller et al.	1	Septicemia	AMP + CIP		
James et al.	1	Osteomielitis	VAN	Teico	
Chan et al.	1	Espondilodiscitis	AMP		
Aubin et al.	1	Infección prótesis cadera	CTX + LEV		
Kim et al.	1	Colecistitis aguda	CEC + cefamicina		
Rasmussen et al.	1	Hematoma subdural	PEN + TOB		
Furutan et al.	3	ND	ND	ND	

CTX: ceftriaxona; AMX: amoxicilina; NET: netilmicina; MTZ: metronidazol; VAN: vancomicina; Teico: teicoplanina; PEN: Penicilina; GEN: gentamicina; CEF: ceftazidima; CZ: cefazolina; SXT: cotrimoxazol; AMK: amikacina; AMC: amoxicilina/ácido clavulánico; TZP: piperacilina/tazobactam; LEV: levofloxacina; CIP: ciprofloxacina; CEC: cefaclor; CTZ: ceftazidima; TOB: tobramicina; AMP: ampicilina; DAP: daptomicina; ND: datos no disponibles en los reportes.

El tratamiento antimicrobiano recomendado es variable. Es así como en los casos reportados de endocarditis infecciosa se utilizaron hasta 10 esquemas antimicrobianos distintos (Tabla 2), con cambio del esquema terapéutico inicial en 50% de ellos. Una probable causa de esta variabilidad puede ser la falta de criterios formales para evaluar la susceptibilidad antimicrobiana de este microorganismo, lo que induce a iniciar el tratamiento en forma empírica.

Conclusión

Esta comunicación alerta sobre la presencia de un nuevo patógeno, cada vez más diagnosticado, capaz de producir infecciones graves y potencialmente letales en pacientes susceptibles. Además pone en evidencia la ne-

cesidad de definir tratamientos antibacterianos específicos para infecciones por *L. garvieae*.

Resumen

Los casos reportados de infección por *Lactococcus garvieae* son escasos y sólo uno asociado a hemodiálisis. Comunicamos el caso de endocarditis infecciosa de curso fatal por *L. garvieae* en un paciente con una enfermedad renal crónica sometido a hemodiálisis y portador de diverticulosis colónica no complicada. Se realiza una revisión de los casos publicados y se discuten los actuales desafíos diagnósticos y terapéuticos de este patógeno, capaz de producir infecciones graves y potencialmente fatales en pacientes susceptibles. Este sería el segundo caso de infección asociada a hemodiálisis y el primero reportado en Chile.



Referencias bibliográficas

- 1.- Schleifer K, Kraus J, Dvorak C, Kilpper-Bälz R, Collins M, Fischer W. Transfer of *Streptococcus lactis* and related Streptococci to the genus *Lactococcus* gen. nov. Syst Appl Microbiol 1985; 6: 183-95.
- 2.- Vinh D C, Nichol K A, Rand F, Embil J M. Native-valve bacterial endocarditis caused by *Lactococcus garvieae*. Diagn Microbiol Infect Dis 2006; 56: 91-4.
- 3.- Wood H F, Jacobs K, McCarty M. *Streptococcus lactis* isolated from a patient with subacute. Am J Med 1955; 18: 345-7.
- 4.- Wang C Y, Shie H S, Chen S C, Huang P, Hsieh I C, Wen M S, et al. *Lactococcus garvieae* infections in humans: possible association with aquaculture outbreaks. Int J Clin Pract 2007; 61: 68-73.
- 5.- Fefer J J, Ratzan K R, Sharp S E, Saiz E. *Lactococcus garvieae* endocarditis: report of a case and review of the literature. Diagn Microbiol Infect Dis 1998; 32: 127-30.
- 6.- Watanabe Y, Naito T, Kikuchi K, Amari Y, Uehara Y, Isonuma H, et al. Infective endocarditis with *Lactococcus garvieae* in Japan: a case report. J Med Case Rep 2011; 5: 356.
- 7.- Fleming H, Fowler S V, Nguyen L, Hofinger D M. *Lactococcus garvieae* multi-valve infective endocarditis in a traveler returning from South Korea. Travel Med Infect Dis 2012; 10: 101-4.
- 8.- Russo G, Iannetta M, D'Abramo A, Mascellino M, Pantosti A, Erario L, et al. *Lactococcus garvieae* endocarditis in a patient with colonic diverticulosis: first case report in Italy and review of the literature. New Microbiol 2012; 35: 495-501.
- 9.- Rasmussen M, Björk Werner J, Dolk M, Christensson B. *Lactococcus garvieae* endocarditis presenting with subdural haematoma. BMC Cardiovasc Disord 2014; 14: 13.
- 10.- Heras Cañas V, Pérez Ramírez M D, Bermudez Jiménez F, Rojo Martín M D, Miranda Casas C, Marin Arriaza M, et al. *Lactococcus garvieae* endocarditis in a native valve identified by MALDI-TOF MS and PCR-based 16s rRNA in Spain: a case report. New Microbes New Infect 2015; 5: 13-5.
- 11.- Yiu K H, Siu C W, To K K, Jim M H, Lee K L, Lau C P, et al. A rare cause of infective endocarditis; *Lactococcus garvieae*. Int J Cardiol 2007; 114: 286-7.
- 12.- Ortiz C, López J, del Amo E, Sevilla T, García P, San Román J. Endocarditis infecciosa por *Lactococcus garvieae*: presentación de 2 casos y revisión de la literatura. Rev Española Cardiol 2014; 67: 776-8.
- 13.- Zuily S, Mami Z, Meune C. *Lactococcus garvieae* endocarditis. Arch Cardiovasc Dis. 2011; 104: 138-9.
- 14.- Hirakawa T, Alves da Costa F, Cairo Vilela M, Rigon M, Abensur H, Elmor de Araújo M R. Endocarditis por *Lactococcus garvieae*: primer relato de caso de América Latina. Arq Bras Cardiol 2011; 97: 108-10.
- 15.- Navas M E, Hall G, El Bejjani D. A case of endocarditis caused by *Lactococcus garvieae* and suggested methods for identification. J Clin Microbiol 2013; 51: 1990-2.
- 16.- Fihman V, Raskine L, Barrou Z, Kiffel C, Riahi J, Berçot B, et al. *Lactococcus garvieae* endocarditis: identification by 16S rRNA and sodA sequence analysis. J Infect 2006; 52: e3-6.
- 17.- Wilbring M, Alexiou K, Reichenspurner H, Matschke K, Tugtekin S M. *Lactococcus garvieae* causing zoonotic prosthetic valve endocarditis. Clin Res Cardiol 2011; 100: 545-6.
- 18.- Nadrah K, Cerar T, Papst L, Volkar-Meglić J, Maticić M, Karner P, et al. *Lactococcus garvieae* septicaemia in a patient with artificial heart valves. Wien Klin Wochenschr 2011; 123 (21-22): 677-9.
- 19.- Fog-Møller T, Andersen J. Serious infection with *Lactococcus garvieae*. Ugeskr Laeger 2012; 174: 1096-7.
- 20.- Chao C T, Lai C F, Huang J W. *Lactococcus garvieae* peritoneal dialysis peritonitis. Perit Dial Int 2013; 33: 100-1.
- 21.- Mofredj A, Baraka D, Kloeti G, Dumont J L. *Lactococcus garvieae* septicemia with liver abscess in an immunosuppressed patient. Am J Med 2000; 109: 513-4.
- 22.- James P R, Hardman S M, Patterson D L. Osteomyelitis and possible endocarditis secondary to *Lactococcus garvieae*: a first case report. Postgrad Med J 2000; 76: 301-3.
- 23.- Kim J H, Go J, Cho C R, Kim J I, Lee M S, Park S C. First report of human acute acalculous cholecystitis caused by the fish pathogen *Lactococcus garvieae*. J Clin Microbiol 2013; 51: 712-4.
- 24.- Chan J, Woo P, Teng J, Lau S, Leung S, Tam F, et al. Primary infective spondylodiscitis caused by *Lactococcus garvieae* and a review of human *L. garvieae* infections. Infection 2011; 39: 259-64.
- 25.- Aubin G G, Bémer P, Guillouzeouic A, Crémet L, Touchais S, Fraquet N, et al. First report of a hip prosthetic and joint infection caused by *Lactococcus garvieae* in a woman fishmonger. J Clin Microbiol 2011; 49: 2074-6.
- 26.- Facklam R, Elliott J A. Identification, classification, and clinical relevance of catalase-negative, gram-positive cocci, excluding the streptococci and enterococci. Clin Microbiol Rev 1995; 8: 479-95.
- 27.- Elliott J A, Collins M D, Pigott N E, Facklam R R. Differentiation of *Lactococcus lactis* and *Lactococcus garvieae* from humans by comparison of whole-cell protein patterns. J Clin Microbiol 1991; 29: 2731-4.