

Estudio del recién nacido con ambigüedad genital y gónadas palpables

FRANCISCA UGARTE P.^{1,2,3}, CAROLINA SEPÚLVEDA R.^{2,3}

1. Endocrinóloga Infantil.
2. Unidad de Endocrinología, Hospital Exequiel González Cortés.
3. Pediatra.

ABSTRACT

Study of the newborn with ambiguous genitalia and palpable gonads

Background: 0.9 to 4.7/100.000 alive newborns have ambiguous genitalia. Its causes are multiple and, during the last years, new biochemical and molecular techniques have been developed that allow an early etiologic diagnosis. **Objective:** Up-date the study and treatment of newborns with genital ambiguity and palpable gonads. **Method:** Analysis of the elements that participate on internal and external genitalia differentiation, the hormonal –chromosomic– imaging exams that guide to the etiologic diagnosis and the treatment that allows an adequate sex designation. It emphasizes the importance of an early diagnosis during the neonatal period, its study in the first months of life and sex designation once performed the correct studies and treatments.

(**Key words:** ambiguous genitalia, sexual differentiation, newborn).

Rev Chil Pediatr 2007; 78 (6): 578-583

RESUMEN

Introducción: De 0,9 a 4,7/100 000 recién nacidos vivos, presentan genitales ambiguos. Sus causas son múltiples y durante los últimos años se han desarrollado nuevas técnicas bioquímicas y moleculares, que permiten realizar un diagnóstico etiológico más precoz. **Objetivo:** Realizar una actualización del estudio y tratamiento del recién nacido con ambigüedad genital y gónadas palpables. **Desarrollo:** Se revisan los elementos que participan en la diferenciación de genitales externos e internos, los exámenes hormonales, cromosómicos y de imágenes que orientan el diagnóstico etiológico, el tratamiento y los elementos que permitirán una asignación de sexo adecuada. Se enfatiza la importancia del diagnóstico en el período de recién nacido, su estudio dentro de los primeros meses de vida y asignación de sexo una vez realizado los estudios y tratamientos pertinentes.

(**Palabras clave:** ambigüedad genital, diferenciación sexual, recién nacidos).

Rev Chil Pediatr 2007; 78 (6): 578-583

Trabajo recibido el 25 de Noviembre de 2007, aceptado para publicación el 7 de Diciembre de 2007.

Correspondencia a:
Francisca Ugarte P.
E-mail: fugarte@alemana.cl

Introducción

La presencia de genitales ambiguos constituye una emergencia médica, ya que además de poder tener como causa subyacente enfermedades que ponen en riesgo vital al paciente, desde el punto de vista social y legal requiere una pronta solución.

Se considera genitales ambiguos^{1,2} la presencia de genitales no bien diferenciados, fusiones parciales del rafe perineoescrotal, criptorquídea bilateral sin testes palpables, hipospadias que se acompañan de criptorquídea uni o bilateral, hipospadia asociada a micropene (en el recién nacido de término < 2,5 cm, en pretérmino 34 sem < 2 cm y en pretérmino 30 sem < 1,5 cm) o microfalo (< 1 cm de largo)³. Es decir, alteraciones de los genitales externos que hacen imposible asignar inequívocamente el sexo a un paciente, pudiendo corresponder a una niña virilizada, un varón con virilización incompleta o con mucho menor frecuencia a un hemafroditismo verdadero.

Algunos estudios internacionales dan cifras estimadas de incidencia de ambigüedad genital de 1/4 500 recién nacidos vivos (RNV)⁴; datos nacionales señalan cifras de prevalencia entre 0,9 y 4,7 por 10 000 RNV⁵. El ECLAMC, organización latinoamericana de registro de malformaciones congénitas, registra una prevalencia general de 1,9 por 10 000 nacidos vivos⁵. La explicación probable para cifras tan diferentes es que algunos de estos centros son centros de derivación especializados.

Un aspecto importante es que la ambigüedad genital se puede asociar a otras malformaciones. Hubner y cols, encontraron en recién nacidos con ambigüedad genital que 64% tenían malformaciones del aparato urinario asociadas⁶, lo que se explica por el origen embriológico común. Otras malformaciones asociadas son las renales, seguidas por las gastrointestinales, cardiovasculares y finalmente las del tubo neural⁷. Existen también algunos síndromes asociados con ambigüedad genital como los síndromes de Smith-Lemli-Opitz, Robinow, Denis-Drash y Beckwith-Wiedemann⁸.

En los últimos años se han producido notables avances en el diagnóstico precoz de esta patología, así como en el desarrollo de nuevas

técnicas bioquímicas y moleculares, que permiten un diagnóstico etiológico más exacto y rápido en estos pacientes¹.

El objetivo del presente artículo es realizar una actualización del estudio y tratamiento del recién nacido con ambigüedad genital y gónadas palpables.

Diferenciación gonadal y genital

La importancia de la presencia de gónadas palpables en un paciente con ambigüedad genital, radica en que orienta fuertemente a un sexo cromosómico 46 XY o a la presencia de al menos un cromosoma sexual Y en otros genotipos. Esto es determinante para el enfoque inicial del estudio que se debe realizar.

Para entender la racionalidad del estudio en pacientes con ambigüedad genital y gónadas palpables, es necesario conocer los elementos que participan en la diferenciación de los genitales externos^{2,9}. Existen factores genéticos y hormonales responsables del desarrollo genital masculino normal; hasta las 6 semanas de gestación las gónadas primordiales y los genitales externos son indiferenciados (figura 1). En el

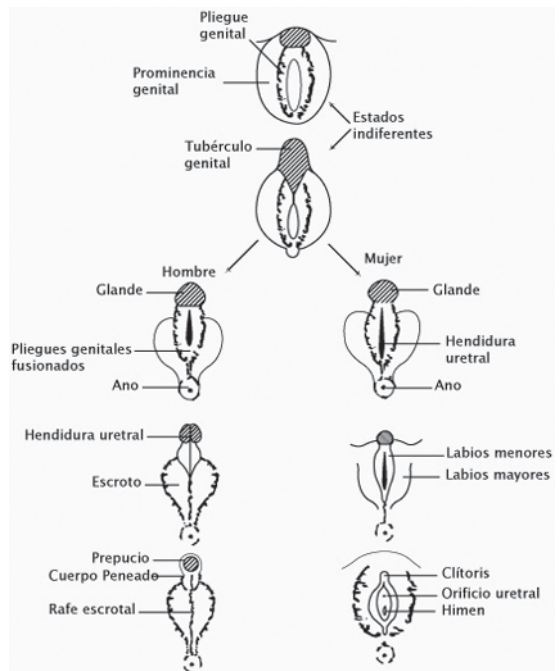


Figura 1. Desarrollo de los genitales externos (Modificado de: Aparato urogenital, en Embriología Médica, Langman J. 3ª Edición, 1976, Ed. Interamericana, México DF, México).

varón la gónada indiferenciada se diferencia a testículo por acción del Factor Determinante Testicular ubicado en el segmento SRY del brazo corto del cromosoma Y; actualmente se sabe que también participan genes de algunos autosomas como el SOX 9 (cromosoma 17), WT1 (cromosoma 11), SF1 (cromosoma 9) y otros (Figura 2). Mutaciones en los genes mencionados causan ambigüedad genital en el varón 46 XY⁹.

La presencia inicialmente de Gonadotrofina Coriónica (HCG) placentaria y posteriormente la Hormona Liberadora de Gonadotrofinas (GnHRH) secretada por el hipotálamo fetal, estimulan a la hipófisis a producir y secretar LH y FSH, las que a nivel testicular estimulan, por una parte a las células de Leydig a producir testosterona, que es transformada en dihidrotestosterona (DHT) por acción de la 5 alfa reductasa en los tejidos diana, andrógeno más potente que actúa sobre los primordios genitales produciendo el crecimiento del tubérculo genital que formará el pene y el cierre del rafe ventral con formación de la uretra peneana y rafe escrotal.

A nivel de genitales internos la DHT induce la diferenciación de los conductos de Wolff en conductos deferentes, vesículas seminales y epidídimo. La FSH a su vez estimula a las células de Sertoli para que secreten hormona

antimulleriana (AMH) que suprime el desarrollo de las estructuras Mullerianas (útero, trompas de Falopio, ovarios y tercio superior de vagina)^{9,10}.

Cualquier alteración en la cadena antes señalada puede provocar una virilización incompleta en un varón 46 XY. Así la falta de estímulo gonadotrófico (Hipogonadismo Hipogonadotrófico), una falla gonadal primaria (Hipoplasia de la células de Leydig, testículos evanescentes precoz, disgenesia gonadal primaria) o falla en la producción de andrógenos (resistencia a LH, déficit de colesterol desmolasa, 17 alfa hidroxilasa, 3 beta hidroxisteroide deshidrogenasa, 17,20 liasa o 17 beta hidroxisteroide oxireductasa); falla en tejidos diana (déficit de 5 alfa reductasa o falla en los receptores de andrógenos) y déficit de AMH, pueden producir el cuadro. No se debe olvidar que hay síndromes dismórficos con compromiso urogenital, que también pueden dar una ambigüedad genital, sin alteración de los elementos antes mencionados.

Debe recordarse que cuando se producen alteraciones posteriores a las doce semanas de gestación en producción de LH, FSH y testosterona, cuando los genitales externos ya están diferenciados, puede haber en el varón alteración en el crecimiento del pene (micropene) y del descenso testicular (criptorquidia).

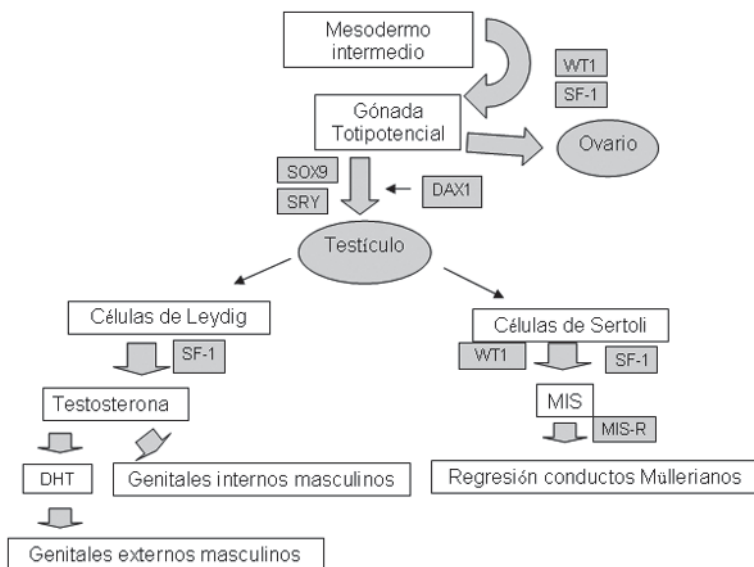


Figura 2. Factores genéticos involucrados en la diferenciación sexual. (Modificado de Mac Laughlin D.⁹) (MIS: hormona anti Mülleriana, DHT: dihidrotestosterona).

Estudio

La presencia al examen físico de hiperpigmentación orienta a hiperplasia suprarrenal en ambos sexos y las gónadas palpables a virilización incompleta en un varón.

Cuando hay gónadas palpables el estudio comienza simultáneamente con el estudio cromosómico, de imágenes y hormonal.

El estudio cromosómico se realiza con un cariograma el que nos indicará el sexo genético, es un método certero que analiza los cromosomas sexuales y autosomas; es un método lento, ya que requiere alrededor de 15 días o más para obtener sus resultados finales. Existe

Tabla 1. Alteraciones hormonales en RN 46 XY con ambigüedad genital, según etiología

	T	LH	FSH	DHT	AMH
Hipogonadismo	↓	↓	↓	↓	↓
Hipogonadotropo					
Disgenesia Gonadal Global	↓	↑	↑	↓	↓
Resistencia a Andrógenos	↑	↑	↑	↑	↑ o Normal
Déficit 5α reductasa	↑	↑	↑	↓	↓

T: testosterona, LH: hormona luteinizante, FSH: hormona foliculoestimulante, DHT: dihidrotestosterona, AMH: hormona anti Mülleriana.

Tabla 2. Genes involucrados en el desarrollo de los genitales externos en el varón

Fenotipo	Gen	Función
Síndrome WARG: tumor de Wilms, aniridia, anomalías genitourinarias, retardo mental, ambigüedad genital (Sd Frasier y Dennys Drash)	WT1 (11p13)	Factor de transcripción
Genitales ambiguos, disgenesia gonadal y adrenal	SF-1 (9q33)	Factor de transcripción, receptor nuclear
Displasia campomélica, disgenesia gonadal masculina o sexo XY reverso	SOX 9 (17q24)	Factor de transcripción del grupo de alta movilidad
Genitales ambiguos, disgenesia gonadal, hipoplasia adrenal congénita, inversión paracéntrica familiar en cromosoma Y	DAX 1 (Xp21.3)	Regulador de transcripción, receptor proteico nuclear
Disgenesia gonadal	SRY (Yp11)	Factor de transcripción del grupo de alta movilidad
Síndrome de persistencia del conducto Mulleriano	MIS o AMH, receptor tipo II (12q12-13)	Receptor de serina treonina kinasa
Síndrome de persistencia del conducto Mulleriano	MIS o AMH (19p13)	Proteína secretora, inhibidor de células de Leydig
Ambigüedad genital, cariograma 46 XY, insensibilidad completa o parcial a andrógenos	AR (Xq11-12)	Receptor de andrógenos, factor ligando de transcripción
Ambigüedad genital, cariograma 46 XY	HSD 17B3 (9q22)	17β hidroxisteroide deshidrogenasa, 17 ketoesteroide reductasa 3
Ambigüedad genital, cariograma 46 XY	SRD5A2 (5p15)	5α reductasa tipo2
Ambigüedad genital, cariograma 46 XY	CYP17(10q24-25)	17 hidroxilasa: 20-22 liasa
Hiperplasia suprarrenal congénita, ambigüedad genital 46 XX	CYP21 (6q21.3)	21-hidroxilasa
Hiperplasia suprarrenal congénita, ambigüedad genital 46 XX y 46 XY	HSD3B2 (1p13.1)	3β hidroxisteroide deshidrogenasa tipo II
Hiperplasia suprarrenal congénita, ambigüedad genital 46 XX	CYP11B1 (8q24)	11β hidroxilasa
Hiperplasia suprarrenal congénita lipoídea	StAR (8p11.2)	Proteína reguladora aguda esteroideogénica

un método rápido, el FISH, que permite detectar la presencia de secuencias génicas del cromosoma Y (SRY) a través de PCR específica, técnica que demora 24 a 48 horas. El uso de cromatina nuclear se ha descartado por una alta frecuencia de falsos positivos, especialmente en los primeros diez días de vida.

El estudio de imágenes comprende en primer lugar la realización de una ecografía abdominal y pélvica, en busca de la presencia de estructuras genitales internas femeninas o remanentes de estas (útero, trompas), así como la verificación de estructuras gonadales sugerentes de testículos (estructuras ovoideas homogéneas) en canal inguinal o abdomen. Por otra parte, permite el estudio de posibles malformaciones asociadas (renales u otras).

Habiendo al examen físico testículos palpables o intraabdominales y descartado con la ecografía la presencia de estructuras Mülleriaanas, se solicita estudio hormonal basal (testosterona, dihidrotestosterona, LH, FSH), que permite orientar a distintas etiologías. La tabla 2 muestra los hallazgos de laboratorio en el recién nacido con y sin virilización incompleta. Por otra parte, se realiza estudio de 17 hidroxiprogesterona y 17 hidroxipregnenolona, para descartar una hiperplasia suprarrenal congénita por déficit de 3 β hidroxisteroide deshidrogenada (relación 17 OH prog/17 OH prog elevada), especialmente en pacientes con hiperpigmentación de areolas y genitales.

Se puede también realizar determinación de AMH e inhibina B que son marcadores de presencia de tejido testicular más sensibles que los niveles de testosterona en el período recién nacido y hasta los 6 meses. Permite además diferenciar la falla gonadal primaria total (ej: disgenesia gonadal primaria), de la falla exclusiva de células de Leydig (ej Klinefelter) en que la secreción de AMH e inhibina B están normales¹⁰.

Para estudiar la función gonadal se puede realizar prueba de HCG que permite por una parte evaluar capacidad de secretar testosterona por la célula de Leydig y de AMH por células de Sertoli.

Tratamiento

El tratamiento del RN 46 XY con ambigüedad

genital involucra en primer lugar y dependiendo de la presencia de micropene o no, evaluar la capacidad de respuesta a administración de andrógenos. Habitualmente se utiliza testosterona enantato 1 a 3 dosis, administradas intramuscular mensualmente, evaluando la respuesta en crecimiento peneano; posterior a la primera dosis suele obtenerse el 60% a 70% de la respuesta y lo que se espera es alcanzar un tamaño peneano normal.

Luego, con el estudio completo y evaluada la respuesta a testosterona, debe realizarse la asignación de sexo. En el caso del varón prima la funcionalidad es decir, la capacidad de crecimiento peneano que asegurará la capacidad de tener relaciones sexuales en la etapa adulta y de orinar de pie.

Posteriormente, se realiza la corrección de la hipospadia si esta existe y el descenso testicular si hay criptorquidea.

Debe reevaluarse siempre el paciente en la etapa peripuberal, para verificar la capacidad de adquirir los caracteres sexuales secundarios (crecimiento de genitales, aparición de vello pubiano, vello corporal y facial, sudoración apocrina) en forma espontánea o la necesidad de administrar andrógenos exógenos para lograr una virilización completa. Los casos de hipogonadismo hipogonadotropo suelen tratarse con testosterona exógena para obtener virilización y cuando se desea fertilidad estimulación con bomba de infusión de gonadotropinas.

No debe olvidarse la necesidad de dar apoyo psicológico a los padres, para quienes constituye una situación de alta complejidad y stress; así como evitar la asignación apresurada de sexo e inscripción del recién nacido, por las dificultades legales que sobrevendrán para cambiar una asignación previa.

Para el pediatra y neonatólogo lo más importantes es detectar estas alteraciones, lo que permitirá un estudio oportuno, obteniendo las respuestas y resolución del problema en forma adecuada y lo antes posible.

Referencias

- 1.- *American Academy of Pediatrics*: Evaluation of the newborn with developmental anomalies of the external

- genitalia. *Pediatrics* 2000; 106 (1): 138-42.
- 2.- *Ugarte F*: El niño con genitales ambiguos. En *Pediatría Práctica en Diálogos*, Editores Meneghello J, Fanta E, Grau A, Blanco O. Editorial Médica Panamericana, Buenos Aires, Argentina, 1° Edición, 2001, 1° reimpresión 2002. Cap 234: 973-80.
 - 3.- *Lee P, Mazur T, Danish R, et al*: Micropenis. I. Criteria, etiologies and classification. *John Hopkins Med J* 1980; 146: 156-63.
 - 4.- *Hamerton JL, Canning N, Ray M, et al*: A cytogenetic survey of 14069 newborn infants. 1. Incidente of chromosome abnormalities. *Clin Genet* 1975; 4: 223-43.
 - 5.- *Hubner GME, Nazer HJ, Cifuentes OL*: Sexo ambiguo: prevalencia al nacimiento en la maternidad del Hospital Clínico de la Universidad de Chile. *Rev Méd Chile* 2001; 129 (5): 509-14.
 - 6.- *Dutra G*: Documento Final del ECLAMC RAE 30. Fundación Fio Cruz. Río de Janeiro. Brasil, 1998.
 - 7.- *McGillivray BC*: The newborn with Ambiguous genitalia. *Sem Perinatol* 1992; 16: 365-8.
 - 8.- *Ogilvi-Stuart AL, Brain CE*: Early assessment of ambiguous genitalia. *Arch Dis Child* 2004; 89: 401-7.
 - 9.- *MacLaughlin D, Donahoe P*: Sex determination and differentiation. *N Engl J Med* 2004; 350: 367-78.
 - 10.- *Rey R*: Anti-Müllerian Hormone in Disorders of Sex Determination and Differentiation. *Arq Bras Endocrinol Metabol* 2005; 49 (1): 26-36.