



# REVISTA CHILENA DE PEDIATRÍA

www.elsevier.es/rchp



## EXPERIENCIA CLÍNICA

### Ingesta de cáusticos en niños, experiencia de 3 años



María Losada M.<sup>a</sup>, María Rubio M.<sup>b,\*</sup>, Jose Antonio Blanca G.<sup>c</sup> y Cristina Pérez A.<sup>c</sup>

<sup>a</sup> Unidad de Gestión Clínica de Pediatría, Hospital Universitario Virgen Macarena, Sevilla, España

<sup>b</sup> Sección de Digestivo y Nutrición Infantil, Unidad de Gestión Clínica de Pediatría, Hospital Universitario Infantil Virgen del Rocío, Sevilla, España

<sup>c</sup> Unidad de Gestión Clínica de Pediatría, Hospital Universitario Puerta del Mar, Cádiz, España

Recibido el 18 de marzo de 2014; aceptado el 10 de marzo de 2015

Disponible en Internet el 8 de julio de 2015

#### PALABRAS CLAVE

Ingesta cáustica;  
Ácido;  
Álcalis;  
Estenosis esofágica  
y gástrica

#### Resumen

**Introducción:** La ingesta accidental de cáusticos en pediatría no dispone de un consenso claro de actuación. El objetivo de este estudio fue caracterizar la población pediátrica atendida por ingesta de cáusticos en un centro asistencial.

**Pacientes y método:** Estudio descriptivo de los pacientes atendidos en nuestro hospital por la ingesta de cáusticos durante el período 2008-2011.

**Resultados:** Se atendieron 12 pacientes, edad media de 3,8 años (1-13 años). Predominio de varones (58,8%). Un 58,3% ingirió producto alcalino y un 41,6% ácido. El 58,3% no refería sintomatología, el resto refirió vómitos (33,3%), odinofagia (16,6%), hematemesis (8,3%), sialorrea (8,3%) y dificultad respiratoria (8,3%). El 75% presentaron lesiones en la cavidad oral. Todos, salvo un caso, fueron accidentales. Se realizó endoscopia al 100% entre las 12 y 24 h postingesta con hallazgos patológicos en un 41,6%. En el grupo ingesta de álcalis 2 pacientes presentaron lesiones (16,6%): una esofagitis grado 2B y una grado 3. En el grupo ingesta de ácidos 4 pacientes (33,3%) presentaron lesiones: una esofagitis aguda grado 1-2A, 2 gastritis agudas no erosivas y una gastritis aguda hemorrágica. Se realizó endoscopia de control según los hallazgos endoscópicos previos. Solo 2 presentaron complicaciones posteriores.

**Conclusiones:** Destacamos la valoración endoscópica en las primeras 24 h en todas las ingestas sintomáticas y deliberadas, así como la reevaluación estrecha en las ingestas ácidas, por asociar lesiones diferidas.

© 2015 Sociedad Chilena de Pediatría. Publicado por Elsevier España, S.L.U. Este es un artículo Open Access bajo la licencia CC BY-NC-ND (<http://creativecommons.org/licenses/by-nc-nd/4.0/>).

\* Autor para correspondencia.

Correo electrónico: [mariarubiomurillo@gmail.com](mailto:mariarubiomurillo@gmail.com) (M. Rubio M.).

**KEYWORDS**

Caustic Ingestion;  
Acid;  
Alkali;  
Oesophageal and  
gastric stenosis

**Ingestion of caustic substances in children: 3 years of experience****Abstract**

*Introduction:* There is no clear consensus on the management of accidental ingestion of caustic substances in paediatrics. The aim of this study was to determine the profile of the paediatric population treated due to caustic ingestion in a Healthcare Centre.

*Patients and method:* A descriptive study was conducted on patients treated for the ingestion of caustic substances in our hospital during the period 2008-2011.

*Results:* A total of 12 patients were treated, with a mean age of 3.8 years (1-13 years), with the majority males (58.8%). An alkaline product was ingested by 58.3%, and an acid by 41.6%. The majority (58.3%) did not refer to symptoms and the remainder referred to vomiting (33.3%), odynophagia (16.6%), haematemesis (8.3%), hyper-salivation (8.3%) and shortness of breath (8.3%). Oral cavity lesions were observed in 75% of cases. All, except one, were accidental. An endoscopy was performed on all of them (100%) between 12 and 24 hours post-ingestion, with pathological findings in 41.6%. In the group that ingested an alkali, 2 (16.6%) patients had lesions, one a grade 2B and one a grade 3 oesophagitis. In the acid ingestion group, 4 (33.3%) patients had lesions; one grade 1-2A oesophagitis, two acute non-erosive gastritis, and one acute haemorrhagic gastritis. A follow-up endoscopy was performed depending on the previous endoscopic findings. Only two patients presented with complications.

*Conclusions:* Emphasis is placed on the endoscopic evaluation in the first 24 hours of deliberate asymptomatic ingestions, as well as a strict follow-up in those that ingested acids, due to delayed associated lesions.

© 2015 Sociedad Chilena de Pediatría. Published by Elsevier España, S.L.U. This is an open access article under the CC BY-NC-ND license (<http://creativecommons.org/licenses/by-nc-nd/4.0/>).

**Introducción**

En la población pediátrica la ingestión de productos cáusticos sigue siendo un grave problema médico-social. Su prevención es esencial para evitar las lesiones, el pronóstico de las cuales parece guardar más relación con el daño inicial que con los diferentes tipos de tratamientos utilizados<sup>1,2</sup>.

En España alrededor de un 5% de todos los accidentes domésticos se producen por la ingestión de sustancias cáusticas. Una importante característica en los casos de ingesta en la edad pediátrica es que generalmente se producen de manera accidental, mientras que en adolescentes y adultos la sustancia es usualmente ingerida de forma deliberada<sup>3</sup>. La severidad de las lesiones producidas por sustancias cáusticas va a depender del tipo, cantidad y concentración de la sustancia cáustica ingerida y del tiempo de contacto con la mucosa<sup>4,5</sup>.

El pH por encima del cual las sustancias alcalinas tienen capacidad de producir lesiones cáusticas es igual o superior a 12, mientras que las sustancias ácidas pueden producir lesiones con pH inferior a 4. Los ácidos producen una necrosis por coagulación proteica, con pérdida de agua, formándose una escara firme y protectora que dificulta en parte la penetración, salvo en concentraciones elevadas. Los álcalis provocan una necrosis por licuefacción, con desnaturalización de las proteínas, saponificación de las grasas y trombosis capilares. La retención de agua aumenta la quemadura por hidratación. Estas reacciones favorecen la profundización de las lesiones. Por lo tanto, es más frecuente que los ácidos se relacionen con lesiones gástricas que los álcalis<sup>6</sup>.

La clínica es enormemente variable, desde ningún síntoma o molestias orofaríngeas leves a síntomas entre los que se incluyen disnea, disfagia, lesiones orales o dolor torácico y/o abdominal. De forma inmediata suelen referir dolor local y odinofagia, náuseas y vómitos. La lesión de la epiglotis, hipofaringe y faringe, por lesión directa o por aspiración producirá disnea, estridor y ronquera. El dolor torácico intenso y el enfisema subcutáneo pueden traducir perforación temprana y shock. Si no existe perforación, los síntomas agudos suelen remitir en 2 o 3 días. Evolutivamente, en las siguientes semanas puede aparecer obstrucción esofágica y disfagia, ya que el 80% de las estenosis se desarrollan en los 2 meses posteriores a la agresión esofágica<sup>7</sup>.

El objetivo de este estudio fue realizar una evaluación epidemiológica, clínica, diagnóstica y terapéutica de un grupo de pacientes con diagnóstico de ingesta de cáusticos.

**Pacientes y método**

Estudio descriptivo de los pacientes atendidos por ingesta de cáusticos de enero de 2008 a diciembre de 2011 en las urgencias de pediatría del Hospital Universitario Puerta del Mar, Cádiz. Se atendieron un total de 12 pacientes con edades comprendidas entre 1 y 13 años. Fueron incluidos todos los pacientes que habían ingerido un producto cáustico. La información de cada niño fue recogida en el servicio de urgencias por los pediatras. Se anotaron los datos del paciente, así como la fecha y hora de la ingestión, nombre comercial y propiedades químicas de la sustancia ingerida, si la ingesta se produjo de manera accidental o deliberada, cantidad de producto ingerido y la presencia de signos y síntomas (lesiones orofaríngeas, disnea, vómitos, odinofagia,

**Tabla 1** Clasificación endoscópica de las lesiones esofágicas según la clasificación modificada de Zargar et al.

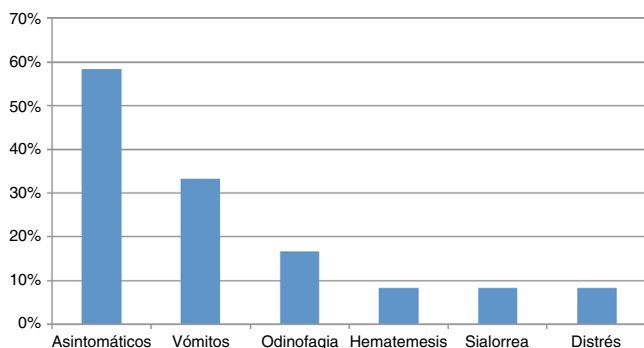
Grado	Hallazgo endoscópico	Extensión de la lesión
0	Sin lesiones	
I	Eritema	
Ila	Pseudomembrana	No circunferencial
Ilb	Ulceración y/o necrosis	No circunferencial
IIla	Pseudomembranas	Circunferencial

Fuente: Zargar et al.<sup>25</sup>.

sialorrea y hematemesis). La endoscopia fue realizada en todos los pacientes en las primeras 24 h postingesta. En cada endoscopia se exploró el esófago, estómago y duodeno y el procedimiento siempre fue realizado por endoscopistas expertos. No hubo ninguna complicación durante el procedimiento. La clasificación empleada para describir los hallazgos endoscópicos fue la clasificación de Zargar (tabla 1).

## Resultados

Se atienden un total de 12 pacientes por ingesta de cáusticos en el servicio de urgencias de pediatría de nuestro hospital, de los cuales el 58,8% eran varones. La edad media fue de 3,75 años (rango de 1-13 años). Solo en uno de los casos la ingesta se produjo por intento de autólisis, en el 91,6% de los casos se produjo de manera accidental, y por tanto se presupone ingesta de escasa cuantía, aunque ocasionalmente y en lactantes la ingesta accidental también puede ser significativa. Del total de los 12 pacientes un 58,3% ingirió producto alcalino y un 41,6% ácido. Más de la mitad de los pacientes, el 58,3%, no refería sintomatología, mientras que el resto refirió: vómitos (33,3%), odinofagia (16,6%), hematemesis (8,3%), sialorrea (8,3%) y dificultad respiratoria (8,3%) (fig. 1). A la inspección un 75% de los casos presentaba lesiones en la cavidad oral y la faringe. La endoscopia fue realizada al 100% de la muestra, por endoscopistas expertos, todas entre las 12 y 24 h postingesta (media 15,25 h). En cuanto a los resultados endoscópicos: en un 58,3% no hubo lesiones, y en un 41,6% se encontraron hallazgos patológicos. En el grupo ingesta de álcalis nos encontramos hallazgos en 2 pacientes (16,6%) una esofagitis grado 2B y una esofagitis grado 3. En el grupo ingesta de ácidos encontramos hallazgos en 4 pacientes (33,3%),



**Figura 1** Distribución de los síntomas inmediatos a la ingesta cáustica en nuestra serie.

una esofagitis aguda grado 1-2A, 2 casos de gastritis agudas no erosivas y un caso de gastritis aguda hemorrágica. En todos los casos se procedió a reposo digestivo y soporte hidroelectrolítico. El 83,3% recibió protección gástrica, 25% antieméticos, 16,6% corticoterapia intravenosa, 16,6% antibioterapia profiláctica intravenosa y en un 25% se pautó analgesia intravenosa. Atendiendo a la evolución inmediata, un 58,4% de los pacientes fueron dados de alta sin necesidad de seguimiento posterior, un 25% ingresaron en planta y un 16,6% ingresó en la UCI pediátrica. Se realizó una endoscopia de control en los pacientes con hallazgos endoscópicos previos, constatando resolución de las lesiones en todos salvo en 2 que presentaron complicaciones (16,6%). Dichas complicaciones diferidas consistieron en un caso de estenosis esofágica de tercio inferior al mes de la ingesta de un álcalis, y un caso de obstrucción total del tracto de salida gástrico a los 21 días de la ingesta de ácido sulfúrico. El primero evolucionó bien tras dilataciones seriadas, y el segundo precisó piloroplastia modificada e igualmente evoluciona bien en la actualidad.

## Discusión

La ingesta de sustancias cáusticas en la población pediátrica generalmente se va a producir de manera accidental, a diferencia de la población adulta, en la que es frecuente la ingesta con fines autolesivos, sobre todo de ácidos y en países en vías de desarrollo. En EE. UU. más de 100.000 niños sufren lesiones cáusticas esofágicas cada año<sup>8</sup>. El grupo de mayor riesgo lo constituye aquellos niños menores de 5 años de edad<sup>9</sup>. En nuestra serie la edad media es de 3,75 años, y solo uno de los pacientes (adolescente) se corresponde con un intento de autólisis.

La extensión y severidad de las lesiones en el esófago dependen de varios factores: la capacidad corrosiva de la sustancia ingerida, la cantidad y concentración, el tiempo de contacto y el desarrollo de infección secundaria<sup>4</sup>. En la cámara gástrica además interviene la cantidad de alimento que haya en el estómago<sup>10</sup>. Como ya hemos comentado, los agentes alcalinos producen necrosis por licuefacción y penetran rápidamente, ocasionando con mayor frecuencia daño esofágico. El agente ácido respeta más la laringe y el esófago por la rapidez de su tránsito y el pH álcalis del esófago. El estómago, dado su pH ácido, es más sensible, y el contacto prolongado con el ácido puede resultar en necrosis coagulativa, gastritis severa y estenosis prepilórica o área piloroduodenal<sup>11,12</sup>.

El objetivo en el abordaje de un paciente tras ingesta cáustica es prevenir la perforación y evitar la progresión a fibrosis y estenosis del esófago y del estómago. El manejo del paciente tras la ingesta cáustica está repleto de controversias. Desde la realización de endoscopia digestiva alta, pasando por la colocación de sonda nasogástrica (SNG) hasta el uso de antibioterapia y corticoides. En el momento actual, por tanto, no existe un consenso claro de pauta de actuación terapéutica más allá de la estabilización inicial que incluye garantizar la vía aérea y la estabilidad hemodinámica, manejar eficazmente el dolor y asegurar soporte nutricional óptimo. La protección gástrica sí parece estar indicada de forma universal, tanto para suprimir la secreción ácida en el estómago como para prevenir úlceras de estrés.

Min Keh et al.<sup>10</sup> consideran que el uso de SNG favorece la formación de estenosis y puede empeorar el reflujo gastroesofágico por incompetencia del esfínter esofágico inferior. Otros autores asocian los riesgos de la SNG a la prolongación de su uso más allá de los 15 días tras la ingesta, y lo recomiendan en el período inicial basados en la experiencia de prevenir adherencias de la pared esofágica<sup>13,14</sup>.

Son muchos los estudios que han intentado correlacionar los síntomas y hallazgos clínicos con la severidad del daño mucoso y esofágico. Aunque los resultados son contradictorios, en general los síntomas se consideran pobres predictores de la extensión o profundidad de las lesiones<sup>3,4</sup>. En un estudio en el que se incluían 378 niños que habían ingerido alguna sustancia cáustica, el 12% de los pacientes estaban asintomáticos, pero tenían afectación esofágica grado II, mientras que el 82% de los pacientes que estaban sintomáticos no presentaban lesiones o tenían lesiones mínimas<sup>15</sup>. Crain et al.<sup>16</sup> encontraron que en el 33% de su serie los pacientes con evidencia de lesiones orales tenían lesiones esofágicas. En otro sentido, en la serie de Yasar et al.<sup>4</sup>, de 473 pacientes pediátricos, el 61% de los pacientes sin lesiones en la mucosa oral presentaron lesiones esofágicas, corroborando que la ausencia de lesiones orales es un pobre predictor de lesiones esofágicas. Por otro lado, los pacientes de estudios retrospectivos que involuntariamente ingirieron un corrosivo y no tenían síntomas, improbablemente desarrollaron una lesión significativa. De hecho, el estudio liderado por Pietro Betalli en 2008 concluye que la incidencia de pacientes con lesiones de tercer grado sin síntomas o signos precoces es muy baja, y la probabilidad de daño severo es proporcional al número de signos y síntomas<sup>3</sup>. A la luz de los datos parece razonable la realización de endoscopia digestiva ante toda ingesta cáustica sintomática, y en los casos asintomáticos aquellas ingestas significativas, aunque sean accidentales. En las ingestas ácidas es conveniente repetir la exploración endoscópica por la ausencia de síntomas precoces en esas situaciones<sup>3,14,17</sup>. En cuanto al momento idóneo para realizar la endoscopia, aunque algunos autores preconizan la realización de endoscopia inmediatamente tras la ingesta de la sustancia cáustica para eliminar la hospitalización innecesaria, la mayoría coincide en que debe ser realizada entre las 12 h y 36-48 h tras la ingestión. Una endoscopia temprana, antes de 12 h, puede pasar por alto una lesión en evolución, por la intensa hipermia, mientras que si se realiza más tardíamente aumenta el riesgo de perforación<sup>4,10,11,18</sup>. La endoscopia se debe realizar con endoscopio flexible, con el fin de visualizar esófago, el estómago y la primera parte del intestino delgado. La exploración debe ser cuidadosa, dosificando el aire insuflado, bajo anestesia general para minimizar el riesgo de perforación esofágica, y siempre realizada por personal experto<sup>10</sup>. La única contraindicación es la sospecha clínica o radiológica de perforación.

La administración de sustancias a fin de neutralizar los efectos del ácido o álcalis puede resultar en una reacción exotérmica que provoque mayor daño aún, por lo que su uso está contraindicado<sup>10,12,14</sup>. De la misma forma está contraindicada la inducción del vómito por riesgo de reexposición a la sustancia corrosiva<sup>14</sup>. Se preconiza el uso precoz de antibiótico parenteral si existen lesiones corrosivas severas y el uso de protección gástrica<sup>12</sup>. Algunos estudios apoyan el uso de antibiótico solo en caso de administrar corticoide,

o si existe evidencia microbiológica de infección, pero no de forma profiláctica<sup>10</sup>. Actualmente no existen datos suficientes que apoyen el uso universal de antibióticos en estos casos<sup>5</sup>.

Los corticoesteroides disminuyen la inflamación, granulación y la formación de tejido fibroso. Sin embargo, su uso a fin de prevenir la estenosis en pacientes que han ingerido cáusticos es controvertido<sup>4</sup>. Un metaanálisis publicado en 2005 concluye que el uso de esteroides no disminuye la incidencia de estenosis, y además no tiene ningún efecto beneficioso, apoyando los resultados publicados por otros autores<sup>5,10,12,14,18,19</sup>. Más esperanzadora parece la experiencia con corticoides intralesionales; Kocchar y su equipo describen efectos beneficiosos tanto en estenosis pilóricas como esofágicas, requiriendo menos sesiones de dilatación<sup>20-22</sup>. En nuestra serie solo recibieron corticoides intravenosos aquellos pacientes que precisaron ingreso en la UCI.

La nutrición es un pilar básico y su abordaje debe ser precoz, ya que el deterioro se produce rápidamente por el estado de hipercatabolismo. El soporte nutricional reduce las infecciones, así como la predisposición a desarrollar neumonías por aspiración, y reduce el riesgo de embolismo pulmonar<sup>5</sup>. En pacientes con daño grado I y II debe instaurarse nutrición parenteral total (NPT) en las primeras 24-48 h. En caso de lesiones grados IIB y III se recomienda soporte nutricional a través de sonda nasointestinal, con las precauciones ya comentadas, o a través de gastrostomía, yeyunostomía y NP si fuera necesario. En las esofagitis cáusticas se aconseja reposo hasta el décimo día postingesta.

Uno de los casos que presentamos en nuestra revisión desarrolla una estenosis esofágica del tercio inferior al mes de la ingesta de un álcalis. La estenosis esofágica es la complicación más frecuente tras la ingesta de cáusticos, aumentando el riesgo cuanto mayor sea el grado de lesión esofágica. La mayor parte de los pacientes requerirán dilataciones seriadas. Así se hizo en nuestro paciente con buena respuesta. Las dilataciones deben hacerse siempre de forma diferida, ya que su realización precoz asocia una alta incidencia de perforación y aumenta la morbilidad<sup>10</sup>. Es aconsejable esperar entre unas 3-6 semanas tras la ingesta<sup>5,10</sup>. Por otro lado, esta técnica debe reservarse solo en situaciones de estenosis cortas, siendo peligroso en aquellos esófagos con estenosis severas y extensas. Estudios experimentales han administrado con éxito citocinas, INF-gamma para reducir la fibrosis y evitar la formación de estenosis<sup>10</sup>.

Nuestro segundo caso con secuelas se trató de una obstrucción total del tracto de salida gástrico a los 21 días de la ingesta de ácido sulfúrico, que en la actualidad evoluciona bien tras piloroplastia modificada. Esta complicación está descrita en la literatura secundaria a la ingesta de ácidos, que como ya apuntamos, respetan más orofaringe y esófago y producen piloroespasmo y necrosis coagulativa al depositarse en el antro<sup>17,23</sup>. El manejo de la obstrucción del tracto de salida gástrico debe ser siempre quirúrgica. La laparotomía precoz permite identificar la severidad y profundidad del daño, y determinará el abordaje posterior: dilatación con balón, inyección intralesional de corticoides, combinación de ambas, piloroplastia, gastrectomía o gastroenterostomía<sup>17,22-24</sup>. No hay que olvidar soporte nutricional agresivo, en este caso a través de yeyunostomía y/o nutrición parenteral.



La clave en la evolución favorable de estos pacientes pasa por un soporte adecuado nutricional y controlar los procesos sépticos, así como detectar aquellos casos subsidiarios de intervención quirúrgica precoz. En caso de perforación esofágica, peritonitis o hematemesis incontrolable, está indicada la intervención quirúrgica inmediata. Pasar por alto la seriedad de las lesiones conduce a un aumento de morbilidad. Es preciso atender bien a la fisiopatología de este proceso para establecer un planteamiento de actuación precoz y diferido. El proceso de retracción y fibrosis comienza hacia la segunda semana tras el evento y se requieren entre 6 y 12 meses para completarse el proceso. En los casos en que no se detecta una urgencia, la cirugía reconstructiva debe llevarse a cabo una vez completado el proceso de fibrosis. Los pacientes con lesiones leves, que son dados de alta, deben ser reevaluados con tránsito esofagogastroduodenal a las 2-3 semanas postingesta, incluso si permanecen asintomáticos<sup>5,18</sup>.

La incidencia de ingestión de cáusticos en la edad pediátrica nos alerta de la gran necesidad de educación sanitaria a través de campañas de información dirigidas específicamente a los cuidadores, haciendo hincapié en que los niños no deberían tener acceso a productos corrosivos y que dichos productos siempre se han de almacenar por separado en recipientes seguros.

## Conclusión

A pesar de que la ingesta de cáustico continúa siendo un problema significativo en la población pediátrica, su manejo y el de las lesiones derivadas en el tracto digestivo superior aún es objeto de debate y controversia. En su abordaje se debe establecer un plan de actuación, tanto en fase aguda como crónica, cuyo objetivo principal debe ir encaminado a preservar el esófago nativo. Sí existe acuerdo en que, sin duda, la mejor intervención sanitaria posible es la prevención.

## Conflicto de intereses

Este trabajo cumple con los requisitos sobre consentimiento/asentimiento informado, comité de ética, financiación, estudios animales y sobre la ausencia de conflicto de intereses según corresponda.

## Referencias

- Kyung Sik P. Evaluation and management of caustic injuries from ingestion of acidic or alkaline substances. *Clin Endosc.* 2014;47:301-7.
- Contini S, Scarpignato C. Caustic injury of the upper gastrointestinal tract: A comprehensive review. *World J Gastroenterol.* 2013;19:3918-30.
- Betalli P, Falchetti D, Giuliani S, et al., Caustic Ingestion Italian Study Group. Caustic ingestion in children: Is endoscopy always indicated? The results of an Indian multicenter observational study. *Gastrointest Endosc.* 2008;68:434-9.
- Doğan Y, Erkan T, Cokuğraş FC, Kutlu T. Caustic gastroesophageal lesions in childhood: an analysis of 473 cases. *Clin Pediatr (Phila).* 2006;45:435-8.
- Chibishev A, Simonovska N, Shikole A. Post-corrosive injuries of upper gastrointestinal tract. *Prilozi.* 2010;31:297-316.
- Lahoti D, Broor SL. Corrosive injury to the upper gastrointestinal tract. *Indian J Gastroenterol.* 1993;12:135-41.
- Bautista Casanovas A, Estévez Martínez E, Varela Cives R, Villanueva Jeremías A, Tojo Sierra R, Cadranel S. A Retrospective analysis of ingestion of caustic substances by children. Ten-year Statistics in Galicia. *Eur J Pediatr.* 1997;156:410-4.
- Litovitz TL, Schmitz BF, Bailey KM. 1989 Annual report of American Association of Poison Control Centers national Data Collection System. *Am J Emerg Med.* 1990;8:394-442.
- Huang YC, Ni YH, Lai HS, Chang MH. Corrosive esophagitis in children. *Pediatr Surg Int.* 2004;20:207-10.
- Min Keh S, Onyio N, McManus K, McGuigan J. Corrosive injury to upper gastrointestinal tract: still a major surgical dilemma. *World J Gastroenterol.* 2006;12:5223-8.
- Ansari MM, Haleem S, Harris SH, Khan R, Zia I, Beg MH. Isolated corrosive pyloric stenosis without oesophageal involvement: An experience of 21 years. *Arab J Gastroenterol.* 2011;12:94-8.
- Ananthkrishnan N, Parthasarathy G, Kate V. Acute corrosive injuries of the stomach: a single unit experience of thirty years. *Gastroenterol.* 2011;2011:914013.
- Mamede RC, de Mello-Filho FV. Treatment of caustic ingestion: An analysis of 239 cases. *Dis Esophagus.* 2002;15:210-3.
- Mamede RC, de mello Filho FV. Ingestion of caustic substances and its complications. *Sao Paulo Med J.* 2001;119:10-5.
- Gaudreault P, Parent M, McGuigan MA, Chicoine L, Lovejoy FH Jr. Predictability of esophageal injury from signs and symptoms: A study of caustic ingestion in 378 children. *Pediatrics.* 1983;71:767-70.
- Crain EF, Gershel JC, Mezey AP. Caustic ingestions. Symptoms as predictors of esophageal injury. *Am J Dis Child.* 1984;138:863-5.
- Sharma S, Debnath PR, Agrawal LD, Gupta V. Gastric outlet obstruction without esophageal involvement: A late sequelae of acid ingestion in children. *J Indian Assoc Pediatr Surg.* 2007;12:47-9.
- Gün F, Abbasoglu L, Celik A, Salman ET. Early and late management in caustic ingestion in children: A 16-year experience. *Acta Chir Belg.* 2007;107:49-52.
- Pelclová D, Navrátil T. Do corticosteroids prevent oesophageal stricture after corrosive ingestion? *Toxicol Rev.* 2005;24:125-9.
- Kochhar R, Sriram PV, Ray JD, Kumar S, Nagi B, Singh K. Intraleisional steroid injections for corrosive induced pyloric stenosis. *Endoscopy.* 1998;30:734-6.
- Kochhar R, Ray JD, Sriram PV, Kumar S, Singh K. Intralesional steroid augments the effects of endoscopic dilation in corrosive esophageal strictures. *Gastrointest Endosc.* 1999;49 Pt 1:509-13.
- Tekant G, Eroglu E, Erdogan E, Yesidag E, Emir H, Büyükkunal C, et al. Injury-induced gastric outlet obstruction: a changing spectrum of agents and treatment. *J Pediatr Surg.* 2001;36(7):1004-7.
- Shukla RM, Mukhopadhyay M, Tripathy BB, Mandal KC, Mukhopadhyay B. Pyloric and antral strictures following corrosive acid ingestion: A report of four cases. *J Indian Assoc Pediatr Surg.* 2010;15:108-9.
- Kochhar R, Poornachandra KS. Intralesional steroid injection therapy in the management of resistant gastrointestinal strictures. *World J Gastrointest Endosc.* 2010;2:61-8, 16.
- Zargar SA, Kochhar R, Mehta S, Mehta SK. The role of fiberoptic endoscopy in the management of corrosive ingestion and modified endoscopic classification of burns. *Gastrointest Endosc.* 1991;37:165-9.