



CASO CLÍNICO

Discopatía calcificante de la infancia: una infrecuente causa de tortícolis adquirida. Caso clínico



Yerko Cuevas^{a,*}, Luisa Schonhaut^b, Aníbal Espinoza^c, Valeria Schonstedt^c,
Alejandra Aird^b y Francesca Castoldi^c

^a Servicio de Traumatología Infantil, Clínica Alemana, Facultad de Medicina, Universidad del Desarrollo, Santiago de Chile, Chile

^b Servicio de Pediatría, Clínica Alemana, Facultad de Medicina, Universidad del Desarrollo, Santiago de Chile, Chile

^c Servicio de Radiología, Clínica Alemana, Facultad de Medicina, Universidad del Desarrollo, Santiago de Chile, Chile

Recibido el 8 de enero de 2015; aceptado el 30 de marzo de 2015

Disponible en Internet el 16 de julio de 2015

PALABRAS CLAVE

Discopatía;
Disco invertebral;
Calcificación;
Tortícolis

Resumen

Introducción: El dolor y la contractura muscular cervical son motivos de consulta usuales en los servicios de urgencia pediátrica. El primer enfrentamiento es la anamnesis y examen físico minucioso. Ante la sospecha de etiología musculoesquelética se debe solicitar radiografía de columna cervical. El hallazgo de calcificación de los discos intervertebrales, en ausencia de otras lesiones radiológicas, nos debe hacer sospechar de una discopatía calcificante de la infancia.

Objetivo: Presentar un caso de discopatía calcificante de la infancia, enfermedad infrecuente, que se debe tener en cuenta como diagnóstico diferencial de tortícolis y dolor cervical en la infancia.

Caso clínico: Paciente varón de 7 años, sin antecedentes mórbidos ni historia de traumatismo o deportes bruscos. Consultó por historia de dolor y contractura cervical de 6 días de evolución. La velocidad de eritrosedimentación y proteína C reactiva estaban discretamente elevadas. La radiografía de columna cervical y la tomografía computarizada mostraron calcificación discal C5-C6 y protrusión discal anterior. Se hospitalizó para estudio y tratamiento del dolor, con buena respuesta clínica, continuando el manejo ambulatorio con antiinflamatorios no esteroideos y collar blando. Evolucionó con resolución de la sintomatología clínica y de las calcificaciones a 6 meses de seguimiento.

Conclusiones: El hallazgo de calcificaciones de los discos intervertebrales es una infrecuente causa de tortícolis adquirida, de evolución benigna y autolimitada. Se recomienda manejo conservador por tiempo acotado y seguimiento clínico e imagenológico.

© 2015 Sociedad Chilena de Pediatría. Publicado por Elsevier España, S.L.U. Este es un artículo Open Access bajo la licencia CC BY-NC-ND (<http://creativecommons.org/licenses/by-nc-nd/4.0/>).

* Autor para correspondencia.

Correo electrónico: yerkocuevas@gmail.com (Y. Cuevas).

KEYWORDS

Disc pathology;
Intervertebral disc;
Calcification;
Torticollis

Pediatric intervertebral disc calcification: A rare cause of acquired torticollis. Case report**Abstract**

Introduction: Pain and cervical muscle spasm are common reasons why parents bring children to the pediatric emergency department. The first steps are the gathering of medical history of the patient and a physical examination. If musculoskeletal damage is suspected, cervical spine x-rays should be obtained. An intervertebral disc calcification finding, in the absence of other radiological lesions should suggest pediatric intervertebral disc calcification.

Objective: To present a case of intervertebral disc calcification, a rare condition that must be considered in the differential diagnosis of torticollis and neck pain in childhood.

Case report: A seven-year-old male patient without morbid history and no history of trauma or rough sport practice. He consulted the emergency room for pain and cervical contracture for the last six days. C reactive protein and red cell sedimentation rates were slightly elevated. Imaging studies showed calcification of the C5-C6 intrvertebral disc and anterior disc protrusion. The patient was hospitalized for evaluation and pain management, with good clinical response and continue afterwards with non-steroidal anti-inflammatory drugs and a soft collar. At the 6-month-follow up, the patient had resolved symptoms and calcifications.

Conclusions: Pediatric intervertebral disc calcification is a rare cause of acquired torticollis, with a benign and self-limited outcome. Conservative management, as well as clinical and imaging follow-up is recommended.

© 2015 Sociedad Chilena de Pediatría. Published by Elsevier España, S.L.U. This is an open access article under the CC BY-NC-ND license (<http://creativecommons.org/licenses/by-nc-nd/4.0/>).

Introducción

La tortícolis o contractura involuntaria de los músculos del cuello, que provoca una posición permanente y asimétrica de la cabeza respecto al plano de los hombros, es un motivo que genera consulta en pediatría. Se describe que 0,6% del total de atenciones en centros de urgencia pediátrica se deberían a molestias cervicales¹. Las causas son diversas, pudiendo agruparse en traumáticas, infecciosas, posturales o misceláneas, predominando las de origen musculoesquelético². Si bien la mayoría tienen curso benigno, la tortícolis puede ser indicio de cuadros más severos, por lo que es importante la anamnesis detallada y examen clínico acucioso, complementados con estudios de imágenes, que son de gran ayuda para la orientación diagnóstica^{3,4}.

Frente a la sospecha de compromiso musculoesquelético a nivel cervical, la primera aproximación de estudio por imágenes es la radiografía de columna cervical anteroposterior, lateral y transoral. Con esta técnica se descartan malformaciones congénitas y lesiones óseas adquiridas, pudiendo pesquisarse además otros hallazgos tales como calcificaciones o lesiones de partes blandas. En la proyección lateral se evalúa el grosor de las partes blandas prevertebrales, el alineamiento vertebral, el tamaño y la forma de los cuerpos vertebrales y las características de los espacios discales. Ante la pesquisa de lesión ósea o calcificaciones en la radiografía cervical, la tomografía computarizada (TC) caracteriza mejor las calcificaciones y el esqueleto. Sin embargo, la resonancia magnética (RM) permite una mejor evaluación de las partes blandas paravertebrales, del contenido del canal raquídeo y de los canales foraminales, de los discos intervertebrales y de la médula ósea. El ultrasonido

(US) apoya la evaluación de las partes blandas de la región cervical y el uso del doppler la evaluación de las estructuras vasculares.

La presencia de calcificaciones del núcleo pulposo de los discos intervertebrales, demostradas en diferentes estudios por imágenes, en ausencia de otras lesiones, hace planteable el diagnóstico diferencial de discopatía calcificante de la infancia (DCI). Esta es una entidad poco frecuente que afecta los discos intervertebrales, el cuerpo vertebral y las estructuras músculo-ligamentosas adyacentes, resultando en dolor local, contractura y, ocasionalmente, alteraciones sensorio-motoras, pero puede ser también un hallazgo en pacientes asintomáticos⁵.

La DCI fue descrita por Baron hace casi un siglo, no obstante, su conocimiento es fragmentado y su etiología aún no está dilucidada⁶. No se ha encontrado asociación con trastornos metabólicos y se ha planteado una posible relación con traumatismo menor. En una revisión de 65 casos publicados Tsutsumi et al. identificaron el antecedente de traumatismo solo en 5 niños⁷. Kusabiraki y Tsubata describieron 2 casos de DCI en niños que practicaban karate, y a pesar de que no había antecedente de traumatismo cervical evidente, se sospechó de microtraumas repetitivos⁸.

La teoría más aceptada actualmente es la inflamatoria o infecciosa, incluso vasculitis posvirales, avalada en el hecho que estos pacientes pueden presentar fiebre baja y moderada elevación de reactantes de fase aguda⁹. La evolución de la DCI es benigna y autolimitada; la sintomatología clínica suele resolverse espontáneamente en semanas, mientras que los signos radiológicos lo harán luego de algunos meses o incluso años.

Nuestro objetivo es presentar un caso de DCI, diagnosticado clínicamente e imagenológicamente, como ejemplo de

entidad infrecuente que se debe tener en cuenta en el diagnóstico diferencial de torticolis en la infancia.

Caso clínico

Paciente de 7 años, de género masculino, sin antecedentes mórbidos de importancia, ni historia de traumatismo o deportes bruscos. Consultó por historia de dolor cervical de 6 días de evolución, que aumentó considerablemente 24 h previo al ingreso, agregándose marcada impotencia funcional y postura antiálgica. Preguntado dirigidamente, se descartó historia de fiebre, síntomas respiratorios u otros síntomas asociados.

Al examen físico de ingreso se encontraba en buenas condiciones generales, afebril, hemodinámicamente estable. Destacaba contractura cervical con desviación de la cabeza a la derecha. Dolor a la flexión y rotación cervical a izquierda, sin compromiso del resto de las articulaciones. Se palpaban pequeñas adenopatías cervicales bilaterales, sin presentar otras alteraciones al resto del examen segmentario. El examen neurológico era normal.

En el estudio de laboratorio se obtuvo hemograma normal, con discreta elevación de la velocidad de eritrosedimentación 36 mm/h (rango normal 1-10) y proteína C reactiva 3,2 mg/dl (normal <0,5).

La radiografía de columna cervical mostró calcificación discal C5-C6, menor amplitud comparativa de ese espacio intervertebral y leve aumento de volumen de partes blandas prevertebrales; sin evidencia de otras alteraciones (fig. 1).

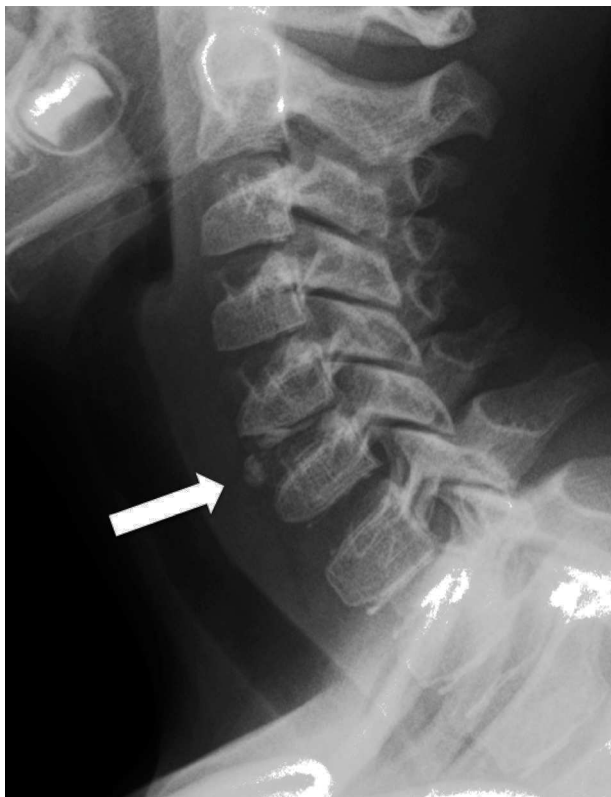

Figura 1 Radiografía cervical lateral, que muestra calcificación discal C5-C6 con protrusión ventral (flecha).

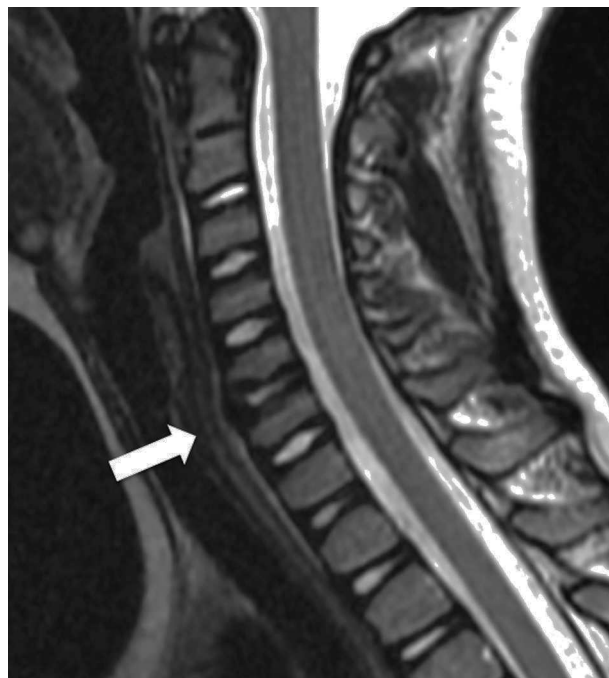

Figura 2 Resonancia magnética secuencia T2 corte sagital. Se evidencia una reducción de la altura y señal del disco C5-C6.

La RM confirmó los hallazgos antes descritos y evidenció, además, una protrusión discal anterior y cambios inflamatorios paravertebrales de predominio izquierdo. El contenido del canal raquídeo no mostró alteraciones (figs. 2 y 3).

La TC de columna cervical complementaria permitió una mejor definición de la calcificación fragmentada del disco intervertebral (fig. 4) y la presencia de material denso de

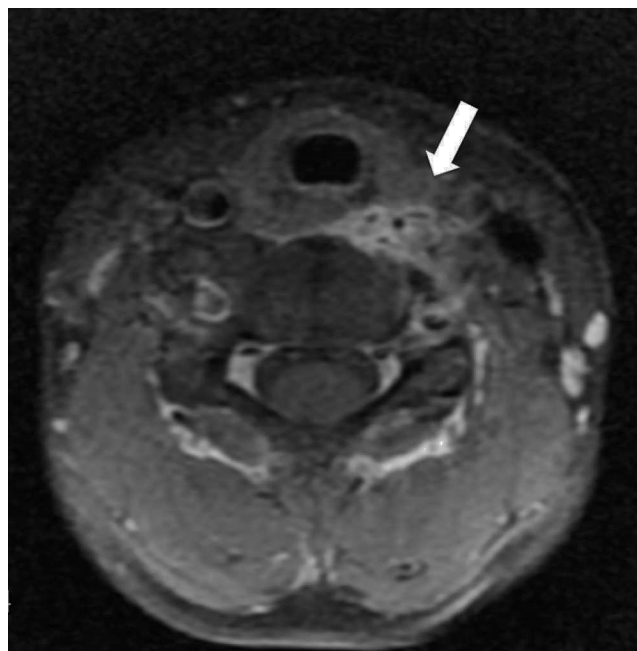


Figura 3 Resonancia magnética secuencia T1 con gadolinio; muestra realce patológico del proceso inflamatorio de las partes blandas paravertebrales a izquierda.

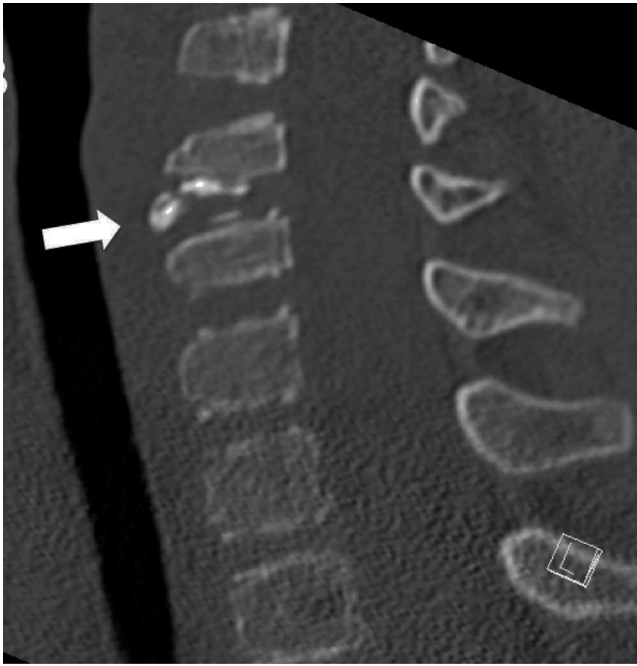

Figura 4 Tomografía computarizada, reconstrucción sagital con ventana ósea. Detalle de calcificación fragmentada discal C5-C6 (flecha).

extensión ventral y lateral izquierda, afectando el canal transverso y rodeando la arteria vertebral izquierda (fig. 5 A y B).

Con el objeto de evaluar o descartar compromiso vascular secundario, en especial de la arteria vertebral izquierda, se realizó US doppler, que demostró indemnidad de los vasos cervicales (fig. 6 A y B).

El paciente fue hospitalizado por 24h para completar el estudio y para el tratamiento del dolor, con buena

respuesta clínica. Al concluir el diagnóstico de DCI se decidió continuar el manejo ambulatorio con analgesia oral con antiinflamatorios no esteroideos por 5 días y uso permanente de collar blando por 4 semanas. Se controló al mes y a los 6 meses posteriores al alta, constatando marcada remisión de la sintomatología. Al examen físico lograba movilidad cervical completa, persistiendo leves molestias dolorosas en los rangos extremos de esta (flexo-extensión, rotaciones y lateralizaciones). Los controles radiográficos seriados demostraron disminución progresiva de las calcificaciones hasta su completa remisión (fig. 7 A y B).

Discusión

La tortícolis y el dolor cervical son causas usuales de consulta en la urgencia pediátrica¹. En el enfrentamiento de estos síntomas un examen clínico minucioso orienta al diagnóstico etiológico y tratamiento requerido en la mayoría de los casos. La elección de imágenes de apoyo depende de la edad, la orientación clínica y de las modalidades de imágenes disponibles.

En el caso presentado, la historia y el examen físico, la ausencia de antecedentes mórbidos o traumatismos conocidos, la edad de presentación y la detección de calcificaciones discales en la radiografía simple, fueron elementos claves para plantear el diagnóstico de DCI.

El conocimiento de la DCI se basa fundamentalmente en el registro de casos o series clínicas, con reportes que totalizan no más de 300 publicaciones a nivel mundial. En una revisión sistemática, Tsutsumi et al. encontraron que el dolor y la contractura cervical eran las manifestaciones clínicas más frecuentes, seguidas de compromiso sensorio-motor y fiebre; el 15% de los casos reportados fueron asintomáticos⁷.

Entre los estudios por imágenes la radiografía simple es clave y permite sospechar el diagnóstico al visualizar

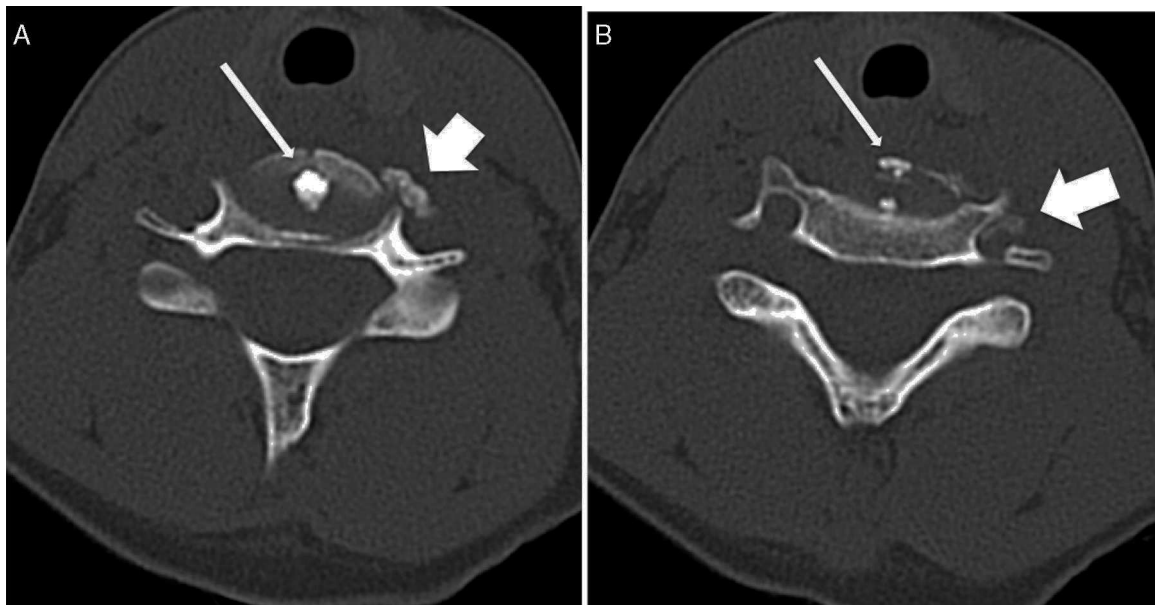


Figura 5 A y B. Tomografía computarizada, cortes axiales a nivel del disco C5-C6 con ventana ósea, donde se visualiza calcificación discal central (flecha fina) y protrusión antero-lateral izquierda que se extiende al agujero vertebral izquierdo (flecha gruesa).

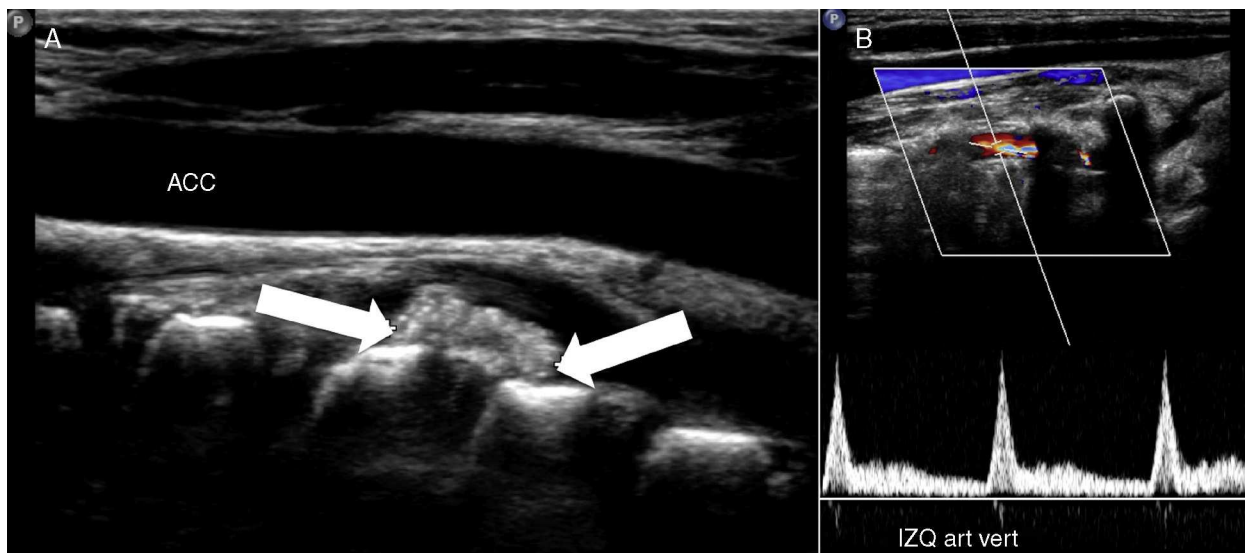


Figura 6 A. Ultra sonografía de carótida común izquierda normal, en profundidad se visualiza calcificación extruida antero-lateral izquierda (flechas). B. Ultra sonografía doppler de arteria vertebral izquierda que muestra flujo conservado.

calcificaciones discales, con o sin alteraciones de la amplitud del espacio discal o de las partes blandas prevertebrales.

La RM mostrará una disminución de la señal discal en todas las secuencias, producto del depósito de calcio. En caso de existir cambios inflamatorios peridiscales se hará evidente una alteración de la señal de las partes blandas paravertebrales captante del gadolinio. Además, este es el método de elección para demostrar herniaciones discales, que si son posteriores pueden disminuir el calibre del canal raquídeo, pudiendo condicionar una raquiostenosis, o si son posterolaterales determinar una foraminoestenosis¹⁰. La TC es el estudio de complemento que confirma y caracteriza de mejor manera la calcificación discal y eventuales

herniaciones. Tiene el inconveniente de irradiar al paciente.

Los exámenes de laboratorio, si bien son poco específicos, se recomiendan en el contexto de un niño con tortícolis y signos de compromiso inflamatorio-infecciosos, especialmente en caso que se asocie fiebre. De estos, la velocidad de eritrosedimentación es el indicador más sensible⁷. Se sabe que la evolución de la DCI es benigna y autolimitada. En 17 niños seguidos por Dai durante 5 años, todos presentaron remisión completa de los síntomas en un tiempo promedio de 34,3 días (rango 17 a 173 días) y resolución de la calcificación en promedio de 15 meses (rango 3 a 60 meses), ninguno presentó recurrencias¹¹. No se ha reportado asociación entre

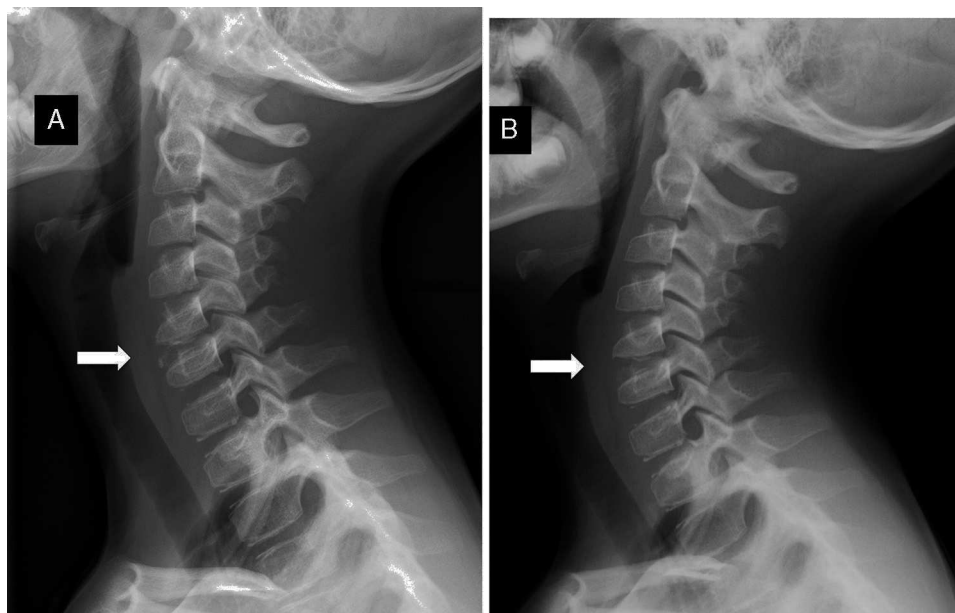


Figura 7 Controles seriados con radiografía cervical lateral. A. A los 2 meses demuestra significativa reducción del tamaño de las calcificaciones discales. B. A los 6 meses evidencia remisión completa de las calcificaciones discales.

el tiempo de resolución y la severidad de los síntomas, compromiso del canal espinal o edad de presentación¹¹. Confirmando lo descrito, Bagatur reportó el caso de un niño de 5 años con compromiso de 2 segmentos asociado a herniación del núcleo pulposo, cuyo tratamiento fue sintomático con recuperación completa a 4 años de seguimiento¹⁰.

El manejo recomendado es analgesia, reposo y collar blando. La opción quirúrgica se plantea en casos específicos, como podrían ser el compromiso neurológico agudo y progresivo o presencia de dolor inmanejable¹²⁻¹⁴. El seguimiento clínico y radiológico permite objetivar la resolución espontánea, lo que a su vez confirma el diagnóstico^{7,15}. En el caso presentado, a 6 meses de seguimiento, se pudo documentar la significativa mejoría clínica e imagenológica.

Conclusiones

En un niño con tortícolis y dolor cervical en el que se encuentran calcificaciones discuales en la radiografía, en ausencia de otras lesiones, se debe sospechar de una DCI. Esta entidad, de evolución benigna y autolimitada, requiere de manejo conservador por tiempo acotado. La evolución esperada es la remisión clínica e imagenológica en un plazo de semanas o meses.

Responsabilidades éticas

Protección de personas y animales. Los autores declaran que para esta investigación no se han realizado experimentos en seres humanos ni en animales.

Confidencialidad de los datos. Los autores declaran que en este artículo no aparecen datos de pacientes.

Derecho a la privacidad y consentimiento informado. Los autores declaran que en este artículo no aparecen datos de pacientes.

Conflicto de intereses

Este trabajo cumple con los requisitos sobre consentimiento/asesentimiento informado, comité de ética,

financiación, estudios animales y sobre la ausencia de conflicto de intereses según corresponda.

Referencias

1. Pharisa C, Lutz N, Roback MG, Gehri M. Neck complaints in the pediatric emergency department: A consecutive case series of 170 children. *Pediatr Emerg Care.* 2009;25:823-6.
2. Ballock RT, Song KM. The prevalence of nonmuscular causes of torticollis in children. *J Pediatr Orthop.* 1996;16:500-4.
3. Pérez M, Ortega X, Lillo S, Moenne K, Escaffi JA, Pérez C. Tortícolis en la edad pediátrica: revisión pictográfica. *Rev Chil Radiol.* 2013;19:125-33.
4. Haque S, Badar Bin Bilal S, Musa K. Imaging of torticollis in children. *Radiographics.* 2012;32:557-71.
5. Beluffi G, Fiori P, Sileo C. Intervertebral disc calcifications in children. *Radiol Med.* 2009;114:331-41.
6. Baron A. Über eine neue Erkrankung der Wirbelsäule. *Jahrb Kinderheilkd.* 1924;104:357-60, 104 357-360 1924.
7. Tsutsumi S, Yasumoto Y, Ito M. Idiopathic intervertebral disc calcification in childhood: A case report and review of literature. *Childs Nerv Syst.* 2011;27:1045-51.
8. Kusabiraki S, Tsubata S. Two karate kids with pediatric idiopathic intervertebral disc calcification. *Spine J.* 2014;14:3048.
9. El Demellawy D, Robison JG, Pollack IF, Green MD, Alper CM, Reyes-Múgica M. Idiopathic intervertebral disc calcification in childhood: An atypical case of an uncommon entity for pediatric pathologists. *Pediatr Dev Pathol.* 2013;16:432-7.
10. Bagatur AE, Zorer G, Center T. Natural history of pae diatric intervertebral disc calcification. *Arch Orthop Trauma Surg.* 2001;121:601-3.
11. Dai L, Ye H, Qian Q. The natural history of cervical disc calcification in children. *J Bone Jt Surg.* 2004;86:1467-72.
12. Chu J, Wang T, Pei S, Yin Z. Surgical treatment for idiopathic intervertebral disc calcification in a child: Case report and review of the literature. *Childs Nerv Syst.* 2015;31:123-7.
13. Bajard X, Renault F, Benharrats T, Mary P, Madi F, Vialle R. Intervertebral disc calcification with neurological symptoms in children: Report of conservative treatment in two cases. *Childs Nerv Syst.* 2010;26:973-8.
14. Garg M, Kumar S, Satija B, Gupta R. Pediatric intervertebral disc calcification: A no touch lesion. *J Craniovertebr Junction Spine.* 2012;3:23-5.
15. Ho C, Chang S, Fulkerson D, Smith J. Children presenting with calcified disc herniation: A self-limiting process. *J Radiol Case Rep.* 2012;6:11-9.