



# REVISTA CHILENA DE PEDIATRÍA

www.elsevier.es/rchp



## CASO CLÍNICO

### Rabdomiólisis grave secundaria a deshidratación hipernatrémica



Ignacio Mastro-Martínez\*, Ana María Montes-Arjona, Margarita Escudero-Lirio, Bárbara Hernández-García y José Fernández-Cantalejo Padial

Servicio de Pediatría, Fundación Jiménez Díaz, Madrid, España

Recibido el 6 de febrero de 2015; aceptado el 10 de junio de 2015

Disponible en Internet el 19 de agosto de 2015

#### PALABRAS CLAVE

Deshidratación;  
Hipernatremia;  
Rabdomiólisis;  
Cuidados intensivos  
pediátricos

#### KEYWORDS

Dehydration;  
Hypernatremia;  
Rhabdomyolysis;  
Pediatric intensive  
critical care

#### Resumen

**Introducción:** La rabdomiólisis es una enfermedad poco frecuente en pediatría. El objetivo es presentar un paciente en el que se desarrolló secundario a una deshidratación hipernatrémica grave tras una diarrea aguda.

**Caso clínico:** Lactante de 11 meses que consultó por fiebre, vómitos, diarrea y anuria. Presentó convulsión tónico-clónica autolimitada. Ingresó en mal estado general, severamente deshidratado, con escasa reactividad. En las pruebas complementarias destacó acidosis metabólica grave, hipernatremia e insuficiencia renal prerrenal. Al tercer día apreció leve hipotonía axial y elevación de creatín fosfoquinasa 75.076 UI/L, interpretado como rabdomiólisis. Se inició hiperhidratación y alcalinización sistémica, con buena respuesta clínica y bioquímica, siendo dado de alta sin secuelas motoras.

**Conclusiones:** La hipernatremia grave está descrita como causa rara de rabdomiólisis e insuficiencia renal. En pacientes críticos es importante un alto índice de sospecha de rabdomiólisis y determinación seriada de la creatín fosfoquinasa para su detección y tratamiento precoz.

© 2015 Sociedad Chilena de Pediatría. Publicado por Elsevier España, S.L.U. Este es un artículo Open Access bajo la licencia CC BY-NC-ND (<http://creativecommons.org/licenses/by-nc-nd/4.0/>).

#### Severe rhabdomyolysis secondary to severe hypernatraemic dehydration

#### Abstract

**Introduction:** Rhabdomyolysis is a rare paediatric condition. The case is presented of a patient in whom this developed secondary to severe hypernatraemic dehydration following acute diarrhoea.

**Case report:** Infant 11 months of age who presented with vomiting, fever, diarrhoea and anuria for 15 hours. Parents reported adequate preparation of artificial formula and oral rehydration

\* Autor para correspondencia.

Correo electrónico: [Ignacio.mastro@salud.madrid.org](mailto:Ignacio.mastro@salud.madrid.org) (I. Mastro-Martínez).

solution. He was admitted with malaise, severe dehydration signs and symptoms, cyanosis, and low reactivity. The laboratory tests highlighted severe metabolic acidosis, hypernatraemia and pre-renal kidney failure (Sodium [Na] plasma 181 mEq/L, urine density > 1030). He was managed in Intensive Care Unit with gradual clinical and renal function improvement. On the third day, slight axial hypotonia and elevated cell lysis enzymes (creatinine phosphokinase 75,076 IU/L) were observed, interpreted as rhabdomyolysis. He was treated with intravenous rehydration up to 1.5 times the basal requirements, and he showed a good clinical and biochemical response, being discharged 12 days after admission without motor sequelae.

**Conclusions:** Severe hypernatraemia is described as a rare cause of rhabdomyolysis and renal failure. In critically ill patients, it is important to have a high index of suspicion for rhabdomyolysis and performing serial determinations of creatine phosphokinase for early detection and treatment.

© 2015 Sociedad Chilena de Pediatría. Published by Elsevier España, S.L.U. This is an open access article under the CC BY-NC-ND license (<http://creativecommons.org/licenses/by-nc-nd/4.0/>).

## Introducción

La rabdomiólisis es una entidad inhabitual en pediatría, de incidencia desconocida<sup>1</sup>. Debido a que la clínica puede ser sutil, y solo en la mitad de los pacientes diagnosticados aparece la tríada completa de debilidad muscular, mialgias y orinas colúricas<sup>1</sup>, probablemente la incidencia de esta enfermedad esté infraestimada<sup>2</sup>.

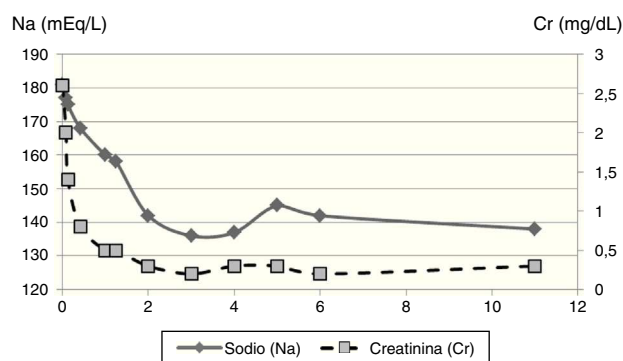
Las causas más frecuentes de rabdomiólisis, tanto en niños como en adultos, son las secundarias a traumatismo o compresión muscular, seguidas de aquellas por esfuerzos musculares y alteraciones metabólicas<sup>2</sup>. En los niños puede ser el síntoma de inicio de distrofias musculares. Dentro de las alteraciones metabólicas la rabdomiólisis se ha descrito tras alteraciones electrolíticas, principalmente hipocalcemia e hipofosfatemia, pero también a hiperosmolaridad por cetoacidosis diabética, coma hiperosmolar e hipocalcemia<sup>2</sup>. Las alteraciones graves del sodio constituyen una causa poco frecuente de rabdomiólisis<sup>2,3</sup>.

El objetivo es presentar el caso clínico de un lactante con rabdomiólisis secundaria a una deshidratación hipernatémica grave.

## Caso clínico

Lactante de 11 meses que acudió al servicio de urgencias por fiebre de 48 h de evolución, vómitos y deposiciones diarreas. Los vómitos cedieron tras 24 h, pero las deposiciones habían aumentado en número y cantidad. Los padres refirieron anuria en las últimas 15 h, pese a adecuada tolerancia con fórmula artificial y suero de rehidratación, siendo ambos preparados correctamente. Se objetivó pérdida ponderal del 20% respecto al peso previo hacía 24 h.

A la exploración presentó mal estado general, mucosas pastosas, cianosis acra y escasa reactividad. Presentó un episodio de cianosis central, relleno capilar prolongado e hipotensión, asociado a hipertonia seguida de movimientos clónicos de miembros que cedió en 1 min. Los padres refirieron que en su domicilio había presentado un episodio similar.



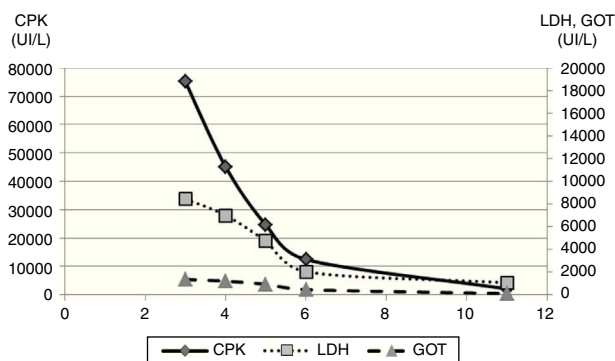
**Figura 1** Evolución de las cifras de sodio y creatinina en plasma durante la hospitalización del paciente.

Se procedió a intubación orotraqueal, canalización de la vía venosa periférica y expansión de volemia.

En las pruebas complementarias al ingreso presentó acidosis metabólica grave (pH 6,92, pCO<sub>2</sub> 42 mm Hg, HCO<sub>3</sub> 8,6 mEq/L, EB -20 mEq/L), hipernatremia e insuficiencia renal prerrenal (urea 128 mg/dl, creatinina 2,6 mg/dl, sodio [Na] plasmático 181 mEq/l, potasio plasmático 3,7 mEq/l, densidad orina > 1.030).

Debido al *shock* hipovolémico descompensado se inició expansión con cristaloides y alcalinización sistémica (suero fisiológico y bicarbonato, 60 ml/kg en total). En las primeras 6 h se produjo un descenso de la natremia hasta 171 mEq/l (1,6 mEq Na/l/h), alcanzando cifras de Na inferiores a 145 mEq/l a las 48 h de empezar su corrección (fig. 1). El paciente presentó progresiva mejoría clínica y de la función renal, manteniendo diuresis espontánea. Se extubó exitosamente a las 24 h de su ingreso.

No obstante, al tercer día apreció leve hipotonía axial, que se atribuyó a un efecto secundario de la medicación sedante utilizada. En las pruebas bioquímicas destacó una elevación de enzimas de lisis celular (valores máximos: GOT 1.360 UI/l, GPT 834 UI/l, lactato deshidrogenasa 8.234 UI/l, creatín fosfocinasa [CPK] 75.076 UI/l) interpretado como rabdomiólisis. Permaneció con diuresis dentro de límites



**Figura 2** Evolución de las cifras de creatín fosfoquinasa (CPK), lactato deshidrogenasa (LDH) y transaminasa GOT (GOT) durante la hospitalización del paciente.

normales y parámetros de función renal en rango normal (urea 10 mg/dl, creatinina 0,3 mg/dl). Se inició rehidratación intravenosa hasta 1,5 veces las necesidades basales. Con estas medidas se logró un descenso progresivo de niveles de enzimas asociadas a lisis celular (fig. 2). Dada la evolución favorable, se dio de alta hospitalaria a los 12 días de su ingreso, sin presentar secuelas motoras.

## Discusión

En el caso clínico descrito el paciente presentó una hipernatremia grave probablemente secundaria a una deshidratación por una diarrea aguda. No se encontró ninguna otra causa previamente descrita de rabdomiólisis, y la recuperación posterior fue completa. El hallazgo bioquímico fue casual, dado que la debilidad axial se atribuyó a un efecto secundario de la medicación sedante utilizada.

La etiología de la hipernatremia como causa de rabdomiólisis fue inicialmente comunicada en animales de experimentación tras la infusión con suero salino hipertónico<sup>4</sup>, existiendo una correlación positiva entre los niveles de Na y CPK. En pediatría la primera descripción de esta asociación se realizó en 3 pacientes con deshidratación hipernatrémica grave secundaria a gastroenteritis, que evolucionaron a fallo renal agudo y rabdomiólisis<sup>5</sup>, describiéndose posteriormente casos similares, aunque la mayoría de ellos asociados a enfermedad cerebral<sup>6-11</sup>. En general, la causa primaria es la presencia de una diabetes insípida junto con la imposibilidad de acceso a una correcta hidratación, lo que condiciona la aparición de una hipernatremia extrema, y tras su corrección se aprecia una elevación de la CPK en los siguientes días<sup>6-11</sup>. En adultos también se ha descrito asociado a enfermedad cerebral tumoral, tras cirugía cerebral y en el puerperio inmediato<sup>12</sup>. En nuestro caso se objetivó como causa de la hipernatremia una diarrea aguda, dado el elevado número de deposiciones alcanzado y la correcta preparación de la fórmula de rehidratación oral y de la fórmula de inicio, lo que en la actualidad supone una rara forma de presentación. La presencia de eventos convulsivos también pudo contribuir a la elevación de las enzimas asociadas a lisis celular en nuestro paciente<sup>13,14</sup>.

La etiopatogenia de la rabdomiólisis se desconoce: se postula la presencia de un daño directo de las células musculares por la osmolaridad elevada (alteración de la bomba

Na-K, aumento en el calcio intracelular y activación de proteólisis y apoptosis<sup>12,15</sup>) o cambios bruscos en la osmolaridad que conlleven aumento del agua intracelular, edema celular y muerte. Se desconoce si la rabdomiólisis secundaria a hipernatremia puede ser evitada con una corrección lenta (<0,5 mEq/l/hora o 12 mEq/l/día), como ocurre con la mielolisis cerebral pontina<sup>16-18</sup>. Nuestro paciente presentó un descenso brusco inicial de la natremia, debido a las maniobras de resucitación de volumen, con un descenso menor en las siguientes horas. A partir del tercer día desarrolló una rabdomiólisis grave que afortunadamente respondió al tratamiento con hiperhidratación. En otros casos la corrección de la hipernatremia también fue brusca o no se refiere este dato, por lo que es difícil establecer una relación<sup>10,11,15</sup>.

La complicación más temida tras una rabdomiólisis es el fallo renal agudo<sup>1,2</sup> y las alteraciones hidroelectrolíticas. Su tratamiento es el de la causa desencadenante, la hiperhidratación y la alcalinización de la orina<sup>11</sup>. Cuando no es suficiente se recurre a técnicas de depuración extrarrenal<sup>3</sup>. En la mayoría de los casos descritos la evolución fue hacia la aparición de un fallo renal agudo que no respondió al tratamiento farmacológico y requirió de técnicas de depuración extrarrenal<sup>6-11</sup>, produciendo en ocasiones el fallecimiento del paciente<sup>7,11</sup>. En nuestro caso, a pesar de las cifras de CPK alcanzadas, los parámetros de función renal se mantuvieron dentro de límites normales, y en el seguimiento posterior no se comprobó la presencia de insuficiencia renal residual.

## Conclusiones

La hipernatremia grave está descrita como causa rara de rabdomiólisis e insuficiencia renal. En pacientes graves puede ser difícil llegar a un diagnóstico de rabdomiólisis únicamente a través del cuadro clínico. Por ello, cuando concurren diferentes factores de riesgo en pacientes críticos, sería conveniente la determinación seriada de la CPK para su detección precoz y tratamiento.

Este trabajo cumple con los requisitos sobre consentimiento/asentimiento informado, comité de ética, financiación, estudios animales y sobre la ausencia de conflicto de intereses según corresponda

## Referencias

1. Elsayed EF, Reilly RF. Rhabdomyolysis: A review, with emphasis on the pediatric population. *Pediatr Nephrol.* 2010;25:7-18.
2. Mannix R, Tan ML, Wright R, Baskin M. Acute pediatric rhabdomyolysis: Causes and rates of renal failure. *Pediatrics.* 2006;118:2119-25.
3. Watanabe T. Rhabdomyolysis and acute renal failure in children. *Pediatr Nephrol.* 2001;16:1072-5.
4. Abramovici MI, Singhal PC, Trachtman H. Hypernatremia and rhabdomyolysis. *J Med.* 1992;23:17-28.
5. Opas LM, Adler R, Robinson R, Lieberman E. Rhabdomyolysis with severe hypernatremia. *J Pediatr.* 1977;90:713-6.
6. Zantut-Wittmann DE, Garmes HM, Panzan AD, Lima Mde O, Baptista MT. Rabdomiólisis e grave devido a hipernatremia adipsica após cirurgia de craniofaringioma. *Arq Bras Endocrinol Metabol.* 2007;51:1175-9.

7. Van Amerongen RH, Moretta AC, Gaeta TJ. Severe hypernatremic dehydration and death in a breast-fed infant. *Pediatr Emerg Care.* 2001;17:175–80.
8. Hoorn EJ, de Vogel S, Zietse R. Insulin resistance in an 18-year-old patient with Down syndrome presenting with hyperglycaemic coma, hypernatraemia and rhabdomyolysis. *J Inter Med.* 2005;258:285–8.
9. Incecik F, Herguner MO, Yildizdas D, Ozcan K, Altunbasak S. Rhabdomyolysis caused by hypernatremia. *Indian J Pediatr.* 2006;73:1124–6.
10. Yang TY. Extreme hypernatremia combined with rhabdomyolysis and acute renal failure. *J Chin Med Assoc.* 2009;72:555–8.
11. Alonso PC. Rabdomiólisis secundaria a hipernatremia. *An Pediatr (Barc).* 2010;73:223–4.
12. Naik KR, Saroja AO, Narayanappa G. Electromyographic and histological features of postpartum hypernatremic rhabdomyolysis. *Ann Indian Acad Neurol.* 2013;16:664–7.
13. Mishra A, Dave N. Acute renal failure due to rhabdomyolysis following a seizure. *J Family Med Prim Care.* 2013;2:86–7.
14. Finsterer J, Stollberger C. Recurrent aborted sudden cardiac death with seizures and rhabdomyolysis due to bulimia-induced hypokalemia: Report of one case. *Rev Méd Chile.* 2014;142:799–802.
15. Macias Batista A, Martinez Martin FJ, de Pablos Velasco PL. Diabetes insípida e hipernatremia adípica en un paciente con craneofaringioma. *An Med Interna.* 1999;16:87–8.
16. Soupart A. Prevention of brain demyelination in rats after excessive correction of chronic hyponatremia by serum sodium lowering. *Kidney Int.* 1994;45:193–200.
17. Soupart A, Penninckx R, Stenuit A, Perier O, Decaux G. Treatment of chronic hyponatremia in rats by intravenous saline: Comparison of rate versus magnitude of correction. *Kidney Int.* 1992;41:1662–7.
18. Tullu MS, Deshmukh I, Muranjan MN, Kher AS, Lahiri KR. Extrapontine myelinolysis in a child with nephrotic syndrome. *Pediatric Neurol.* 2010;43:139–41.