



CASO CLÍNICO

Osteomielitis vertebral por *Bartonella henselae*: a propósito de un caso



Juan Zepeda T. ^{a,*}, Jorge Morales S. ^b, Hugo Letelier A. ^c y Luis Delpiano M. ^d

^a Programa de Especialización en Pediatría, Universidad de Chile, Hospital San Borja Arriarán, Santiago Chile, Chile

^b Interno de Medicina, Universidad Católica del Maule, Talca, Chile

^c Interno de Medicina, Universidad de Chile, Santiago, Chile

^d Servicio de Pediatría, Hospital San Borja Arriarán, Santiago, Chile

Recibido el 19 de marzo de 2015; aceptado el 24 de agosto de 2015

Disponible en Internet el 12 de octubre de 2015

PALABRAS CLAVE

Bartonella henselae;
Síndrome febril
prolongado;
Osteomielitis

Resumen La enfermedad por arañazo de gato (EAG) causada por *Bartonella henselae* tiene prevalencia e incidencia desconocida en la población pediátrica chilena. La presentación como linfadenopatía regional es la más frecuente, y sus formas atípicas constituyen un reto diagnóstico.

Objetivo: Comunicar un caso de EAG con osteomielitis vertebral y entregar posibles lineamientos respecto al tratamiento.

Cuadro clínico: Escolar de 8 años con síndrome febril prolongado y dolor dorsal con rigidez cervical. En estudio destaca IgG para *Bartonella henselae* positiva, ecotomografía abdominal con microabscesos esplénicos y resonancia magnética con lesiones vertebrales sugerentes de osteomielitis.

Discusión: El diagnóstico de las formas atípicas requiere de un alto índice de sospecha, como en este caso, en que el paciente con síndrome febril manifiesta sintomatología musculoesquelética, lo que nos lleva a estudiar posibles complicaciones de la enfermedad. El conocimiento actual del tratamiento de EAG atípica o complicada se deriva de la observación de estudios de casos y no de ensayos aleatorios; se sugiere analizar de manera individual la terapia antimicrobiana y con ayuda de especialistas.

Conclusión: Se discute y enfatiza la importancia de la alta sospecha clínica y se exponen algunas alternativas de tratamiento en función de la evidencia de la literatura actual.

© 2015 Sociedad Chilena de Pediatría. Publicado por Elsevier España, S.L.U. Este es un artículo Open Access bajo la licencia CC BY-NC-ND (<http://creativecommons.org/licenses/by-nc-nd/4.0/>).

* Autor para correspondencia.

Correo electrónico: juanzepedatoro@gmail.com (J. Zepeda T.).

<http://dx.doi.org/10.1016/j.rchipe.2015.08.004>

0370-4106/© 2015 Sociedad Chilena de Pediatría. Publicado por Elsevier España, S.L.U. Este es un artículo Open Access bajo la licencia CC BY-NC-ND (<http://creativecommons.org/licenses/by-nc-nd/4.0/>).

KEYWORDS

Bartonella henselae;
Prolonged fever;
Osteomyelitis

Bartonella henselae vertebral osteomyelitis: report of a case

Abstract Cat scratch disease (CSD) is caused by *Bartonella henselae*, with unknown prevalence and incidence in the Chilean paediatric population. Regional lymphadenopathy is the most common presentation, while atypical forms constitute a diagnostic challenge.

Objective: To report a case of CSD with osteomyelitis and present guidelines regarding treatment.

Clinical case: An eight year-old patient, with prolonged febrile illness, back pain and neck stiffness. Laboratory studies highlight positive IgG for *Bartonella henselae*. The abdominal ultrasound showed splenic micro-abscesses, and the MRI showing vertebral lesions suggestive of osteomyelitis.

Discussion: The diagnosis of atypical forms requires a high rate of suspicion, as in this case, in which the patient manifested the musculoskeletal symptoms simultaneously with the febrile syndrome, which led us to study possible complications of the disease. Current knowledge of the treatment of atypical or complicated CSD is derived from the observation of case studies, rather than randomized trials. It is suggested that antibiotic therapy is analysed individually, with the help of a specialist.

Conclusion: The importance of high clinical suspicion are emphasised and discussed, as well presenting some treatment options based on the evidence from the current literature.

© 2015 Sociedad Chilena de Pediatría. Published by Elsevier España, S.L.U. This is an open access article under the CC BY-NC-ND license (<http://creativecommons.org/licenses/by-nc-nd/4.0/>).

Introducción

La enfermedad por arañazo de gato (EAG) agrupa las diversas enfermedades causadas por *Bartonella henselae*, un bacilo Gram negativo pleomórfico, fastidioso y de crecimiento lento, con una clínica que varía dependiendo de su extensión, severidad y estado inmunitario del hospedero.

La infección por *Bartonella henselae* afecta principalmente a niños y adultos jóvenes, con estudios que reportan entre 54% y 87% de los casos de EAG en pacientes menores de 18 años de edad¹. En Chile se desconoce la real incidencia de la enfermedad, y el único reporte publicado señala una prevalencia de 13,3% en niños². Esta infección afecta en mayor porcentaje al sexo masculino, fundamentalmente por juegos agresivos con los felinos, siendo una de las causas más comunes de linfadenopatía crónica en dicho género¹.

Para el desarrollo de la EAG, y posterior a la inoculación del agente, se define un periodo de incubación de 7 a 12 días hasta la aparición de la lesión primaria en la piel (pápula) y luego un período 5 a 50 días para la aparición de la linfadenopatía³. Entre sus manifestaciones clínicas lo más frecuente es la presencia de una linfadenopatía regional con compromiso sistémico leve en pacientes inmunocompetentes, siendo sus formas atípicas las de mayor reto diagnóstico.

Presentamos el caso de un escolar, varón de 8 años de edad, que consulta por síndrome febril prolongado con linfadenopatía en el triángulo submandibular izquierdo, con antecedentes de contacto intradomiciliario con gatos jóvenes, que evoluciona con dolor en el dorso e importante rigidez cervical. El objetivo de nuestra presentación es dar a conocer un caso de EAG diseminada (forma atípica) con compromiso óseo y revisión bibliográfica de alternativas terapéuticas.

Caso clínico

Escolar de 8 años de edad, con antecedentes de otitis media crónica, trastorno del desarrollo del lenguaje y trastorno de déficit atencional con hiperactividad. Ingresó en el Servicio de Pediatría del Hospital Clínico San Borja Arriarán, presentando un cuadro febril prolongado de 16 días de evolución de hasta 40°C axilar, y aparición de linfadenopatía cervical izquierda al cuarto día del inicio de la fiebre. Consultó en 6 oportunidades en el servicio de urgencia, en donde se prescribe amoxicilina con ácido clavulánico por 10 días más ibuprofeno, sin mejoría clínica. Al décimo tercer día de evolución se deriva al policlínico de infectología de este centro asistencial, en donde se recoge el antecedente de contacto intradomiciliario con gatos jóvenes. Al examen físico destacaba linfadenopatía en el triángulo submandibular izquierdo, sensible y móvil, de aproximadamente 1,5 cm de diámetro y consistencia gomosa; múltiples puntos dolorosos en procesos espinosos de la columna vertebral, imposibilidad de realizar flexión de la columna dorsolumbar, marcada rigidez cervical y movimientos en bloque, con pérdida de la curvatura normal y contracción de la musculatura paravertebral, sin afectación neurológica periférica, por lo que se decide hospitalizar para estudio focalizado de EAG.

En el estudio de laboratorio inicial presentaba un hemograma con serie roja sin alteraciones, leucocitosis de 14.100 células/mm³ con predominio de polimorfonucleares de 64% y recuento total de eosinófilos de 705 células/mm³, proteína C reactiva de 3,52 mg/dl (rango de referencia 0 a 5 mg/dl), velocidad de hemossedimentación de 54 mm/h, examen de orina completa y urocultivo normales, pruebas de función renal y hepática normales, hemocultivos de sangre periférica negativos. El estudio específico para *Bartonella henselae* reveló serología positiva, con inmunofluorescencia indirecta en título IgG de 1:256 (laboratorio del Hospital

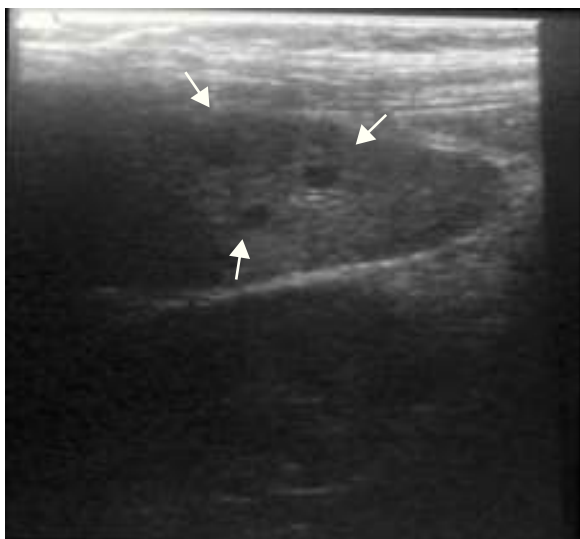

Figura 1 Ecotomografía de bazo con lesiones hipocogénicas de aproximadamente 4 mm sugerentes de abscesos.

Clínico Universidad Católica). Dentro del estudio de imagen del paciente destacaba una radiografía de tórax sin lesiones, ecotomografía abdominal que evidencia múltiples lesiones hipocogénicas de aproximadamente 4 mm en el bazo, sugerentes de microabscesos (fig. 1) e hígado con ecoestructura sin alteraciones. Basándonos en lo anterior se inicia tratamiento con claritromicina oral en dosis de 15 mg/kg/peso cada 12 h para tratamiento de EAG.

Por sintomatología musculoesquelética se solicita evaluación traumatológica y se efectúa resonancia magnética de columna vertebral total, que muestra múltiples lesiones vertebrales dorsolumbares multisegmentarias con aspecto inflamatorio sugerente de osteomielitis vertebral (fig. 2). Otros diagnósticos diferenciales planteados fueron osteomielitis bacteriana, tuberculosis, histiocitosis, granuloma eosinofílico y neoplasia primaria o metastásica. Estos

diagnósticos se desestimaron a la luz de elementos de la anamnesis, clínica, los estudios de imágenes y laboratorio que eran claramente acordes al diagnóstico. Al reevaluar y descartado el riesgo de aplastamiento vertebral en función del estudio anterior, se decide adicionar al tratamiento antimicrobiano ciprofloxacino por vía endovenosa por 14 días y luego completar 6 semanas de tratamiento por vía oral. El paciente presentó una evolución favorable, con mejoría sistémica y musculoesquelética. Egresa con control ambulatorio en policlínicos de infectología y traumatología.

Respecto del seguimiento, en controles posteriores el paciente evolucionó sin sintomatología, con completa resolución de su incapacidad física. El control ecográfico a los 8 meses destaca la desaparición de imágenes hipocogénicas, incluso con transductor de alta resolución (fig. 3). El equipo de especialistas descarta la necesidad de repetir otra imagen.

Discusión

La EAG es una zoonosis producida por la inoculación directa de *Bartonella henselae* tras la mordedura, arañazo o lamido de gatos, en cuyos glóbulos rojos y saliva aloja esta bacteria⁴. Tras un periodo de incubación descrito entre 7 a 12 días aparece la primera lesión papular en la piel que tuvo contacto con el felino, con posterior aparición de adenopatías en zonas que reciben el drenaje linfático del sitio de inoculación, en un rango de tiempo que va entre los 5 a 50 días³.

Las manifestaciones de esta enfermedad son variadas, pudiendo presentar un compromiso regional o un amplio espectro sistémico (tabla 1)¹. Tradicionalmente se han descrito 2 grandes formas de presentación: una forma típica o síndrome de linfadenopatía aislada con o sin fiebre, y una forma atípica que abarca manifestaciones extraganglionares en variados sistemas, esperable en el 5% a 25% de los casos de EAG, siendo el compromiso óseo descrito en un 0,3% de los casos⁵, requiriendo para su diagnóstico un alto índice

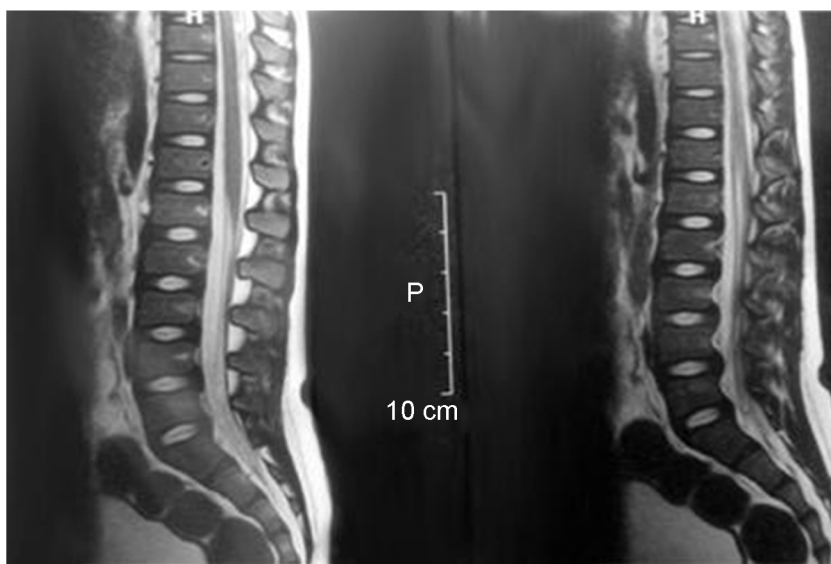


Figura 2 Resonancia magnética de columna vertebral en secuencia T1 que evidencia imágenes hiperintensas en las vértebras dorsolumbares multisegmentarias con aspecto inflamatorio.

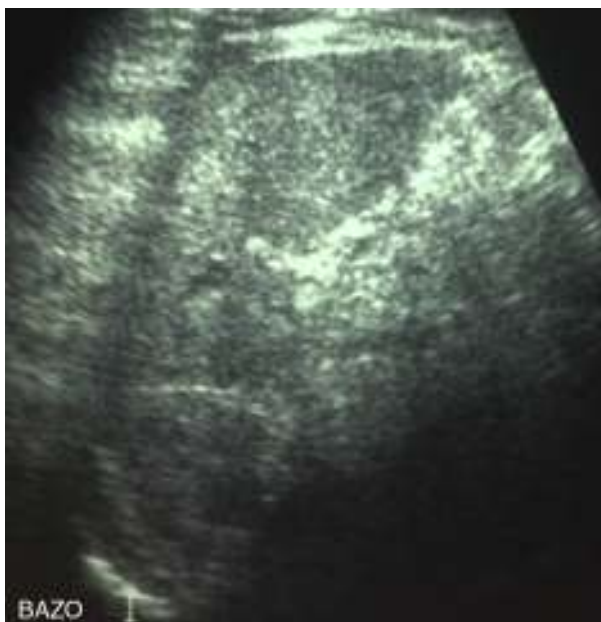

Figura 3 Bazo de forma, tamaño y ecoestructura normal. Sin lesiones hipocogénicas.

de sospecha, por lo que muchas veces este se identifica de forma tardía o se confirma luego de múltiples tratamientos sin respuesta. Dentro de estas formas atípicas, una forma frecuente de presentación es como un síndrome febril prolongado, como se presentó nuestro caso clínico, logrando establecerse el diagnóstico final basado en el cuadro clínico, la serología y el estudio imagenológico.

El paciente reunió 3 de los 4 criterios propuestos por Margileth⁶ para el diagnóstico de EAG (tabla 2), que si bien

Tabla 1 Manifestaciones clínicas de la infección por *Bartonella henselae*

EAG típica

Linfoadenopatía localizada con síndrome febril prolongado/ fiebre de origen desconocido

EAG atípica

Enfermedad hepatoesplénica
 Síndrome oculoglandular de Parinaud
 Neurorretinitis, enfermedad del segmento ocular posterior
 Encefalopatía, estado epiléptico
 Radiculopatía
 Parálisis facial
 Síndrome de Guillain Barré
 Arteritis cerebral
 Mielitis transversa
 Epilepsia parcial continua
 Glomerulonefritis
 Neumonía, derrame pleural
 Púrpura trombocitopénica
 Osteomielitis
 Artritis/artralgia
 Endocarditis
 Angiomatosis bacilar

Fuente: Florin et al.¹.

Tabla 2 Criterios diagnósticos de infección por *Bartonella henselae*

Tres de 4 de los siguientes:

1. Contacto con gato o pulga independiente de la presencia de sitio de inoculación
2. Serología negativa para otras acusas de adenopatía, aspiración estéril de ganglio, PCR positiva y/o lesiones en hígado/bazo a la TAC escáner
3. Inmunoanálisis enzimático positivo o IFI con títulos mayor o igual a 1:64^a
4. Biopsia que muestre inflamación granulomatosa atribuible a EAG o tinción de Whartin-Starry positiva

EAG: enfermedad por arañazo de gato; IFI: inmunofluorescencia indirecta; PCR: reacción en cadena de la polimerasa; TAC: tomografía axial computarizada.

Fuente: Margileth et al.⁶.

^a Autores nacionales sugieren utilizar títulos de $\geq 1:256$ para el diagnóstico, debido a que estudios locales muestran que niveles entre 1:64 y 1:256 se pueden observar en pacientes asintomáticos².

no constituyen una regla de oro, orientan hacia el diagnóstico. El cultivo ha sido desplazado debido a su baja sensibilidad, por ser un microorganismo de crecimiento lento y de difícil aislamiento⁷, dando paso al diagnóstico serológico utilizando inmunofluorescencia indirecta, que muestra una excelente sensibilidad (88-100%) y especificidad (92-98%) para detección de IgG⁸, y test de ELISA, con sensibilidad (43-95%) y especificidad (77-97%) para la medición de IgM⁹. Esta última, cuando es positiva apoya el diagnóstico de EAG, pero una negativa no permite descartarlo, por lo que IgG debe considerarse como el estándar de oro para el diagnóstico de EAG⁹. En nuestro caso el diagnóstico se basó principalmente en el cuadro clínico más la serología positiva con títulos de IgG en punto de corte para *Bartonella henselae*. Para la interpretación de los títulos IgG se debe considerar la población estudiada, el nivel de los títulos y el momento en que se hace la medición. Según Ferrés² títulos < 1:64 podrían corresponder a una infección antigua debido a que en población pediátrica chilena es posible detectar un elevado porcentaje (13,3%) de niños asintomáticos con este nivel de títulos, contrario a lo que sucede en EE. UU., en donde el diagnóstico serológico se sustenta en títulos mayores a ese nivel en pacientes con una clínica compatible para EAG. Con un nivel de títulos IgG $\geq 1:125$ ya se aprecia una buena sensibilidad para el diagnóstico, certificando la enfermedad aguda con títulos $\geq 1:256$, en contraposición a lo que ocurre con una IgG entre 1:64 y 1:256, lo que es posible de encontrar en pacientes sanos (4% a 6%) o al inicio o en la convalecencia de la enfermedad, por lo que la recomendación es repetir el test dentro de 10 a 14 días^{5,10,11}. Además, se debe tener presente que durante los primeros 10 a 14 días de la enfermedad los test serológicos pueden resultar negativos. El uso de IgM no está recomendado para el diagnóstico por su corto tiempo de producción, la que se negativiza a los 3 meses¹¹.

El uso de técnicas de biología molecular, como la reacción en cadena de la polimerasa, es la prueba más sensible y específica cuyo fundamento como técnica se basa en la detección de ADN específico para *Bartonella henselae*

presente en muestras estériles o contaminadas (principalmente sanguínea y biopsia de tejido afectado en formas atípicas), pudiendo discriminar entre las distintas especies, subespecies y cepas de *Bartonella*, siendo de utilidad para el diagnóstico diferencial, y superando por esta característica a la especificidad para el diagnóstico de especies de las técnicas serológicas, debido a las reacciones cruzadas entre antígenos de *Bartonella henselae* y *Bartonella quintana*^{5,12}. Se insiste en que un resultado negativo para *Bartonella* no descarta el diagnóstico¹³.

En la evolución del paciente destaca preponderantemente la sintomatología musculoesquelética debido a presencia de osteomielitis en la columna vertebral dorso-lumbar, siendo esta una complicación poco frecuente, según lo descrito en las primeras grandes series de casos reportados por Carithers¹⁴ y por Margileth¹⁵. Las manifestaciones clínicas que acompañan a esta presentación incluyen mialgias, dolor óseo y sensibilidad en el hueso afectado, como lo ocurrido al paciente¹. En un estudio realizado por Maman¹⁶, que presenta una serie de 913 pacientes con EAG, solo 96 (10,5%) presentaron manifestaciones musculoesqueléticas, y la mialgia fue el síntoma más frecuente, reportado en 53 pacientes. En el compromiso óseo predomina la lesión unifocal, pero de ubicación variable, con mayor frecuencia en columna vertebral (de predominio en la columna dorsal lumbar y pélvica) y el cráneo^{5,17}, al contrario de lo que ocurre en otros huesos, en los cuales su compromiso es menos frecuente, siendo raro el compromiso en las articulaciones, y a pesar de que el compromiso vertebral es uno de los más frecuentes, la discitis es rara¹³.

La patogenia de la osteomielitis vertebral no está del todo dilucidada, pese a ello la ubicación de la linfadenopatía está frecuentemente distante al sitio de la osteomielitis, lo que sugiere que la infección ósea es producida por diseminación hematogena o linfática, siendo la forma hematogena la más frecuente de los mecanismos fisiopatológicos de osteomielitis vertebral.

Los estudios de imágenes son imprescindibles para certificar las lesiones óseas, y en estas se pueden observar cambios osteolíticos, a menudo múltiples, en la columna o las extremidades. La radiografía simple constituye generalmente el estudio inicial de afecciones osteoarticulares, siendo de baja sensibilidad en etapas precoces, debido a que las lesiones existentes muchas veces no son aparentes, aunque pueden asociarse a cierto grado de actividad osteoblástica perilesional, esclerosis y reacción perióstica del segmento óseo afectado^{12,17}. La TAC puede evidenciar imágenes óseas hiperdensas, cambios líticos y edema paravertebral que acompaña a la osteomielitis. La RNM es la mejor herramienta para detectar osteomielitis, evaluar su extensión y para el diagnóstico de lesiones concomitantes como abscesos paravertebrales. Sin embargo, el estudio de primera línea lo constituye el cintigrama óseo, el cual es muy sensible pero con una especificidad variable que oscila entre el 70% a 95%¹⁸, con una tasa relativamente alta de falsos positivos, secundario a ello la dificultad para diferenciar el compromiso infeccioso óseo de los tejidos blandos y articulares, así como para diferenciar la presencia de osteomielitis de otros procesos inflamatorios como los producidos por neoplasias y traumatismos^{17,18}. Es superior a RNM en cuanto a que puede visualizar la totalidad del esqueleto, aspecto importante en niños, en los cuales las lesiones pueden ser

multifocales, como el paciente expuesto. La desventaja se relaciona con su limitada resolución espacial, por lo que se plantea el estudio del compromiso óseo con cintigrama y luego con RNM para estudio regional¹⁸. En el caso clínico expuesto no se realizó cintigrafía ósea por no contar con el recurso en el centro de salud, y por opinión de especialistas en priorizar la imagen focal con RNM.

Respecto al manejo, este es controvertido debido a que no existe consenso referente a la indicación de algún esquema antimicrobiano para personas inmunocompetentes, en quienes la EAG típica es habitualmente autolimitada y se resuelve en uno o 2 meses sin necesidad de usar estos fármacos¹⁹.

Existe una gran variabilidad en la susceptibilidad de diferentes antimicrobianos, como penicilinas, cefalosporinas, aminoglucósidos, cloranfenicol, macrólidos, rifampicina, fluoroquinolonas y cotrimoxazol, tanto *in vitro* como *in vivo*. Para los macrólidos, el único ensayo prospectivo, doble ciego controlado con placebo realizado por Bals¹⁹, utilizó azitromicina en pacientes con EAG sin complicaciones, e informó una disminución del 80% en el volumen inicial de las adenopatías en 7 de los 14 pacientes tratados con azitromicina versus uno de 15 pacientes con placebo durante los primeros 30 días de observación ($p = 0,026$)¹⁹. Solo hubo diferencia en la velocidad y el grado de disminución del volumen total de las adenopatías, demostrando ninguna eficacia de azitromicina en el tratamiento de la EAG diseminada, ni en la prevención de complicaciones tales como encefalitis o endocarditis.

En general, la recomendación en EAG no complicada es un régimen de azitromicina vía oral 10 mg/kg/día el primer día, luego 5 mg/kg/día del 2.º al 5.º día^{5,19}. Otra alternativa incluye rifampicina (20 mg/kg/día divididos en 2 dosis por 2-3 semanas), ciprofloxacino (20-30 mg/kg/día divididos en 2 dosis por 2-3 semanas) o trimetoprim-sulfametoxazol (10 mg de trimetoprim/kg/día en 2-3 dosis al día por 7-10 días) para pacientes con grandes linfadenopatías¹⁹.

En la mayoría de los casos las adenopatías remiten en 2-4 meses, siendo indicaciones de resección quirúrgica la supuración y la sospecha de malignidad²⁰.

En contraposición, y debido a su baja frecuencia, no se dispone de ensayos clínicos controlados que evalúen la eficacia de algún esquema antimicrobiano para el manejo de EAG atípica, por lo que el conocimiento actual para su tratamiento deriva mayoritariamente de la observación de estudios de casos y no de ensayos aleatorios. La falta de datos es aún mayor en pediatría, por lo que se sugiere analizar de manera individual la terapia antimicrobiana y con ayuda de pediatras infectólogos².

Distintos autores plantean el uso sistemático de antimicrobianos, recomendándose claritromicina 10-15 mg/kg/día, gentamicina 5 mg/kg/día, cotrimoxazol 40 mg/kg/día de sulfá (o 6-8 mg/kg/día de trimetoprim) y ciprofloxacina 20-30 mg/kg/día en el niño a partir de los 12 años de edad⁵. También se menciona rifampicina, fármaco que hoy en día debiera reservarse a otras situaciones clínicas particulares como TBC.

Para el compromiso óseo no existe una recomendación estándar, pero se sabe que tiene un comportamiento benigno, sin necesidad de manejo quirúrgico, y que habitualmente tiende a la resolución espontánea dentro de 4 a 20 meses⁵. No ha sido claramente demostrado que la

terapia con antimicrobianos modifique la evolución natural del cuadro, ni tampoco se ha establecido un consenso en la literatura referente al tiempo total de administración de ellos debido a su escasa penetración ósea secundario al proceso inflamatorio, necrosis y secuestro óseo²¹.

La mayoría de los estudios y guías de tratamiento recomiendan el uso de ciprofloxacino, doxiciclina o azitromicina en altas dosis y en períodos prolongados, con una duración de 6 a 12 semanas (mínimo 4 semanas, en ausencia de colecciones, pudiendo ser superior en casos con gran destrucción ósea o abscesos)^{19,22}, administrados de forma endovenosa los primeros 10 a 14 días para luego pasar a la vía oral, hasta lograr la resolución microbiológica total del cuadro, con normalización de parámetros inflamatorios²³.

El paciente presentó una respuesta favorable al tratamiento antibiótico biasociado, logrando resolución clínica y radiológica del compromiso de la columna y sistémico. Por lo anterior, se propone el uso de antimicrobianos de forma biasoacida como en nuestro caso, claritomicina más ciprofloxacino de uso prolongado (6 semanas). Actualmente, el paciente se encuentra dado de alta en infectología y traumatología.

Conclusión

En pacientes con EAG y compromiso óseo aún no ha sido claramente demostrado que la terapia con antimicrobianos modifique la evolución natural del cuadro, debido a la falta de evidencia clínica para un manejo más estandarizado. Se recomienda el uso de 2 antimicrobianos con una duración de 6 a 12 semanas hasta lograr una resolución clínica y radiológica del cuadro, constituyendo los lineamientos de manejo terapéutico de osteomielitis vertebral en EAG basado en la experiencia clínica registrada en reporte de casos aislados en el mundo.

Nota: para la presentación clínica de este caso se obtuvo el consentimiento informado y firmado por la madre.

Conflicto de intereses

Este trabajo cumple con los requisitos sobre consentimiento/asentimiento informado, comité de ética, financiación, estudios animales y sobre la ausencia de conflicto de intereses según corresponda.

Referencias

- Florin T, Zaoutis T, Zaoutis L. Beyond cat scratch disease: Widening spectrum of *Bartonella henselae* infection. *Pediatrics*. 2008;121:e1413-25.
- Ferrés M, Abarca K, Prado P, Montecinos P, Navarrete C, Vial C. Prevalence of *Bartonella henselae* antibodies in Chilean children, adolescents and veterinary workers. *Rev Med Chil*. 2006;134:863-7.
- Klotz S, Ianas V, Elliot S. Cat-scratch disease. *Am Fam Physician*. 2011;83:152-5.
- Liu M, Biville F. Managing iron supply during the infection cycle of a flea born pathogen, *Bartonella henselae*. *Front Cell Infect Microbiol*. 2013;3:60.
- Rodríguez M, Giachetto G, Cuneo A, Gutiérrez M, Shimchack M, Pérez M. Enfermedad por arañazo de gato con compromiso óseo: una forma atípica de presentación clínica. *Rev Chil Infect*. 2009;26:363-9.
- Margileth A. Recent advances in diagnosis and treatment of cat scratch disease. *Curr Infect Dis Rep*. 2000;2:141-6.
- Eymin G, Zapata A, Andrade M, Aizman A, Rojas L, Rabagliati R. Enfermedad por arañazo de gato. Características clínicas y de laboratorio en pacientes adultos hospitalizados por fiebre o adenopatías. *Rev Méd Chile*. 2006;134:1243-8.
- English R. Cat-scratch disease. *Pediatr Rev*. 2006;123-8.
- Abarca K, Winter M, Marsac D, Palma C, Contreras A, Ferrés M. Exactitud y utilidad diagnóstica de la IgM en Infecciones por *Bartonella henselae*. *Rev Chilena Infectol*. 2013;30:125-8.
- Santarcángelo S, Sosa R, Dondoglio P, Valle L, Vacacchia D. Enfermedad por arañazo de gato como causa de fiebre de origen desconocido. *Rev Chilena Infectol*. 2013;30:441-5.
- Biancardi A, Land A. Cat-scratch disease. *Ocul Immunol Inflamm*. 2014;22:148-54.
- Wolff E, Muñoz M, Zapata C, Ledermann W. Enfermedad por arañazo de gato complicada con compromiso sistémico, osteomielitis osteovertebral y absceso paravertebral. *Rev Chil Infect*. 2000;17:332-9.
- Hajjaji N, Hocqueloux L, Kerdraony R, Bret L. Bone infection in cat-scratch disease: A review of literatura. *J Infect*. 2007;54:417-21.
- Carithers H. Cat-scratch disease. An overview based on a study of 1,200 patients. *Amer J Dis Child*. 1985;139:1124-33.
- Margileth A, Wear D, English C. Systemic cat scratch disease: Report of 23 patients with prolonged or recurrent severe bacterial infection. *J Infect Dis*. 1987;155:390-402.
- Maman E, Bickels J, Ephros M, et al. Musculoskeletal manifestations of cat scratch disease. *Clin Infect Dis*. 2007;45:1535-40.
- Ladrón D, Lobo G, Miranda M, et al. Forma atípica de enfermedad por arañazo de gato: compromiso óseo en dos pacientes pediátricos detectado mediante cintigrafía ósea. Revisión de la literatura. *Rev Chil Infect*. 2003;20:202-9.
- Rozmanic V, Banac S, Miletic D, Manestar K, Kamber S, Paporic S. Role of magnetic resonance imaging and scintigraphy in the diagnosis and follow-up of osteomyelitis in cat-scratch disease. *J Paediatr Child Health*. 2007;43:568-70.
- Rolain J, Brouqui P, Koehler J, Maquina C, Dolan M, Raoult D. Recommendations for treatment of human infections caused by *Bartonella* species. *Antimicrob Agents Chemother*. 2004;48:1921-33.
- Ridder GJ, Boedeker CC, Technau-Ihling K, et al. Role of cat-scratch disease in lymphadenopathy in the head and neck. *Clin Infect Dis*. 2002;35:643-9.
- Lew D, Waldvogel F. Osteomyelitis. *Lancet*. 2004;364:369-79.
- Pintado-García V. Espondilitis infecciosa. *Enferm Infecc Microbiol Clin*. 2008;26:510-7.
- Blázquez D, González M, Rojo P, González I, López V, Ruiz J. Discitis o espondilodiscitis. Protocolos diagnóstico terapéuticos de la AEP: infectología pediátrica. Asociación Española de Pediatría [Consultado 18 Feb 2015]. Disponible en: www.aeped.es/protocolos/.