



## CASO CLÍNICO

# Quistes de colédoco, una causa inusual de ictericia en pediatría. Presentación de serie de casos



Rocío López Ruiz<sup>a,\*</sup>, David Aguilera Alonso<sup>a</sup>, Gemma Muñoz Aguilar<sup>a</sup> y Rosa Fonseca Martín<sup>b</sup>

<sup>a</sup> Médico Residente, Servicio de Pediatría, Consorcio Hospital General Universitario de Valencia, Valencia, España

<sup>b</sup> Médico Especialista en Cirugía Pediátrica, Consorcio Hospital General Universitario de Valencia, Valencia, España

Recibido el 31 de enero de 2015; aceptado el 30 de agosto de 2015

Disponible en Internet el 23 de octubre de 2015

### PALABRAS CLAVE

Quiste de colédoco;  
Quiste de vía biliar;  
Ictericia;  
Colangiocarcinoma

### Resumen

**Introducción:** Los quistes de la vía biliar o quistes de colédoco (QC) son una patología rara en nuestro medio. La etiología es desconocida, siendo la hipótesis más aceptada las anomalías en la unión biliopancreática.

**Objetivo:** Analizar los datos clínicos, diagnóstico y tratamiento de una serie de pacientes diagnosticados de QC y realizar una actualización sobre el tema.

**Método:** Se revisaron retrospectivamente los diagnósticos de QC en 20 años en un hospital terciario.

**Casos clínicos:** Se identificaron 4 casos, con predominio del sexo femenino. Rango de edad 16 meses a 4 años. Los signos y síntomas fueron ictericia y coluria (100%), vómitos (75%), dolor abdominal y acolia (50%). Ninguno tuvo masa palpable. La ecografía abdominal orientó el diagnóstico que se confirmó con colangio-resonancia magnética (colangio-RM). Se clasificaron como QC tipo I tres de los casos y uno como tipo IVa. El tratamiento fue quirúrgico, ningún paciente presentó complicaciones hasta la fecha.

**Conclusiones:** Los quistes de las vías biliares son de baja prevalencia. El tratamiento de elección es quirúrgico, requiriendo seguimiento estrecho, dado el riesgo de colangiocarcinoma.

© 2015 Sociedad Chilena de Pediatría. Publicado por Elsevier España, S.L.U. Este es un artículo Open Access bajo la licencia CC BY-NC-ND (<http://creativecommons.org/licenses/by-nc-nd/4.0/>).

### KEYWORDS

Choledochal cyst;  
Cyst bile duct;  
Jaundice;  
Cholangiocarcinoma

**Bile duct cysts; an unusual cause of jaundice in paediatrics. Presentation of a case series**

### Abstract

**Introduction:** Cysts of the bile duct or choledochal cysts are rare diseases in our area. The aetiology is unknown, with the most accepted hypothesis being a pancreatobiliary maljunction anomaly.

\* Autor para correspondencia.

Correo electrónico: [rociolopezruiz@hotmail.com](mailto:rociolopezruiz@hotmail.com) (R. López Ruiz).

**Objective:** To analyse the clinical data, diagnosis and treatment of a number of patients with choledochal cyst, as well as presenting an update on this condition.

**Method:** A retrospective descriptive study was performed on paediatric patients diagnosed with choledochal cyst in the last 20 years in a tertiary hospital.

**Case reports:** A total of 4 choledochal cyst cases in childhood, predominantly female, are presented. The most frequent reason for consultation was vomiting, and presenting with jaundice and choluria in all cases. Patients with choledochal cyst were classified as type I in 3 cases, and one case of type IVa. In all cases surgical treatment was performed; any patient had complications to date.

**Conclusions:** Cysts of the bile ducts have a low prevalence. The treatment of choice is surgical, requiring close monitoring due to the risk of cholangiocarcinoma.

© 2015 Sociedad Chilena de Pediatría. Published by Elsevier España, S.L.U. This is an open access article under the CC BY-NC-ND license (<http://creativecommons.org/licenses/by-nc-nd/4.0/>).

## Introducción

Los quistes de colédoco (QC) son una afección rara consistente en dilataciones de los conductos biliares, tanto intrahepáticos como extrahepáticos. Es una causa frecuente de ictericia, sin embargo, esta entidad es poco prevalente.

Se han descrito diversas teorías sobre su etiopatogenia; la más aceptada es la expuesta por Babbit en 1969<sup>1</sup>. Según esta, un canal común formado por la unión anómala de los conductos pancreáticos y biliares fuera de la ampolla de Vater condicionaría reflujo pancreaticobiliar. Las enzimas pancreáticas activadas causarían inflamación y deterioro de la pared del conducto biliar, lo cual daría lugar a la dilatación biliar.

La primera clasificación fue propuesta en 1959 por Alonso-Lej et al.<sup>2</sup>, dividiendo los QC en 3 grupos, modificada por Todani en 1977<sup>3</sup>, que los clasifica en 5, siendo la más utilizada actualmente (tabla 1).

La tríada clásica (ictericia, masa abdominal palpable y dolor abdominal) pocas veces se presenta completa, siendo el dolor abdominal aislado el síntoma más frecuente.

Se estima una incidencia de 1/13.000 a 1/2.000.000 de recién nacidos vivos<sup>4,5</sup>, con predominio en poblaciones asiáticas.

El objetivo del presente manuscrito es analizar los datos clínicos, el diagnóstico y el tratamiento de una serie de pacientes diagnosticados de QC y realizar una actualización sobre el tema. Para ello se revisaron retrospectivamente los casos de QC diagnosticados en los últimos 20 años en un servicio de pediatría de un hospital terciario. Se identificaron 4 pacientes, de los cuales se recogieron datos epidemiológicos, clínica, pruebas diagnósticas, tratamiento y evolución.

## Casos clínicos

### Caso 1

Paciente de sexo masculino de 16 meses que consultó por cuadro de vómitos no biliosos y febrícula de un mes de evolución, asociado a ictericia cutánea, deposiciones acólicas y coluria en los 3 días previos. En la exploración física

**Tabla 1** Clasificación de los quistes de colédoco según Todani (*Todani modification of the Alonso-Lej classification*)

| Tipo                     | Frecuencia | Descripción   |
|--------------------------|------------|---|
| I                        | 75-85%     | Dilataciones biliares extrahepáticas  |
| II                       | 2%         | Dilatación pediculada en forma de saco de la vía biliar                               |
| III (coledococelo)       | 1-5%       | Dilatación de la porción intraduodenal del colédoco                                   |
| IV                       | 15-35%     | Múltiples dilataciones<br>IV-A: intra y extrahepáticas<br>IV-B: limitadas al colédoco |
| V (enfermedad de Caroli) | 20%        | Dilataciones intrahepáticas   |

presentó coloración icterica mucocutánea y hepatomegalia de 2 cm.

Los exámenes de sangre mostraron un patrón de colestasis, citólisis y aumento de enzimas pancreáticas (tabla 2). La ecografía abdominal reveló hepatomegalia, con colédoco aumentado de calibre en el tercio proximal (9,4 mm) y disminución del calibre en tercio distal terminando de forma afilada. Ante la sospecha de enfermedad obstructiva de la vía biliar se inició tratamiento con piperacilina-tazobactam y ácido ursodesoxicólico, junto con dieta exenta de grasa.

Permaneció ingresado durante 9 días, con mejoría clínica y de laboratorio. Se realizó colangiorresonancia magnética (colangio-RM) que confirmó el diagnóstico de QC tipo I.

A los 12 meses del diagnóstico, previa mejoría de la clínica y normalización de las enzimas pancreáticas, se realizó cirugía de forma programada con exéresis de QC y

**Tabla 2** Características clínico-analíticas de los pacientes

| Caso | Edad     | Sexo  | Tipo QC  | Clínica                                      | Sangre  | Diagnóstico              | Tratamiento  |
|------|----------|-------|----------|--|---|--------------------------|--|
| 1    | 16 meses | Varón | Tipo I   | Vómitos, ictericia, fiebre, coluria, acolia  | BT 9,27 mg/dl, BD 5,54 mg/dl, GOT 350 U/l, GPT 292 U/l, FA 1.238 U/l, GGT 1.494 U/l, LDH 1.236 U/l, Amilasa 329 U/l, lipasa 320 U/l | Ecografía<br>Colangio-RM | Quistectomía y hepaticoduodenostomía laparoscópica                               |
| 2    | 3 años   | Mujer | Tipo IVa | Dolor abdominal, vómitos, ictericia, coluria | BT 4,37 mg/dl, BD 2,54 mg/dl, GOT 125 U/l, GPT 204 U/l, FA 452 U/L, GGT 453 U/L, Amilasa 274 U/L, Lipasa 1248 U/L                   | Ecografía<br>Colangio-RM | Quistectomía y hepaticoyunostomía en Y de Roux laparoscópica                     |
| 3    | 4 años   | Mujer | Tipo I   | Vómitos, ictericia, coluria                  | BT 3,29 mg/dl, GOT 181 U/l, GPT 676 U/l, FA 456 U/l, GGT 164 U/l, LDH 756 U/l   | Ecografía<br>Colangio-RM | Quistectomía y colecistectomía con hepaticoyunostomía en Y de Roux laparoscópica |
| 4    | 4 años   | Mujer | Tipo I   | Dolor abdominal, ictericia, coluria, acolia  | GOT 435 U/l, GPT 466 U/l, FA 304 U/l, GGT 174 U/l   | Ecografía<br>colangio-RM | Quistectomía y hepaticoyunostomía en Y de Roux                                   |

BD: bilirrubina directa; BT: bilirrubina total; colangio-RM: colangio-resonancia magnética; FA: fosfatasa alcalina; GGT: gamma glutamil transpeptidasa; GOT: glutamato oxalacetato transaminasa; GPT: glutamato piruvato transaminasa; LDH: lactato deshidrogenasa.

hepatoduodenostomía laparoscópica, sin objetivarse complicaciones tras 2 años de la cirugía.

## Caso 2

Paciente de sexo femenino de 3,5 años que presentó desde el día previo al ingreso vómitos y lumbalgia, junto con orinas colúricas. A la exploración física destacaba ictericia mucocutánea y dolor con defensa en el hipocondrio derecho. Se solicitaron exámenes de sangre, que fueron compatibles con patrón de colestasis, citólisis y elevación de enzimas pancreáticas (tabla 2).

En la ecografía abdominal presentó imágenes compatibles con obstrucción de la vía biliar por presencia de barro biliar y QC tipo IV (fig. 1 A y B). Se mantuvo dieta absoluta con fluidoterapia intravenosa hasta lograr mejoría clínica y de laboratorio, y se inició tratamiento con ácido ursodesoxicólico y vitamina K. Se realizó colangio-RM que confirmó QC tipo IVa.

Fue evaluada por un cirujano infantil, realizándose de forma programada al mes del diagnóstico la exéresis del QC y la derivación bilioentérica en Y de Roux por vía laparoscópica. Hasta la actualidad, 20 meses después, no ha presentado complicaciones.

## Caso 3

Paciente de sexo femenino de 4 años de edad que presentó vómitos de 4 días de evolución y coluria. Al examen físico

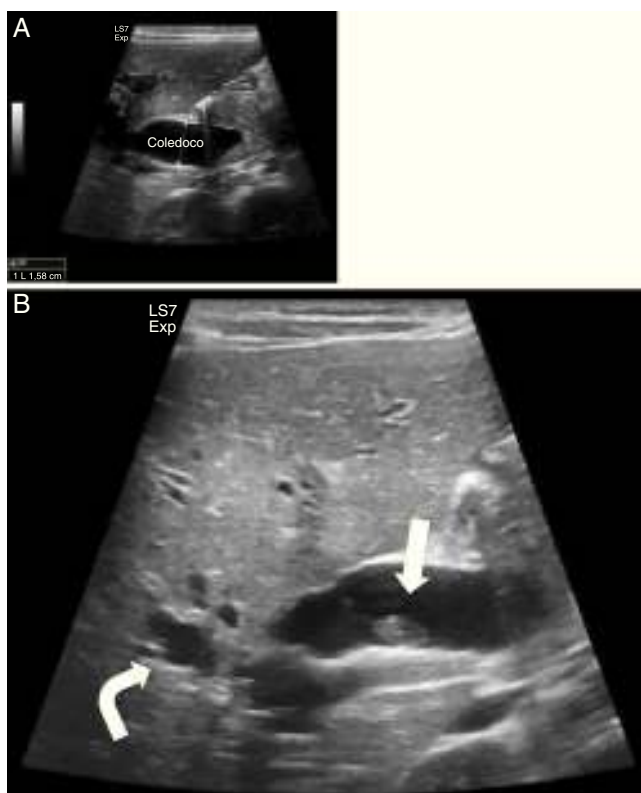
destacaba ictericia conjuntival y hepatomegalia de 3 cm. Se solicitaron exámenes de sangre, destacando patrón de colestasis e hipertransaminasemia (tabla 2). En la ecografía abdominal se objetivó distensión de la vía biliar intra y extrahepática por obstrucción en la desembocadura del colédoco.

En la colangio-RM se observó dilatación de la vía biliar intra y extrahepática, y de la vesícula, con un colédoco de aspecto sacular con zona filiforme con aspecto de «cola de ratón», hasta alcanzar la zona ampular, con diámetro máximo de colédoco de 2,8 cm (fig. 2 A y B).

Con los hallazgos descritos unidos a la clínica se planteó como primera posibilidad diagnóstica QC tipo 1. Se realizó de forma programada, a los 2 meses del diagnóstico, quistectomía y colecistectomía con hepático-yeyunostomía en Y de Roux laparoscópica, con adecuada evolución clínica. En controles posteriores con pruebas de imagen 4 años después no se apreciaban cambios respecto a los hallazgos posquirúrgicos.

## Caso 4

Paciente de sexo femenino de 4 años que presentó dolor abdominal y coluria de 3 días de evolución, asociado a fiebre, anorexia y deposiciones acólicas. En el examen físico destacaba ictericia cutánea. Se realizaron exámenes de sangre que mostraron hipertransaminasemia (tabla 2). En la ecografía abdominal se observaba una imagen quística de 2,5 cm compatible con QC tipo I, que se confirmó en la colangio-RM. Presentó mejoría progresiva de los exámenes de sangre tras



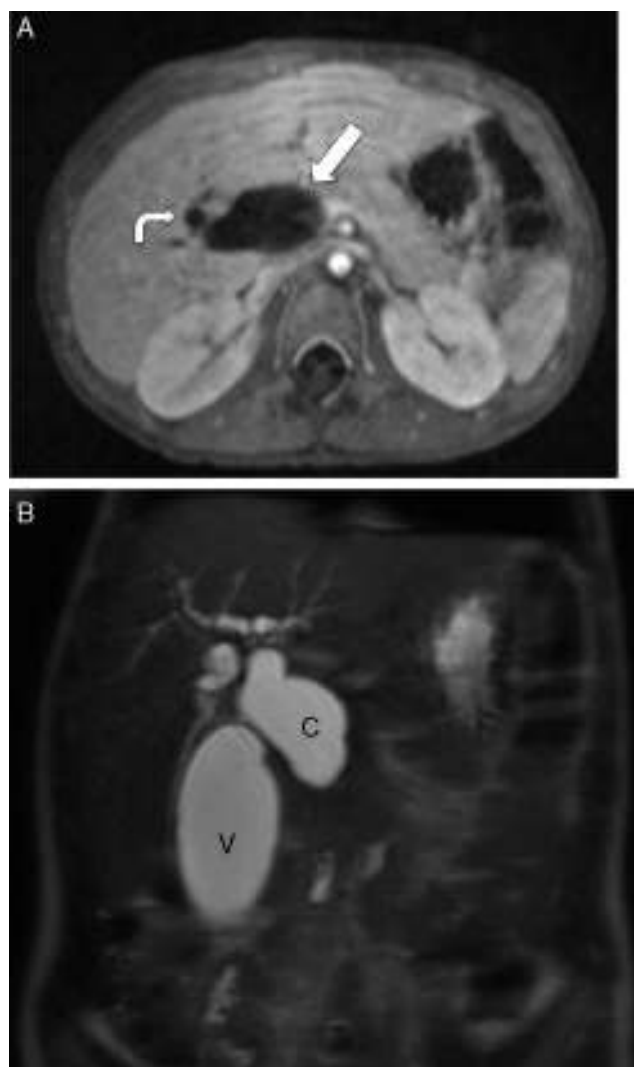
**Figura 1** Ecografía del caso 2. A. Marcada dilatación de la vía biliar intra y extrahepática, con un colédoco dilatado hasta la papila con un calibre aproximado de 16 mm. B. Muestra barro biliar y microlitiasis en la vesícula (flecha). La vía biliar intrahepática, fundamentalmente la izquierda, muestra un aspecto arrosariado (flecha curva). Ambas imágenes son compatibles con dilatación de la vía biliar extrahepática y probables quistes de vías biliares intrahepáticas (tipo IV).

iniciar una dieta exenta de grasa y tratamiento con ácido ursodesoxicólico.

La paciente presentó colangitis de repetición que motivó varios ingresos hospitalarios para su tratamiento, y obligó a demorar la intervención hasta 2 años después del diagnóstico. La cirugía consistió en quistectomía y colecistectomía con hepático-yeyunostomía en Y de Roux laparoscópica. En una ecografía de control a los 5 años de la intervención presentaba una imagen pseudonodular en interior de asa en Y de Roux, relacionada con litiasis calcificada, sin repercusión sobre la vía biliar.

## Discusión

Los QC son una afección infrecuente de los conductos biliares que se debe sospechar ante la presencia de dolor abdominal, ictericia y masa abdominal palpable. Dos de los 3 hallazgos clínicos aparecen con más frecuencia en población pediátrica (hasta en 85% de los casos), mientras que solo se presentan en el 0-25% de los adultos<sup>5,6</sup>. En los casos descritos en lactantes el hallazgo más habitual es la presencia de una masa abdominal en el cuadrante superior derecho junto a ictericia; en mayores de un año es más habitual encontrar dolor abdominal, fiebre y vómitos. En 2 series



**Figura 2** Colangiografía magnética del caso 3. A. Muestra marcada dilatación de la vía biliar extrahepática (flecha) y escasa dilatación de la vía biliar intrahepática (flecha curva), objetivándose en B un colédoco de aspecto sacular (C) con diámetro máximo de 2,8 cm. Dilatación de la vesícula biliar (V). Los hallazgos descritos plantean como primera posibilidad diagnóstica la de un quiste de colédoco tipo 1.

de casos recientes<sup>7,8</sup> el dolor abdominal fue el síntoma más frecuente (88-94%), seguido de ictericia (36-58%), vómitos (48%), fiebre recurrente (44%), pérdida de peso (36%) y masa abdominal (8%). En nuestra serie, los signos y síntomas más frecuentes fueron ictericia y coluria (en los 4 pacientes), seguido de vómitos (en 3 de los 4 casos), dolor abdominal y acolia (en 2 de los casos presentados). En ninguno se identificó masa palpable. Durante el tiempo revisado se diagnosticaron 4 casos de QC, 2 de ellos en el último año. El rango de edad fue de 16 meses a 4 años, siendo el único varón de origen asiático.

Ante la sospecha de QC debemos solicitar exámenes de sangre (bioquímica con función hepática, pancreática y renal) y estudio de imagen (ecografía abdominal). En los exámenes aparece alteración de enzimas hepáticas, incremento de amilasa y lipasa junto a leucocitosis. La alteración

de las pruebas de coagulación y de función renal indica mayor gravedad<sup>9</sup>. En los exámenes de sangre realizados a nuestros pacientes, todos presentaron patrón de colestasis y citólisis, y 2 de ellos, además, elevación de las enzimas pancreáticas.

Las pruebas de imagen confirman el diagnóstico. El estudio ecográfico es la primera prueba de imagen a solicitar ante la sospecha de QC<sup>10</sup>; también es la prueba de elección para vigilar complicaciones postoperatorias. El avance de la ecografía fetal ha llevado al incremento del diagnóstico prenatal, siendo el hallazgo una imagen quística simple al nivel del hemiabdomen superior derecho, generalmente en el segundo o tercer trimestre de gestación.

Tradicionalmente se ha considerado la colangiopancreatografía retrógrada endoscópica (CPRE) la técnica de elección para el estudio preoperatorio; sin embargo, con el progreso de las técnicas de imagen, se ha desarrollado la colangio-RM. Numerosas publicaciones han demostrado eficacia similar en la visualización de la anatomía de las malformaciones de la vía biliar y de la unión pancreaticobiliar entre estas 2 técnicas. Actualmente la colangio-RM puede sustituir a la CPRE, especialmente en niños, en el diagnóstico de esta enfermedad, pues se trata de una exploración no invasiva y con menos complicaciones asociadas, aunque presenta la desventaja de no ser terapéutica. La tomografía computarizada (TC) es útil para mostrar la continuidad del quiste con el árbol biliar, su relación con las estructuras adyacentes y la presencia de malignidad asociada; es mejor que la ecografía en la visualización de la vía biliar intrahepática, la vía biliar distal y la cabeza del páncreas, pero presenta el inconveniente de la radiación. En nuestra serie la ecografía abdominal orientó el diagnóstico en todos los casos, siendo confirmado posteriormente con colangio-RM. No se realizaron otras pruebas de imagen.

El tratamiento depende del tipo de QC. Hay unanimidad en recomendar la cirugía con resección de los QC tipo I<sup>8,10</sup>. La técnica quirúrgica más utilizada es la quistectomía con reconstrucción de la continuidad de la vía biliar mediante una hepaticoyunostomía en Y de Roux<sup>9</sup>. Frente a la reconstrucción por hepaticoyunostomía, en la última década ha ganado popularidad la reconstrucción por hepaticoduodenostomía. Varios estudios demuestran que es una técnica sencilla y segura, con menor tiempo quirúrgico y estancia hospitalaria, sin diferencias significativas en complicaciones posquirúrgicas, excepto una tasa superior de reflujo gástrico<sup>11</sup>. Sin embargo, aún es pronto para establecer conclusiones debido al corto tiempo de seguimiento y al escaso número de pacientes analizados.

La escisión del quiste por vía laparoscópica ofrece grandes ventajas frente a la cirugía abierta en el tratamiento de los QC<sup>12-14</sup>. En los quistes tipo III la posibilidad de degeneración maligna es mucho más rara, y en estos casos el tratamiento de elección es la esfinterotomía endoscópica mediante CPRE<sup>15</sup>. Los QC tipo IVa han sido objeto de controversia con respecto a su tratamiento; la mayor parte de los trabajos publicados recomiendan resección de los quistes extrahepáticos seguida de hepaticoyunostomía en Y de Roux<sup>9</sup>. En cuanto a la enfermedad de Caroli con afectación unilobular, el tratamiento más efectivo es la hepatectomía parcial del lóbulo afectado. En caso de afectación quística difusa, inicialmente el tratamiento debe ser médico con ácido ursodesoxicólico y sales biliares quelantes, pero

cuando se producen episodios de colangitis de repetición y cirrosis biliar secundaria descompensada es necesario trasplantar el hígado dañado.

Todos los pacientes revisados en nuestro hospital fueron remitidos a un centro de referencia para evaluación por cirugía pediátrica. En 3 casos el tratamiento fue quirúrgico mediante quistectomía y hepaticoyunostomía en Y de Roux, y en el caso restante, el más reciente, se realizó quistectomía y hepaticoduodenostomía, técnica que está ganando popularidad frente a la anterior debido a las ventajas citadas. El tratamiento quirúrgico de QC tiene éxito en más del 90% de los casos, asociándose morbilidad postoperatoria y mortalidad bajas (2,5-27% y 0-6%, respectivamente).

En cuanto al pronóstico, la complicación más temida es el desarrollo de colangiocarcinoma, con riesgo aumentado del 20-30% con respecto a la población general<sup>16</sup>, por lo que se requiere seguimiento periódico estrecho con el objetivo principal de detectar de forma precoz la posible aparición de este tumor<sup>7,10</sup>, ya que se han descrito casos de colangiocarcinoma años después de la resección de los quistes<sup>17</sup>. Los tipos de QC con más predisposición a padecerlo son los tipo I y IV, aumentando el riesgo con la edad<sup>18</sup>, siendo la edad media de diagnóstico 32 años<sup>16,19</sup>. Otras complicaciones descritas son: litiasis biliar, litiasis hepática y colangitis (debidas al cúmulo de bilis en las vías biliares), pancreatitis aguda y crónica<sup>10,20,21</sup>, rotura espontánea<sup>22</sup>, cirrosis biliar y sus posibles complicaciones debidas a hipertensión portal (sangrado digestivo alto, esplenomegalia y pancitopenia)<sup>23,24</sup>. Se han descrito otras complicaciones más atípicas como el hallazgo de un quiste hidatídico en el interior del quiste biliar<sup>25</sup>.

En nuestra serie de casos ninguno ha presentado complicaciones hasta el momento actual, aunque se debe realizar un seguimiento estrecho incluido en edad adulta.

En conclusión, a pesar de su baja prevalencia, ante clínica de vómitos, dolor abdominal e ictericia debemos tener en cuenta el diagnóstico de QC, dado que la tríada clásica como forma de presentación es infrecuente, tal y como se muestra en nuestros pacientes. El diagnóstico definitivo se realiza mediante colangio-RM, aunque la ecografía inicial es orientativa. El tratamiento de elección es quirúrgico, requiriendo un seguimiento periódico estrecho por el riesgo de colangiocarcinoma.

## Conflicto de intereses

Este trabajo cumple con los requisitos sobre consentimiento/asentimiento informado, comité de ética, financiación, estudios animales y sobre la ausencia de conflicto de intereses según corresponda.

## Referencias

1. Babbitt DP. Congenital choledochal cysts: New etiological concept based on anomalous relationships of the common bile duct and pancreatic bulb. *Ann Radiol (Paris)*. 1969;12:231-40.
2. Alonso-Lej F, Rever WB, Pessagno DJ. Congenital choledochal cyst, with a report of 2, and an analysis of 94 cases. *Int Abstr Surg*. 1959;108:1-30.
3. Todani T, Watanabe Y, Narusue M, et al. Congenital bile duct cysts: Classification, operative procedures, and review of

- thirty-seven cases including cancer arising from choledochal cyst. *Am J Surg.* 1977;134:263–9.
4. Søreide K, Körner H, Havnen J, et al. Bile duct cysts in adults. *Br J Surg.* 2004;91:1538–48.
  5. Lipsett PA, Pitt HA, Colombani PM, et al. Choledochal cyst disease. A changing pattern of presentation. *Ann Surg.* 1994;220:644–52.
  6. Sherman P, Kolster E, Davies C, et al. Choledochal cysts: Heterogeneity of clinical presentation. *J Pediatr Gastroenterol.* 1986;5:867–72.
  7. Katabi N, Pillarisetty VG, DeMatteo R, et al. Choledochal cysts: A clinicopathologic study of 36 cases with emphasis on the morphologic and the immunohistochemical features of premalignant and malignant alterations. *Hum Pathol.* 2014;45:2107–14.
  8. Gadelhak N, Shehta A, Hamed H. Diagnosis and management of choledochal cyst: 20 years of single center experience. *World J Gastroenterol.* 2014;20:7061–6.
  9. Bhavsar MS, Vora HB, Giriappa VH. Choledochal cysts: A review of literature. *Saudi J Gastroenterol.* 2012;18:230–6.
  10. Martínez Sáenz de Jubera J, Blázquez CI, Santos LR, Zubillaga DM, Díaz EA. Colestasis y pancreatitis como forma de presentación de quiste de colédoco forma frustra. *Anales de Pediatría.* 2015;82:205–7.
  11. Yeung F, Chung PHY, Wong KKY, et al. Biliary-enteric reconstruction with hepaticoduodenostomy following laparoscopic excision of choledochal cyst is associated with better postoperative outcomes: A single-centre experience. *Pediatr Surg Int.* 2015;31:149–53.
  12. Lee J-H, Kim S-H, Kim H-Y, et al. Early experience of laparoscopic choledochal cyst excision in children. *J Korean Surg Soc.* 2013;85:225–9.
  13. Ng JL, Salim MT, Low Y. Mid-term outcomes of laparoscopic versus open choledochal cyst excision in a tertiary paediatric hospital. *Ann Acad Med Singapore.* 2014;43:220–4.
  14. Liu Y, Yao X, Li S, Liu W, Liu L, Liu J. Comparison of therapeutic effects of laparoscopic and open operation for congenital choledochal cysts in adults. *Gastroenterol Res Pract.* 2014;2014:670260, <http://dx.doi.org/10.1155/2014/670260>.
  15. Law R, Topazian M. Diagnosis and treatment of choledochoceles. *Clin Gastroenterol Hepatol.* 2014;12:196–203.
  16. Søreide K, Søreide JA. Bile duct cyst as precursor to biliary tract cancer. *Ann Surg Oncol.* 2007;14:1200–11.
  17. Kim Y, Hyun JJ, Lee JM, et al. Anomalous union of the pancreaticobiliary duct without choledochal cyst: Is cholecystectomy alone sufficient? *Langenbecks Arch Surg.* 2014;399:1071–6.
  18. Nicholl M, Pitt HA, Wolf P, et al. Choledochal cysts in western adults: Complexities compared to children. *J Gastrointest Surg.* 2004;8:245–52.
  19. Lee SE, Jang J-Y, Lee Y-J, et al. Choledochal cyst and associated malignant tumors in adults: A multicenter survey in South Korea. *Arch Surg.* 2011;146:1178–84.
  20. Fujishiro J, Masumoto K, Urita Y, et al. Pancreatic complications in pediatric choledochal cysts. *J Pediatr Surg.* 2013;48:1897–902.
  21. Okada A, Higaki J, Nakamura T, Fukui Y, Kamata S, et al. Pancreatitis associated with choledochal cyst and other anomalies in childhood. *Br J Surg.* 1995;82:829–32.
  22. Kiresi DA, Karabacakoglu A, Dilsiz A, et al. Spontaneous rupture of choledochal cyst presenting in childhood. *Turk J Pediatr.* 2005;47:283–6.
  23. Ishimaru T, Kitano Y, Uchida H, et al. Histopathologic improvement in biliary cirrhosis after definitive surgery for choledochal cyst. *J Pediatr Surg.* 2010;45:11–4.
  24. Okada T, Honda S, Miyagi H, et al. Liver fibrosis in prenatally diagnosed choledochal cysts. *J Pediatr Gastroenterol Nutr.* 2013;57:14.
  25. Sarkar R, Shukla RM, Maitra S, et al. Hydatid cyst within a choledochal cyst. *J Indian Assoc Pediatr Surg.* 2013;18:158–9.