

Cardiopatía Chagásica en un escolar. Reporte de caso

Chagasic Cardiopathy in a child: Case report

Nina Méndez-Domínguez^a, Claudia Chi-Méndez^b, Jorge Canto-Losa^a,
Adriana Peniche-Echazarreta^a, Juan P. Canto-Losa^a, Salvador Gómez-Carro^c

^aUniversidad Marista de Mérida, Campus de Ciencias de la Salud

^bDepartamento de Ciencias de la Salud y ecología Humana del Centro Universitario de la costa Sur. Universidad de Guadalajara

^cHospital General "Dr. Agustín O'Horán". Mérida, Yucatán, México

Recibido el 12 de septiembre de 2016; aceptado el 26 de diciembre de 2016

Resumen

Introducción: La enfermedad de Chagas (ECh) o tripanosomiasis americana es una enfermedad transmitida principalmente por insectos hematófagos detectados en zonas rurales y urbanas desde México hasta Argentina. De acuerdo a la Organización Panamericana de la Salud, entre 7,7 y 10 millones de personas cursan con infección crónica. La ECh es causada por el protozoo flagelado *Trypanosoma cruzi*. Posterior al contacto inicial con el vector, la fase aguda es comúnmente seguida por una fase silente que dura 15-20 años antes de debutar con manifestaciones cardíacas, neurológicas o gastrointestinales. **Objetivo:** Analizar el curso clínico atípico de un caso de cardiopatía chagásica en un paciente pediátrico del sureste de México. **Caso clínico:** El paciente consultó al desarrollar un chagoma en la pierna izquierda. Cinco meses después, se observó en su electrocardiograma una taquicardia sinusal y un crecimiento auricular izquierdo con ondas P anchas e intervalo QT prolongado. En la radiografía de tórax se observó cardiomegalia (índice cardiorácico = 0,52); en el ecocardiograma transtorácico mostró dilatación del atrio y ventrículo izquierdos. **Conclusión:** Es importante realizar evaluaciones cardíacas oportunas en pacientes pediátricos con ECh, pues no debe asumirse que cursarán con una fase silente o que debutarán tardíamente con cardiopatía.

Palabras clave:

Cardiomiopatía chagásica;
Trypanosoma cruzi;
Enfermedad de Chagas;
Cardiomegalia

Abstract

Introduction: Chagas disease also known as American Trypanosomiasis is mainly caused by haematophagous insects widely distributed from Mexico to Argentina. According to the Panamerican Health Organization, 7.7 to 10 million people are living with chronic infection. Chagas disease is caused by *Trypanosoma cruzi*, a protozoan transmitted by triatomine vectors. After an initial acute phase, Chagas is followed by a silent phase that lasts 15-20 years before debuting with cardiac, neurological or gastrointestinal manifestations. **Objective:** To analyze the atypical clinical course

Keywords:

Chagas
Cardiomyopathy;
Trypanosoma cruzi;
Chagas Disease;
Cardiomegaly

Correspondencia:
Nina Méndez-Domínguez
ninuxka@hotmail.com

of chagasic cardiopathy in a pediatric patient from southern Mexico. **Case report:** The patient was treated by a chagoma in his left leg. Five months later an electrocardiogram showed evidence of sinus tachycardia and left atrium distension with P wave enlargement and prolonged QT interval. The thorax radiography showed cardiomegaly (Cardio-thoracic index = 0.52); the trans-thoracic echocardiogram showed left atrial and ventricular dilation. **Conclusion:** It is important to develop early cardiac evaluations even in pediatric patients with Chagas disease, it should not be assumed that the patients will undergo a long asymptomatic phase or that they will not develop an early cardiopathy.

Introducción

La enfermedad de Chagas (ECh) o trypanosomiasis americana es una enfermedad transmitida por un insecto hematófago en zonas urbanas y rurales detectado en desarrollo en América Latina (AL). De acuerdo a la Organización Panamericana de la Salud, entre 7,7 y 10 millones de personas cursan con infección crónica y pocos los que conocen que tienen la infección, por ello, entre otros factores, la ECh ha sido catalogada como una enfermedad desatendida. Se caracteriza por ser una enfermedad parasitaria tropical, generalmente crónica, causada por el protozoo flagelado *Trypanosoma cruzi* (*T. cruzi*), el cual suele afectar tanto el sistema cardiovascular como el digestivo y el nervioso, siendo las alteraciones cardíacas las más comunes. En Yucatán, la transmisión vectorial constituye el principal mecanismo de infección por *T. cruzi*, mediante el vector *Triatoma dimidiata*. El parásito también puede transmitirse por vía materno fetal y se han reportado casos de infección por transfusiones sanguíneas. El estado ocupa el segundo lugar a nivel nacional de incidencia en ECh, en una seroencuesta realizada en 2014 en población pediátrica de ese mismo año reportó una seroprevalencia de 0,17%, sin embargo, no se han reportado casos de ECh en edad escolar en los últimos tres años (2013-2015). En este reporte de caso clínico tenemos por objeto el de presentar el caso poco común de un paciente en edad escolar con manifestaciones cardíacas tempranas de la ECh y analizar la pertinencia de la vigilancia entomológica en su medio, como una medida de vigilancia epidemiológica aplicada en toda la población¹⁻⁴.

Caso clínico

Se trata de un paciente de 7 años de edad, de estrato económico bajo, residente en un barrio de reciente urbanización y sin antecedentes personales patológicos de importancia durante su desarrollo gestacional, perinatal ni en su etapa preescolar. Fue producto de la primera gesta de una madre de 23 años, el nacimiento se atendió en medio hospitalario por vía vaginal; en la

inspección y valoración neonatológica no se hallaron datos patológicos. Durante su primer año de vida su madre y él se cambiaron a la casa donde su padre habitaba con los dos hijos que tuvo con su esposa anterior. En el transcurso de los dos años siguientes, sus dos medios hermanos (de 13 y 17 años, respectivamente) fallecieron, ambos por una falla cardíaca de origen desconocido, misma que en ambos casos se descartó como de origen congénito, sospechándose que cursaron con cardiopatía chagásica. Actualmente, el paciente cohabita también con dos hermanos menores, quienes tienen un aparente buen estado de salud.

En febrero de 2016, el menor fue llevado por su madre al centro de salud de su comunidad por haber desarrollado en su pierna izquierda un chagoma indurado, doloroso de aproximadamente 3 cm de diámetro, acompañado de hiperemia y ligero dolor al movilizar la extremidad inferior. Al interrogatorio, la madre aseguró que no era la primera vez que observaba una lesión similar en el paciente e identificó gráficamente a los *Triatomas dimidiata* como los vectores que comúnmente su familia encuentra en el peridomicilio. En dicha ocasión resultó positivo para la prueba de hemaglutinación indirecta (Wiener lab[®]) de detección de anticuerpos contra el *T. cruzi* (95-98% valor predictivo positivo) y posteriormente resultó reactivo al análisis IgM por el método ELISA, por lo que fue referido a un hospital de segundo nivel para su valoración por el servicio de pediatría, mediante una referencia de rutina (no prioritaria) con el diagnóstico de “enfermedad Chagas aguda que no afecta al corazón”, sin iniciarse tratamiento. Luego, el edema en el área afectada por el chagoma remitió y el paciente se mantuvo asintomático y afebril. En cuanto a las medidas de vigilancia epidemiológica, no existieron reportes para visitas domiciliarias ni peridomiciliarias para abordaje vectorial. Si bien se realizó toma de muestra de serología a la madre, no se realizaron pruebas de tamizaje a los contactos familiares.

Tres meses después, en su valoración por pediatría se le recibió al paciente con 17,6 kg, 104 cm de estatura, temperatura de 36,8 °C, frecuencia respiratoria de 28 y cardíaca de 100 latidos por minuto. No se encontraron datos patológicos a la inspección, palpación ni auscul-

Tabla 1. Valores de laboratorio obtenidos

| Prueba realizada | Resultado | Unidades | Valores de referencia |
|--------------------------------------|-----------|----------|-----------------------|
| <i>Pruebas funcionales hepáticas</i> | | | |
| Globulina | 3,8* | g/dL | 1 - 2 |
| Bilirrubinas totales | 0,2 | mg/dL | 0,3 - 1,2 |
| Bil. directa | 0,0 | mg/dL | 0,1 - 0,5 |
| ALT | 16,7 | UI/L | 17 - 63 |
| DHL | 194,0* | UI/L | 98 - 192 |
| <i>Química sanguínea</i> | | | |
| Urea | 12,8* | mg/dL | 17,1 - 42,8 |
| Creatinina | 0,29 | mg/dL | 0,9 - 1,3 |
| Ácido úrico | 0,3 | mg/dL | 4,8 - 8,7 |
| BUN calculado | 6,9* | mg/dL | 8 - 20 |

Vol. Corp. Medio= Volumen Corpuscular medio; Bil. directa = bilirrubinas directas; ALT= Alanino Aminotransferasa; DHL=Deshidrogenasa láctica. Los valores fuera de los rangos de referencia se indican en negrita, cursiva y con *. Los valores de referencia fueron consultados en *The Harriet Lane Handbook*.

tación de los diferentes sistemas. Se le realizaron pruebas de laboratorio, incluyendo la detección de IgG por el método ELISA, biometría hemática y pruebas funcionales hepáticas, perfil lipídico y química sanguínea (tabla 1). En los resultados de laboratorio, se identificó que la biometría hemática contaba con valores normales tanto en la fórmula blanca como en la roja y el conteo plaquetario, pero llamaron la atención la elevación de la globulina y la deshidrogenasa láctica (DHL), así como la disminución en los valores de bilirrubina y alanino aminotransferasa (ALT), urea, creatinina y ácido úrico de acuerdo a los valores esperados para su edad⁵.

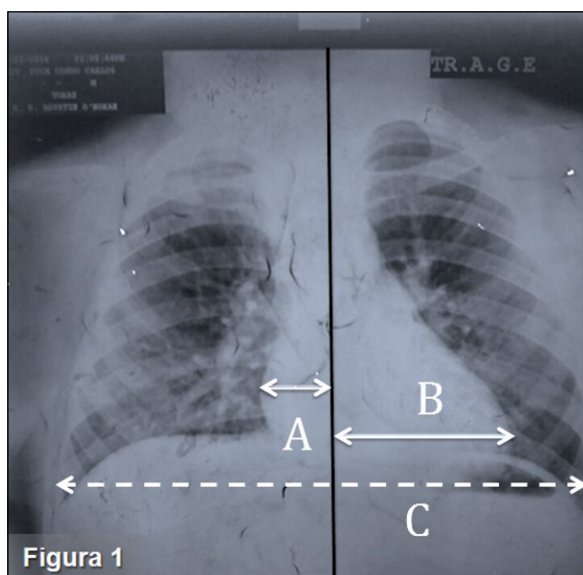


Figura 1. Radiografía de tórax. Cardiomegalia con índice cardio-torácico de 0,52 (punto de corte para cardiomegalia en escolares = 0,45, de acuerdo a Ibáñez-Fernández y Díez-Tomás 2006).

Adicionalmente se le solicitaron una radiografía de tórax y un ecocardiograma. El paciente continuó sin tratamiento específico para la tripanosomiasis y del hospital de segundo nivel, fue referido para su atención en un hospital de tercer nivel, por parte del servicio de cardiología pediátrica, donde fue atendido cinco meses después de la primo infección.

Bajo la atención de cardiología pediátrica, se le realizaron dos electrocardiogramas, en el primero se observó un crecimiento auricular izquierdo evidenciado por la presencia de ondas P anchas, y un intervalo QT prolongado (figura 1), mientras el segundo electrocardiograma reveló una taquicardia sinusal (107/min).

En la radiografía de tórax se observó cardiomegalia, con índice cardio-torácico de 0,52 (figura 2). En el ecocardiograma transtorácico se encontró dilatación

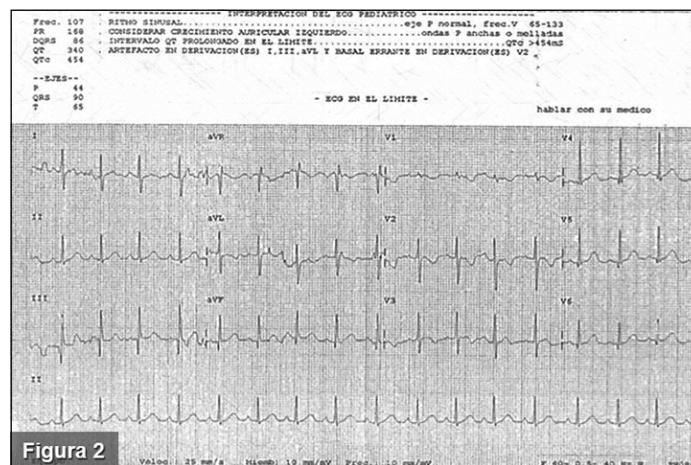


Figura 2. Electrocardiograma. Taquicardia sinusal, crecimiento auricular izquierdo e intervalo QT prolongado.

del atrio y ventrículo izquierdos. Con la finalidad de mitigar las manifestaciones cardíacas, se inició el tratamiento por cardiología pediátrica a base de Espironolactona vía oral 25 mg cada 24 h.

Siete meses después de la primo-infección las gestiones para conseguir y destinar el tratamiento a base de benznidazol y nifurtimox resultaron exitosas y el paciente ha iniciado su tratamiento. Recientemente, se ha reportado las pruebas serológicas a IgM e IgG realizadas a la madre, quien resultó no reactiva.

Discusión

Hemos reportado el caso de un paciente pediátrico con diagnóstico serológico de tripanosomiasis, que habita en zona endémica y muestra cambios electrocardiográficos, ecográficos y radiológicos de cardiopatía chagásica.

El menor aquí presentado, mostró datos de compromiso cardíaco aún más de tres meses después del contacto con el vector. La literatura existente coincide en que dentro de los primeros dos a tres meses posterior a la infección por el tripanosoma, las manifestaciones clínicas, las modificaciones electrocardiográficas y radiográficas suelen remitir. Esto es, al finalizar la fase aguda. Sin embargo, un 10% de los pacientes mantienen alteraciones a nivel cardíaco, debido al pasar a una fase crónica sintomática, las manifestaciones cardíacas pueden evidenciarse como en este caso, con datos electrocardiográficos de dilatación⁶⁻¹⁰.

La cardiomiopatía es la complicación más grave y más frecuente de la ECh; el 60 a 70% de los pacientes que cursan una etapa silente de la tripanosomiasis debutan con insuficiencia cardíaca de 5 a 15 años después de la primo-infección, desarrollando insuficiencia coronaria, semibloqueos o bloqueos completos de rama, así como fenómenos tromboembólicos^{9,11}.

El pronóstico del paciente aquí presentado podría ser menos favorable por el hecho de mostrar datos de progresión de la enfermedad en una etapa temprana, cercana a la primo infección. Sin embargo, existe también la posibilidad de que la infección no fuese tan reciente, ya que, de acuerdo al discurso de la madre, la presencia del vector es común en el peridomicilio y el paciente podría haber entrado en contacto previo con los vectores transmisores. Si a ello aunamos la posible infección por trypanosoma que pudo asociarse al fallecimiento de los hermanos, podríamos sustentar más allá de la mera especulación, la necesidad de realizar una búsqueda intencionada de los vectores del área^{12,13}.

Si la búsqueda intencionada, el control por medios mecánicos y químicos se hubiesen llevado a cabo después del fallecimiento de los hermanos, posiblemente se hubiese podido prevenir la infección del caso aquí

presentado, ya que se ha mostrado que este método es útil en la identificación de focos de infección. De no hacerse estas pesquisas de manera rutinaria ante la presencia de los casos sospechosos o confirmados, la transmisión vectorial podrá mantenerse e incrementar la carga de la enfermedad en el área¹³.

Es importante coordinar correctamente el trabajo interdisciplinario de las autoridades sanitarias con el abordaje clínico, para prevenir la transmisión mediante el control vectorial efectivo, de otro modo, únicamente se estarán atendiendo los casos más evidentes y se subestimarán el verdadero impacto de la enfermedad¹⁴.

En países como Argentina y Brasil, se han desarrollado programas continuos de educación en las escuelas y de vigilancia vectorial que han permitido incrementar la alerta en la población escolar y generar una alerta que fortalece el autocuidado de la salud en las comunidades en riesgo. En Venezuela, las campañas sanitarias han logrado interrumpir la transmisión doméstica por el vector y han realizado estudios epidemiológicos de tamizaje en población menor de 15 años con la finalidad de detectar oportunamente y reducir el impacto clínico y epidemiológico de la ECh en dicho país y, aun así, las autoridades sanitarias venezolanas reconocen la necesidad de incidir de manera eficaz para evitar la transmisión vertical y transfusional. Uruguay es un país que una vez fue considerado endémico para Chagas, debido a la transmisión vectorial en el 66% de su territorio, pero donde las medidas de tamizaje en banco de sangre y donación de órganos han limitado dicha transmisión desde 1985 y posteriormente, debido a las campañas anti vectoriales, se ha eliminado la transmisión vectorial domiciliaria desde 1997; adicionalmente, se realiza tamizaje a las mujeres gestantes; por lo que únicamente restaría el sistema uruguayo de salud reforzar el seguimiento de cardiopatía de chagas en los niños desde la fase aguda y no limitarse a la fase crónica o a los adultos. Sin duda alguna, la implementación de programas que involucren a la población general y a la escolar de manera particular, podrían facilitar mejorar el pronóstico y reducir la carga por ECh como enfermedad desatendida que afecta a la sociedad mexicana¹⁵⁻¹⁸.

Por otro lado, en México, como en otros países americanos, la disponibilidad de los medicamentos para la tripanosomiasis es limitada y su costo elevado, lo que limita el tratamiento temprano de la enfermedad y significa otro reto para las autoridades sanitarias¹⁹.

Conclusión

El paciente en edad escolar debutó de manera temprana con manifestaciones cardíacas. Por ello, es

importante realizar evaluaciones oportunas y consecutivas en busca de alteraciones cardíacas incluso en pacientes pediátricos, pues no debe asumirse que curarán con una fase silente o que debutarán tardíamente con cardiopatía chagásica.

Responsabilidades éticas

Protección de personas y animales: Los autores declaran que los procedimientos seguidos se conformaron a las normas éticas del comité de experimentación humana responsable y de acuerdo con la Asociación Médica Mundial y la Declaración de Helsinki.

Confidencialidad de los datos: Los autores declaran que han seguido los protocolos de su centro de trabajo sobre la publicación de datos de pacientes.

Derecho a la privacidad y consentimiento informado: Los autores han obtenido el consentimiento informado de los pacientes y/o sujetos referidos en el artículo. Este documento obra en poder del autor de correspondencia.

Conflicto de intereses

Los autores declaran no tener conflicto de intereses.

Referencias

1. Secretaría de Salud. Dirección General de Epidemiología. Informes de Morbilidad por Enfermedad. Disponible en: http://www.epidemiologiasaludgobmx/dgae/infoepid/inf_morbilidadhtml Consultado el 10/09/2016.
2. Monteón V, Solís-Oviedo R, Lopez R, Hernández O, Tellez CA. Low seroprevalence of *Trypanosoma cruzi* infection and chronic chagasic cardiomyopathy in a region with abundance of triatomine vectors in Yucatan Peninsula of Mexico. *Ann Parasitol.* 2014;61(4):263-7.
3. Gamboa-León R, Ramírez-González C, Pacheco-Tucuch FS, et al. Seroprevalence of *Trypanosoma cruzi* among mothers and children in rural Mayan communities and associated reproductive outcomes. *Am J Trop Med Hyg.* 2014;91(2):348-53.
4. Reyes-Novelo E, Ruiz-Pina H, Escobedo-Ortegon J, Barrera-Pérez M, Manrique-Saide P, Rodríguez-Vivas R. *Triatoma dimidiata* (Latreille) abundance and infection with *Trypanosoma cruzi* in a rural community of Yucatan, Mexico. *Neotrop Entomol.* 2013;42(3):317-24.
5. Custer J, Rau R. *The Harriet Lane Handbook: Mobile Medicine Series - Expert Consult.* Hospital J-H, editor: Elsevier Health Sciences; 2008.
6. Esper L, Brant F, Weiss LM, Tanowitz HB, Machado FS. Trypanosomiasis and Cardiac Disease. *Pediatric and Congenital Cardiology, Cardiac Surgery and Intensive Care:* Springer; 2014. p. 2407-19.
7. Benvenuti L, Rogério A, Freitas H, Mansur A, Fiorelli A, Higuchi M. Chronic American trypanosomiasis: parasite persistence in endomyocardial biopsies is associated with high-grade myocarditis. *Ann Trop Med Parasitol.* 2013.
8. Rassi A, de Rezende JM. American trypanosomiasis (Chagas disease). *Infect Dis Clin North Am.* 2012;26(2):275-91.
9. Garcia MN, Murray KO, Hotez PJ, et al. Development of chagas cardiac manifestations among Texas blood donors. *Am J Cardiol.* 2015;115(1):113-7.
10. Ibáñez-Fernández A, Díez-Tomas J. Protocolos de Cardiología. *Bol Pediatr.* 2006;46:273-80.
11. Barros MV, Leren IS, Edvardsen T, et al. Mechanical Dispersion Assessed by Strain Echocardiography Is Associated with Malignant Arrhythmias in Chagas Cardiomyopathy. *J Am Soc Echocardiogr.* 2016;29(4):368-74.
12. Giraldo JD, Parra DJ, Pine V, Vargas YC. Situación actual del programa de control de la enfermedad de Chagas en Colombia 2013.
13. Vásquez C, Robledo S, Calle J, Triana O. Identificación de nuevos escenarios epidemiológicos para la enfermedad de Chagas en la región momposina, norte de Colombia. *Biomédica.* 2013;33(4):526-37.
14. Requena-Méndez A, Albajar-Viñas P, Angheben A, et al. Health policies to control Chagas disease transmission in European countries. *PLoS Negl Trop Dis.* 2014;8(10):e3245.
15. Dias JCP. Evolution of Chagas disease screening programs and control programs: historical perspective. *Global Heart.* 2015;10(3):193-202.
16. Feitosa GS. Prevention and Control of Cardiovascular Diseases Focusing on Low-and Middle-Income Countries. *Prevention of Cardiovascular Diseases:* Springer; 2015. p. 195-205.
17. Feliciangeli D. Control de la enfermedad de Chagas en Venezuela. Logros pasados y retos presentes. *Interciencia.* 2009;34(6):393-9.
18. Salvatella R. Chagas en Uruguay, 1937-2016: Información básica para su prevención, control y atención. *Archivos de Pediatría del Uruguay.* 2016;87(1):49-52.
19. Manne JM, Snively CS, Ramsey JM, Salgado MO, Bärnighausen T, Reich MR. Barriers to treatment access for Chagas disease in Mexico. *PLoS Negl Trop Dis.* 2013;7(10):e2488.