



Síndrome de Sweet en Pediatría. A propósito de un caso

Sweet Syndrome in Pediatrics. A Case report

Jonathan Stevens G.^a, Jorge Yutronic H.^b, Javiera Pizarro O.^c, Luis Velozo P.^d

^aResidente Dermatología, Departamento Dermatología, Facultad de Medicina, Universidad de Chile

^bDermatólogo, Servicio de Dermatología, Hospital Roberto del Río

^cInterna Medicina, Facultad de Medicina, Universidad de Chile.

^dAnatomo-patólogo, Servicio de Anatomía Patológica, Hospital Roberto del Río

Recibido el 24 de noviembre de 2017; aceptado el 14 de mayo de 2018

Resumen

Introducción: El Síndrome de Sweet es una dermatosis muy infrecuente en pediatría, de patogenia desconocida, caracterizado clínicamente por fiebre, neutrofilia, placas solevantadas y dolorosas en piel de cara, cuello y extremidades e histológicamente por infiltración dérmica de neutrófilos. **Objetivo:** Presentación de un caso clínico de Síndrome de Sweet en paciente pediátrico. **Caso clínico:** Preescolar femenino de 3 años, portador de cromosomopatía compleja 46XX add(8). Consultó por cuadro clínico de 7 días de evolución caracterizado por placas y ampollas localizadas en dorso y posteriormente en extremidades, asociado a fiebre alta, sin respuesta a tratamiento antibiótico indicado por sospecha de impetigo ampollar. Al examen físico presentaba múltiples placas eritemato-violáceas, con centro ampollar en dorso, extremidades superiores e inferiores, junto a placas y nódulos eritematosos en brazo y muslo izquierdo. En los exámenes de laboratorio destacó leucocitosis con neutrofilia (RAN 45954/mm³) y PCR elevada (347 mg/L). Se realizó biopsia de lesiones cutáneas con hallazgos histopatológicos compatibles con Síndrome de Sweet. Se indicó tratamiento con prednisona 1 mg/kg/día, con buena respuesta clínica. A las 2 semanas de tratamiento presentaba placas costrosas de menor tamaño, sin lesiones ampollares. **Conclusiones:** El síndrome de Sweet corresponde a una dermatosis infrecuente en pediatría, por lo que se debe tener un alto índice de sospecha ante la presencia de fiebre asociado a lesiones cutáneas persistentes. Si bien la mayoría de los casos son idiopáticos, se debe realizar el tamizaje de condiciones asociadas, principalmente de trastornos proliferativos, infecciones e inmunodeficiencias.

Palabras clave:

Síndrome de Sweet;
Dermatosis
neutrofílica;
esteroides;
fiebre

Abstract

Introduction: Sweet's syndrome is a very rare dermatosis in pediatrics, of unknown pathogenesis, clinically characterized by fever, neutrophilia, raised and painful plaques on the skin of the face, neck, and limbs, and histologically by dermal infiltration of neutrophils. **Objective:** To present a clinical case of Sweet Syndrome in a pediatric patient. **Clinical case:** 3-years-old female child, with history of

Keywords:

Sweet's syndrome;
neutrophilic
dermatosis;
Steroids;
Fever

complex chromosomopathy 46XX add(8), with a 7-day history of plaques and blisters on the back and later also on the limbs, associated with high fever, without response to antibiotic treatment prescribed due to suspicion of bullous impetigo. Physical examination showed multiple erythematous-violaceous plaques, with bullous center on the back, upper and lower limbs, along with plaques and erythematous nodules on the left arm and thigh. Laboratory tests showed leukocytosis with neutrophilia (absolute neutrophil count 45954/mm³) and elevated CRP (347 mg/L). Biopsy of skin lesions reported histopathological findings compatible with Sweet's Syndrome. Treatment with prednisone 1 mg/kg/day was indicated with good clinical response. After two weeks of treatment, she presented crusty plaques of smaller size, without bullous lesions. **Conclusions:** Sweet's syndrome is an uncommon dermatosis in pediatrics, therefore, a high index of suspicion should be held in the presence of fever associated with persistent skin lesions. While most cases are idiopathic, screening for associated conditions, mainly proliferative disorders, infections, and immunodeficiencies must be performed.

Introducción

El Síndrome de Sweet (SS) o dermatosis neutrofílica febril aguda, por primera vez descrito en 1964, está caracterizado clínicamente por fiebre, neutrofilia, placas solevantadas dolorosas en las extremidades, cara y cuello e histológicamente por infiltración dérmica de neutrófilos⁽¹⁾. Es una condición muy infrecuente en niños, representando sólo el 5% del total de casos informados como Síndrome de Sweet⁽²⁾. Una revisión reciente de 2015, reporta menos de 70 casos en pediatría⁽³⁾. No se han reportado casos de SS en niños o adolescentes en la literatura nacional. La patogenia no está del todo clara, aunque se ha asociado con infecciones, inmunodeficiencia, fármacos, neoplasias y otras enfermedades sistémicas⁽⁴⁾. Algunos autores especulan que una predisposición genética puede determinar variaciones geográficas en la incidencia, ya que casi la mitad de todos los casos notificados han ocurrido en Japón, encontrándose una asociación con el antígeno leucocitario humano (HLA) BW 54 en estos pacientes, el cual podría jugar un rol⁽²⁾. Existen criterios diagnósticos propuestos inicialmente por Su y Liu en 1986 y luego modificados por Driesch, que consideran necesario la presencia de dos criterios mayores y al menos 2 menores⁽⁵⁾ (Tabla 1).

El objetivo de este reporte es describir las características clínicas, de laboratorio e histopatológicas de un SS en pediatría, destacando las lesiones cutáneas características y la buena respuesta al tratamiento esterooidal.

Caso clínico

Paciente de género femenino, preescolar de 3 años, con antecedentes de cromosomopatía compleja 46 XX add(8), trastorno de la succión-deglución operada con cirugía de Nissen y gastrostomía secundaria, infección urinaria recurrente, nefrolitiasis renal iz-

quierda no obstructiva, síndrome bronquial obstructivo recurrente, anemia ferropénica, síndrome convulsivo y retraso de desarrollo psicomotor moderado. Recibía tratamiento farmacológico con ácido valproico, sulfato ferroso, nitrofurantoína, levoceterizina y tratamiento inhalador con bromuro de ipatropio y budesonida.

Consultó por cuadro clínico de 7 días de evolución caracterizado por placas y ampollas en dorso y posterior aparición en extremidades superiores e inferiores, asociado a fiebre hasta 39°C. Fue evaluada en Servicio de Urgencia de atención primaria de salud, donde por sospecha de impétigo ampollar, se indicó tratamiento antibiótico con cefadroxilo 40 mg/kg/día por 7 días. Luego de 72 h de antibioterapia persistió febril y aumentaron lesiones cutáneas en zonas descritas, razón por la cual fue llevada al servicio de urgencia del hospital pediátrico en donde fue hospitalizada.

En anamnesis no se encontró antecedentes de infecciones respiratorias o gastrointestinales en las semanas previas.

Fue evaluada por equipo de Dermatología, al examen físico se objetivaron múltiples placas eritemato-violáceas, la mayoría con centro ampollar y algunas con centro costroso, localizadas en región dorso lumbar, extremidades superiores e inferiores (Figura 1 A y B; Figura 2 A y B), junto a placas y nódulos, eritematosos e indurados, en brazo y muslo izquierdo (Figura 3). No se observó compromiso palmo plantar ni lesiones en mucosas. No presentó adenopatías.

Dentro de los exámenes de laboratorio realizados en Servicio de Urgencia destacó leucocitosis con desviación izquierda y neutrofilia (recuento de leucocitos 62.100/uL con 11% baciliformes (6.831/mm³), recuento absoluto neutrófilos (45.954/mm³) y elevación de la proteína C reactiva (PCR 347 mg/L).

Se sospechó SS y se indicó biopsia cutánea para estudio histopatológico. Se tomaron 2 muestras de piel, una de lesión ampollar de brazo derecho y otra de nódulo eritematoso de antebrazo izquierdo, previa

Tabla 1. Criterios diagnósticos revisados para el diagnóstico de síndrome de Sweet (5)

Criterio	Descripción
Criterios mayores	Inicio abrupto de placas o nodulos eritematosos, dolorosos, ocasionalmente con vesículas, pústulas o bulas Infiltración predominantemente neutrofilica en la dermis sin vasculitis leucocitoclástica
Criterios menores	Precedido por infección gastrointestinal o respiratoria inespecifica o vacunación o asociada con: enfermedades inflamatorias como patologías crónicas autoinmunes e infecciones, patologías hemoproliferativas o tumores sólidos malignos o embarazo Acompañado de períodos de compromiso del estado general y fiebre (> 38°C) Valores de laboratorio durante el inicio: VHS > 20 mm, PCR elevada, neutrófilos > 70% en frotis periférico, leucocitos > 8.000/UI (3 de 4 valores necesarios) Excelente respuesta a tratamiento con corticoides sistémicos o yoduro de potasio

administración de anestesia local sin vasoconstrictor y sedación ev con benzodiazepina, realizado por equipo de anestesia. La histología describió piel con hiperplasia psoriasiforme de la epidermis, espongiosis y edema papilar, con extravasación de eritrocitos superficiales. Infiltrado inflamatorio perivascular con neutrófilos polimorfonucleares que se extendían hasta la dermis profunda y tejido subcutáneo, con presencia de focos de necrosis (Figura 4 A,B y C), compatible con SS.

Se inició tratamiento con prednisona 1 mg/kg/día con buena respuesta clínica, sin aparición de nuevas lesiones, remisión de la fiebre y parámetros inflamatorios en disminución, por lo que se indicó alta y control ambulatorio. Acudió a control médico en una semana, completando 2 semanas de tratamiento esteroidal, se mantuvo afebril, con placas costrosas de menor tamaño e incipientes cicatrices eritemato-violáceas en zonas previamente afectadas. Por la buena respuesta terapéutica, se inició descenso progresivo de tratamiento corticoesteroidal durante 6 semanas, con controles clínicos cada 2 semanas. Se mantuvo el manejo multidisciplinario por las múltiples patologías de base y se amplió el estudio de laboratorio realizado (hemograma-VHS, perfil bioquímico, perfil hepático, función renal, LDH), solicitando VIH, ANA y títulos de inmunoglobulinas, lo que descartó la presencia de inmunodeficiencia y neoplasias hematológicas.

Discusión

El SS en pediatría es una condición muy infrecuente. Se ha descrito una distribución equitativa por género, pero con un leve predominio en el género masculino en los menores de 3 años⁽⁶⁾. La edad promedio de diagnóstico en los casos pediátricos corresponde a 5 años⁽⁶⁾. Las lesiones cutáneas son típicamente sensibles y se presentan como nódulos o pápulas rojas o violáceas, pudiendo desarrollar lesiones tipo placas y en ocasiones lesiones ampollares. Normalmente se distribuyen de forma asimétrica y curan sin dejar ci-

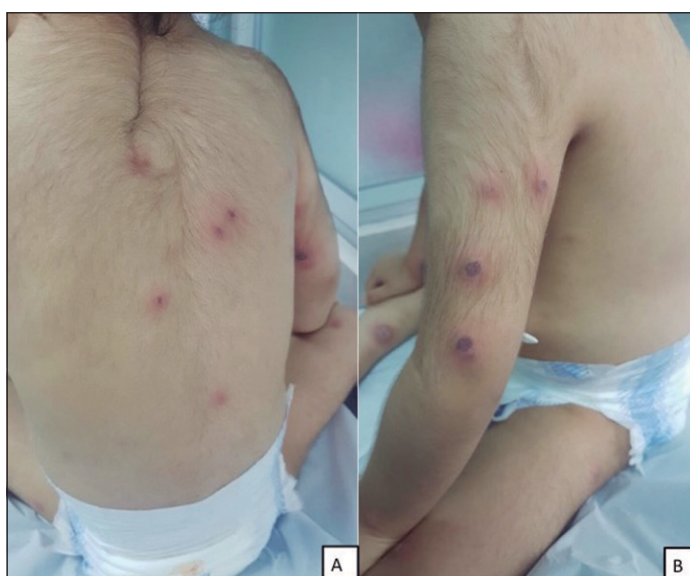

Figura 1. Imagen clínica. **A:** Ampollas y úlceras costrosas en región dorsolumbar. **B:** Ampollas y úlceras costrosas en brazo izquierdo.

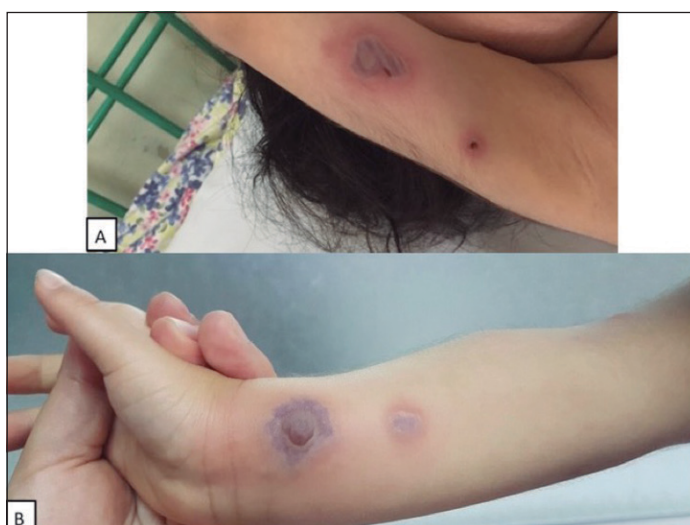

Figura 2. Imagen clínica. Ampollas en extremidad superior derecha **A:** Ampolla de contenido hemorrágico, base eritematosa de 2 cm diametro en cara interna de brazo derecho. **B:** Ampolla tensa de contenido hemorrágico, violácea de 2,5 cm diametro en antebrazo derecho.

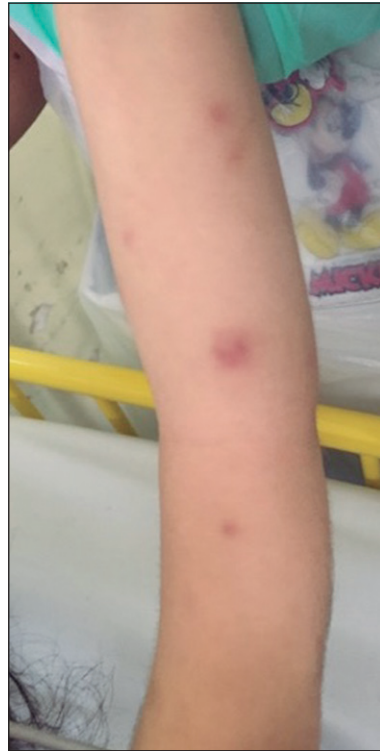

Figura 3. Imagen clínica. Pápulas y nodulos eritematosos en brazo y antebrazo izquierdo.

catriz. Pueden ser precedidas por varios días a semanas de fiebre⁽⁷⁾. Los síntomas y/o signos comúnmente asociados corresponden a artritis, mialgias y compromiso del estado general⁽³⁾. Los hallazgos de laboratorio más frecuentes corresponden a neutrofilia y VHS elevada, por lo que muchas veces el diagnóstico se ve retrasado, al confundirse con un cuadro infeccioso^(7,8). Dentro de los criterios diagnósticos propuestos, en la histopatología destaca la presencia de infiltrado neutrofílico en la dermis, sin vasculitis leucocitaria clásica⁽⁵⁾. Este infiltrado se extiende a menudo a lo largo de toda la

dermis, comprometiendo incluso el tejido subcutáneo o la epidermis. Se pueden observar neutrófilos perivasculares, linfocitos y leucocitosis reactiva, pero no debiesen existir cambios fibrinoides o vasculitis⁽⁹⁾. Se han descrito tres escenarios clínicos en los que se presenta el SS: clásico o idiopático, paraneoplásico e inducido por drogas⁽⁷⁾. En pediatría se ha descrito hasta un 45% de casos idiopáticos, posterior a infecciones gastrointestinales o respiratorias transitorias, un 30% asociado a condiciones inflamatorias crónicas y un 25% de los casos paraneoplásicos, siendo la mayor asociación con leucemia mieloide aguda, osteosarcoma y síndrome mielodisplásico^(4,6,10,11). Debido a estas asociaciones con diversas patologías se han propuesto esquemas de tamizaje de patologías asociadas al SS, que incluye aspectos clínicos como medición de presión arterial, pruebas de laboratorio básico: Hemograma-VHS, LDH y ácido úrico, además de detección de VIH, ANA y niveles de inmunoglobulinas séricas. Se sugiere también la realización de un ecocardiograma y en caso de dolor óseo, estudio de imágenes, radiografía simple y/o resonancia magnética en caso de alta sospecha clínica⁽¹⁰⁾. En niños existen escasos casos inducidos por drogas, los que se han asociado a factor estimulante de colonias de granulocitos, ácido transretinoico, cotrimoxazol y azatioprina⁽⁸⁾. En nuestro caso fueron descartados trastornos neoplásicos y fármacos involucrados, y quedó diagnosticado como Síndrome de Sweet clásico o idiopático.

El pronóstico de esta patología depende principalmente de la gravedad de las condiciones asociadas⁽¹¹⁾. Pese a que el tratamiento de primera línea corresponde a corticoides en dosis equivalente de prednisona 1-2 mg/kg/día, se ha visto resolución espontánea de las lesiones cutáneas sin mediar tratamiento⁽⁴⁾. En nuestro caso hemos visto una buena respuesta terapéutica inicial con el uso de corticoides sistémicos, por lo que se indicó reducción progresiva de la dosis, con control

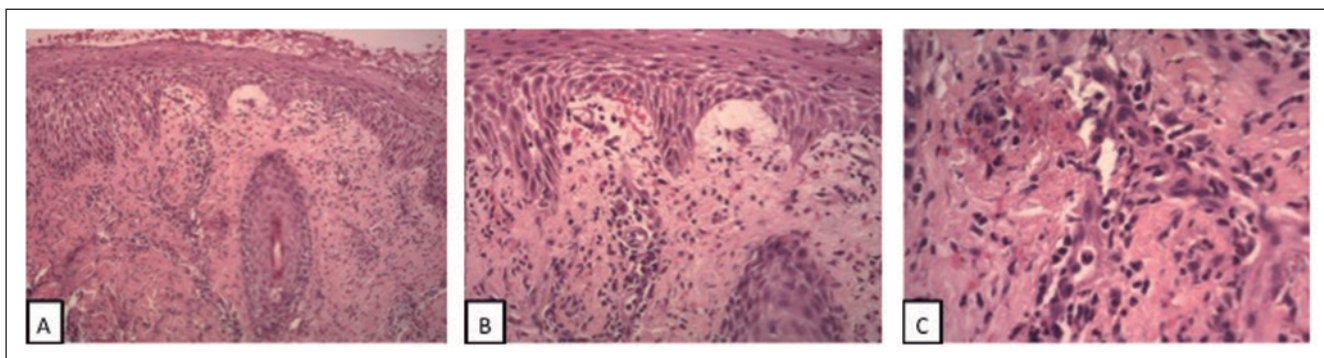


Figura 4. Estudio histopatológico. **A:** Epidermis con Hiperplasia psoriasiforme y espongirosis. Se aprecia edema y extravasación de eritrocitos en dermis papilar. (H/E 40X). **B:** Infiltrado inflamatorio perivascular con neutrófilos polimorfonucleares, que se extiende hasta la dermis reticular y tejido subcutáneo. Se aprecian algunos focos de necrosis. (H/E 100X). **C:** Infiltrado inflamatorio perivascular con múltiples neutrófilos y extravasación de eritrocitos en dermis. (H/E 400X).

clínico estricto. En los casos asociados a drogas, se observa mejoría y posterior resolución tras la suspensión del fármaco asociado⁽⁸⁾. La recurrencia de las lesiones se ha descrito en un 45% de los casos pediátricos, especialmente en aquellos asociados a neoplasias⁽⁶⁾, por lo que el seguimiento es importante para la pesquisa de nuevas lesiones cutáneas.

Conclusiones

El síndrome de Sweet corresponde a una dermatosis poco común en pediatría, por lo que se debe tener un alto índice de sospecha ante la presencia de fiebre asociada a lesiones cutáneas persistentes. Si bien la mayoría de los casos son idiopáticos, se debe realizar el tamizaje de trastornos neoplásicos, infecciones e inmunodeficiencias. El tratamiento con corticoides sistémicos produce resolución completa de las lesiones cutáneas, pero los pacientes deben tener seguimiento, debido al riesgo de recurrencia de lesiones.

Responsabilidades éticas

Protección de personas y animales: Los autores declaran que los procedimientos seguidos se conformaron a las normas éticas del comité de experimentación humana responsable y de acuerdo con la Asociación Médica Mundial y la Declaración de Helsinki.

Confidencialidad de los datos: Los autores declaran que han seguido los protocolos de su centro de trabajo sobre la publicación de datos de pacientes.

Derecho a la privacidad y consentimiento informado: Los autores han obtenido el consentimiento informado de los pacientes y/o sujetos referidos en el artículo. Este documento obra en poder del autor de correspondencia.

Conflicto de intereses

Los autores declaran no tener conflicto de intereses.

Referencias

1. Sweet RD. An acute febrile neutrophilic dermatosis. *Br J Dermatol* 1964;76:349-56.
2. Fitzgerald RL, McBurney EI, Nesbitt LT Jr. Sweet's syndrome. *Int J Dermatol* 1996;35:9-15.
3. Webb K., Hlela C, Jordaan HF, et al. A Review and Proposed Approach to the Neutrophilic Dermatoses of Childhood. *Pediatr Dermatol* 2015; 32:437-46.
4. Uihlein LC, Brandling-Bennet HA, Lio PA, et al. Sweet syndrome in children. *Pediatr Dermatol* 2012;29:38-44.
5. Von den Driesch P. Sweet's syndrome (acute febrile neutrophilic dermatosis). *J Am Acad Dermatol* 1994;31:535-56.
6. Halpern J., Salim A. Pediatric Sweet Syndrome: case report and literature review. *Pediatr Dermatol* 2009; 26:452-7.
7. Cohen PR. Sweets syndrome – a comprehensive review of an acute febrile neutrophilic dermatosis. *Orphanet J Rare Dis* 2007;26:34.
8. Kim MJ, Choe YH. EPONYM. Sweet Syndrome. *Eur J Pediatr* 2010;169:1439-44.
9. Berk DR, Bayliss SJ. Neutrophilic dermatoses in children. *Pediatr Dermatol* 2008;25:509-19.
10. Hospach T, von den Driesch P, Dannecker GE. Acute febrile neutrophilic dermatosis (Sweets syndrome) in childhood and adolescence: two new patients and review of literature on associated diseases. *Eur J Pediatr* 2009;168:1-9.
11. García-Romero MT, Ho N. Pediatric Sweet syndrome. A retrospective study. *Int J Dermatol* 2015;54:518-22.