

Secuestro pulmonar. A propósito de un caso

Ramiro F. Navarrete C.¹, José R. Leiva F.¹ y Jorge I. Ramírez R.¹

¹Servicio de Cirugía Pediátrica.
Hospital del Niño Dr. Francisco
de Icaza Bustamante.
Guayaquil, Ecuador.

Recibido el 16 de octubre
de 2018 y aceptado para
publicación el 29 de enero
de 2019.

Correspondencia a:
Dr. Jorge I. Ramírez R.
isaac_ramirezrivera@hotmail.com

Pulmonary sequestration. A case report

Introduction: Pulmonary sequestration is an abnormal segment of lung tissue without communication with the tracheobronchial tree and irrigated by an aberrant artery of systemic origin. Can be intralobar or extralobar. **Case report:** We present the case of a neonate with respiratory distress due to pulmonary sequestration. Surgical treatment consists in the resection of the lung segment with the ligature and cut of its artery. Is describe the management carried out and the review of the indexed literature.

Key words: pulmonary sequestration.

Resumen

Introducción: El secuestro pulmonar es un segmento anormal de tejido pulmonar sin comunicación con el árbol traqueobronquial e irrigado por una arteria aberrante de origen sistémico. El secuestro pulmonar puede ser intralobar o extralobar. **Caso Clínico:** Presentamos el caso de un neonato con dificultad respiratoria debido a secuestro pulmonar. El tratamiento quirúrgico consiste en la resección del segmento pulmonar con la ligadura y corte de su arteria. Se describe el manejo realizado y la revisión de la literatura indexada.

Palabras clave: secuestro pulmonar.

Introducción

El secuestro pulmonar (SP) es una masa pulmonar sólida sin comunicación con el árbol tráqueobronquial normal que recibe aporte arterial de la aorta u otros vasos de la circulación mayor¹. Se denomina extralobar (SPE) cuando tiene su propia pleura visceral y es intralobar (SPI) si comparte la pleura del pulmón adyacente^{2,4}. El primero drena generalmente por las venas ácigos, hemiacigos o cava hacia la aurícula derecha; el segundo, por las venas pulmonares hacia la aurícula izquierda⁵.

El SP comprende el 0,15-6,4% de todas las malformaciones pulmonares congénitas². El SPE se descubre casi exclusivamente en la etapa prenatal y neonatal. Su sintomatología predominante es la dificultad respiratoria, cianosis o infección⁶. En cambio, el SPI suele diagnosticarse en niños mayores, está interno en el parénquima pulmonar^{3,4} con el cual se comunica por los poros de Khon y canales de Lambert⁷, que permiten el paso de microorganismos que causan infección, tos, hemoptisis, dolor torácico. Ambos tipos de SP pueden ser asintomáticos⁵.

La mayoría de SPs se localizan en el tórax⁷ y son

unilaterales. El 80-90% de los SPEs se ubican en el lado izquierdo^{2,4} y los SPIs no muestran predominio de lateralidad². El SPI es exclusivamente torácico⁴; un SPE puede encontrarse además en la parte interna del diafragma, abdomen, mediastino o incluso en el cuello⁵ y en raras ocasiones mantener comunicación con el esófago o el estómago donde toma el nombre de malformación broncopulmonar del intestino anterior⁸.

Se han reportado lesiones bilaterales^{2,4}, lesiones híbridas entre SP y malformación adenomatoidea quística³ u otras malformaciones congénitas de la vía aérea pulmonar⁹ e incluso formas mixtas entre SPE y SPI⁵.

Caso clínico

Neonato masculino obtenido por cesárea, de 37 semanas de edad gestacional según Ballard. Apgar 8-9, peso 2.400 g, talla 43 cm. Antecedente de derrame pleural y tumoración pulmonar derecha por ecografía prenatal. Presentó quejido espiratorio y retracciones intercostales bajas poco después

del nacimiento e ingresó a la Unidad de Cuidado Intensivo Neonatal donde recibió asistencia ventilatoria, antibióticos y tratamiento de alteraciones metabólicas. Cardiología reportó *ductus* arterioso de 3 mm de diámetro, bidireccional. La radiografía inicial mostró un pulmón izquierdo hiperexpandido, pulmón derecho con cisuritis, derrame pleural y lóbulo inferior hiperlúcido. Se interconsultó a Cirugía Neonatal, que bajo la sospecha de una malformación pulmonar, solicita una tomografía simple y contrastada de tórax, que pone en evidencia una imagen densa, ligeramente heterogénea a nivel medial basal del hemitórax derecho hacia la región del lóbulo inferior pulmonar con leve desplazamiento de mediastino hacia la izquierda, determinándose la posibilidad de secuestro pulmonar (Figura 1).

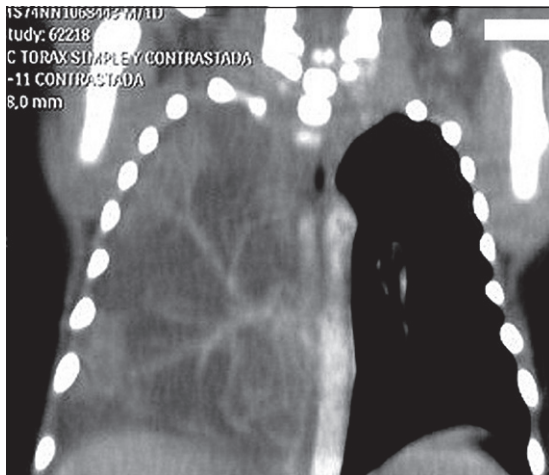

Figura 1. Imagen tomográfica coronal.

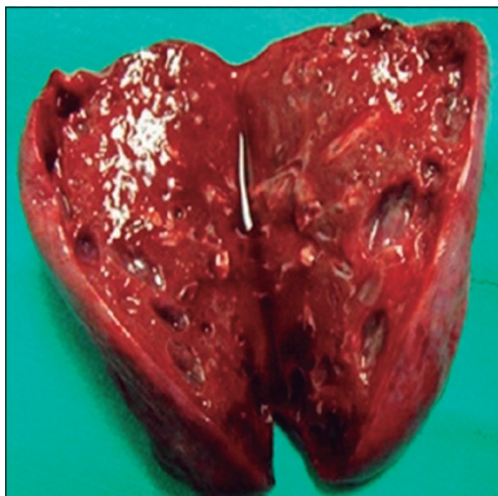


Figura 3. Secuestro pulmonar resecado.

Al día 3 de vida se realizó una toracotomía posterolateral derecha y se resecó una masa que ocupaba la mitad del hemitórax correspondiente, que mantenía una membrana pleural independiente y desplazaba en sentido cefálico con colapso parcial del pulmón ipsilateral, de apariencia normal. Se individualizó la masa con su vaso nutricio proveniente de la aorta torácica y drenaje venoso hacia la vena cava, compatible con secuestro pulmonar extralobar (Figura 2). Se colocó un tubo torácico con sistema de sello de agua, el cual fue retirado tres días después. La masa resecada midió 7,3 x 5 x 3,7 cm, con superficie lisa, blanda, parda violácea (Figura 3).

Al corte mostró un aspecto esponjoso con áreas rojizas y pequeñas dilataciones. El examen histopatológico reportó tejido pulmonar constituido por bronquios y bronquiolos inmaduros con pared de músculo liso y tejido elástico revestido por epitelio cilíndrico ciliado, algunos bronquios y bronquiolos con dilatación microquistica, congestión vascular y hemorragia intersticial (Figura 4).

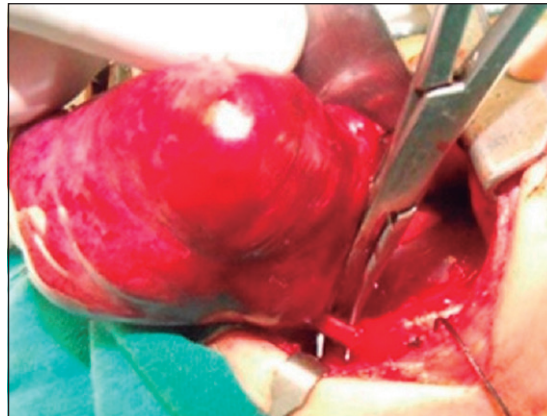

Figura 2. Exteriorización del secuestro pulmonar con su arteria nutricia.

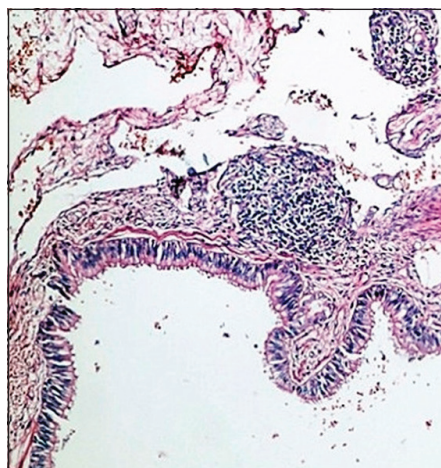


Figura 4. Corte de histopatología.

El día 8 inició alimentación por sonda orogástrica y posteriormente por succión de seno materno a libre demanda. El día 9 pasó a Sala General y egresó el día 11, con peso de 2.080 g. Fue llevado al control por consulta externa una semana después, sin evidencia de complicaciones o repercusiones funcionales.

Discusión

El SP es una patología de interés multidisciplinario y su comprensión es importante para desarrollar un adecuado plan terapéutico.

La etiología tendría relación con un brote pulmonar supernumerario e inferior al pulmón normal y recibe vascularización de arterias del intestino anterior. Una segunda teoría postula el origen común con el resto de malformaciones pulmonares, dentro de la secuencia de atresia bronquial¹⁰.

No se conocen bien los actores moleculares y genéticos participantes, pero se ha sugerido la interacción del factor de crecimiento endotelial vascular (VEGF) y su receptor 2 (VEGFR2) en la patogénesis del SP y otras malformaciones pulmonares¹¹; se ha detectado el incremento de la proteína aberrante Hox-5 y de las moléculas de adhesión celular alfa (2)-integrina y E-cadherina relacionados con el gen Hoxb5 en el SP y la MAQC¹². Adicionalmente, en las malformaciones pulmonares, se han encontrado mutaciones del gen v-Ki-RAS2 homólogo del oncogen viral de sarcoma de rata Kirsten (KRAS) y de la expresión de la mucina 5AC (MUC5AC), citoqueratina 20 (CK20) y v-erb-b2 homólogo 2 del oncogén viral de la leucemia eritroblástica (HER2), que respaldaría la naturaleza neoplásica de estas lesiones¹³.

La investigación con ultrasonido (US) prenatal a partir del segundo trimestre muestra que la mayoría de SPs son extralobares, pero hay un creciente número de reportes de SPI. La característica típica es una masa torácica homogénea ecodensa que recibe una rama arterial nutricia desde la aorta, detectada por *Doppler* color. Es posible observar desviación del mediastino⁶, derrame pleural e incluso *hydrops*, cuya presencia se asocia con alta mortalidad intrauterina y neonatal⁴; la secuencia T2 de la resonancia magnética (RM) es capaz de mostrar una masa sólida bien definida e hiperintensa y su arteria⁶.

Luego del nacimiento, además del US y RM se dispone de otros medios diagnósticos. La imagen más común en una radiografía torácica es una opacidad o masa en el lóbulo inferior que, sin embargo, es indistinguible de una MVAPC. La tomografía computarizada (TC), puede visualizar un SPE como una masa sólida y al SPI como una lesión quística⁷,

pero la angiografía por TC con contraste o por RM es el estudio más destacado, ya que define mejor a los vasos arteriales y venosos^{6,7} y facilita la planificación quirúrgica.

Cabe señalar que no existe un consenso o protocolo de atención mundialmente aceptado, pero se acepta que la indicación primaria de intervención prenatal es la existencia de *hydrops*¹ y se han descrito varios procedimientos enfocados en el derrame pleural y el SP en sí. La administración materna de betametasona entre las 24 y 34 semanas¹⁴ ha mostrado resolución del derrame pleural y disminución del tamaño del SP⁹.

Para la descompresión del tórax fetal por un derrame pleural se describen dos procedimientos: por toracocentesis se aspira el líquido pleural con una aguja 20 G; en la derivación pleuroamniótica se coloca un catéter *pigtail* en la cavidad pleural con comunicación al líquido amniótico. Ambas intervenciones son guiadas por US¹⁵.

Recientes estudios indican que la ablación láser de la arteria nutricia en presencia de derrame pleural masivo, parece ser más efectiva que la derivación pleuroamniótica, con menos complicaciones y probablemente disminuya la necesidad de cirugía posnatal⁴.

Una gran masa que afecta la ventilación fetal puede resecarse durante el procedimiento exutero *intrapartum* (EXIT) en la cesárea. Esta intervención permite mantener la circulación placentaria para oxigenar al feto mientras se asegura la vía aérea¹⁴.

Tanto en la cirugía abierta convencional como en la toracoscopia, el punto clave es encontrar la arteria nutricia para su ligadura y corte. Aunque la cirugía toracoscópica video-asistida se ha convertido en la primera elección⁵, nos decidimos por hacer una toracotomía posterolateral, que a nuestro criterio, expuso mejor el campo operatorio, dado el gran tamaño de la masa resecada. También se ha descrito la embolización de la arteria nutricia³, aunque esta nueva técnica no se ha validado en el seguimiento a largo plazo, y se deben realizar estudios con muestras de mayor tamaño⁵.

Responsabilidades éticas

Protección de personas y animales. Los autores declaran que para esta investigación no se han realizado experimentos en seres humanos ni en animales.

Confidencialidad de los datos. Los autores declaran que en este artículo no aparecen datos de pacientes.

Conflictos de interés: no hay.

Referencias

1. Witlox RS, Lopriore E, Oepkes D. Prenatal interventions for fetal lung lesions. *Prenat Diagn.* 2011;31:628-36. doi: 10.1002/pd.2778.
2. Savic B, Birel FJ, Tholen W, Funke HD, Knoche R. Lung sequestration: a report of seven cases and review of 540 published cases. *Thorax* 1979;34:96-101. doi: 10.1136/thx.34.1.96.
3. Naumeri F, Sajjad MN. Hybrid Lesion: Extralobar Sequestration with Cystic Adenomatoid Malformation - Misdiagnosed as Pulmonary Tuberculosis. *J Coll Physicians Surg Pak.* 2018;28:S204-S206. doi: 10.29271/jcpsp.2018.09.S204.
4. Mallmann MR, Geipel A, Bludau M, Matil K, Gottschalk I, Hoopmann M, et al. Bronchopulmonary sequestration with massive pleural effusion: pleuroamniotic shunting vs intrafetal vascular laser ablation. *Ultrasound Obstet Gynecol.* 2014;44:441-6. doi: 10.1002/uog.13304.
5. Zhang N, Zeng Q, Chen C, Yu J, Zhang X. Distribution, diagnosis, and treatment of pulmonary sequestration: Report of 208 cases. *J Pediatr Surg.* 2018. Sept 7. pii: S0022-3468(18)30562-1. doi: 10.1016/j.jpedsurg.2018.08.054.
6. Houda el M, Ahmed Z, Amine K, Amina BS, Raja F, Chiraz H. Antenatal diagnosis of extralobar pulmonar sequestration. *Pan Afr Med J.* 2014;19:54. doi: 10.11604/pamj.2014.19.54.4698.
7. Liszewski MC, Lee EY. Neonatal Lung Disorders: Pattern Recognition Approach to Diagnosis. *AJR Am J Roentgenol.* 2018;210:964-75. doi: 10.2214/AJR.17.19231.
8. Ezer SS, Abdulkerim T, Senay D, Bermal H. Bronchopulmonary Foregut Malformation: Continuity of Pulmonary Sequestration and Distal Esophagus. *J Coll Physicians Surg Pak.* 2018;28:656. doi: 10.29271/jcpsp.2018.08.656.
9. Divjak N, Vasseur Maurer S, Giannoni E, Vial Y, de Buys Roessingh A, Wildhaber BE. Bronchopulmonary Sequestration with Morbid Neonatal Pleural Effusion despite Successful Antenatal Treatment. *Front Pediatr.* 2017;5:259. doi: 10.3389/fped.2017.00259.
10. Carter R. Pulmonary sequestration. *Ann Thor Surg.* 1969;7:68-88. doi: 10.1016/S0003-4975(10)66147-4.
11. Weber SC, Sallmon H, Sarioglu N, Degenhardt P, Bühner C, Rüdiger M, et al. The expression of vascular endothelial growth factor and its receptors in congenital bronchopulmonary cystic malformations. *Eur J Pediatr Surg.* 2012;22:127-32. doi: 10.1055/s-0032-1308692.
12. Volpe MV, Chung E, Ulm JP, Gilchrist BF, Ralston S, Wang KT, et al. Aberrant cell adhesion molecule expression in human bronchopulmonary sequestration and congenital cystic adenomatoid malformation. *Am J Physiol Lung Cell Mol Physiol.* 2009;297:L143-L152. doi: 10.1152/ajplung.90618.2008.
13. Rossi G, Gasser B, Sartori G, Migaldi M, Costantini M, Mengoli MC, et al. MUC5AC, cytokeratin 20 and HER2 expression and K-RAS mutations within mucinogenic growth in congenital pulmonary airway malformations. *Histopathology* 2012;60:1133-43. doi: 10.1111/j.1365-2559.2011.04170.x.
14. Otaño L, Meller CH, Aiello H. Advances in fetal therapy. *Arch Argent Pediatr.* 2013;11:332-44. http://www.scielo.org.ar/scielo.php?script=sci_arttext&pid=S0325-00752013000400013&lng=es.
15. Díaz M, Díaz L, Meléndez M, Guía M, Herrera A, García M. Hidrotórax fetal primario: manejo antenatal. *Salus.* 2015;19:37-43. http://www.scielo.org.ve/scielo.php?script=sci_arttext&pid=S1316-71382015000200008.