

Remodelación ósea en espondiloartritis

WILSON BAUTISTA-MOLANO^{1,3}, CONSUELO ROMERO-SÁNCHEZ^{1,2,3},
JULIETTE DE ÁVILA², JOHN LONDOÑO¹, RAFAEL VALLE-OÑATE^{1,3}

Bone remodeling in spondyloarthritis

Spondyloarthritis is a group of several related but phenotypically distinct chronic inflammatory diseases, characterized by progressive new bone formation which leads to ankylosis and functional disability. Radiographic images evidence not only erosive changes but also overgrowth of bony structures called syndesmophytes. These inflammation, bone destruction and new bone formation are located in the entheses, which constitutes the primary organ of the disease. As a consequence, the inflammatory process results in excess of bone formation and the impact depends on the location, cell type, cytokines and local microenvironment factors. Several molecules playing a role as immune modulators or regulators of bone homeostasis, mediate the imbalance between bone resorption and formation. In the same way, animal models suggest that joint ankylosis may be independent from the effects of tumor necrosis factor alpha. Therefore, the process of new tissue (bone) formation can be considered as an additional therapeutic target. The Wnt signaling pathway, which is considered the primary regulator of osteoblastogenesis, constitutes a new research field of great interest in the last decade.

(Rev Med Chile 2013; 141: 1182-1189).

Key words: Autoimmune diseases; Osteogenesis; Spondylitis, ankylosing.

¹Grupo Espondiloartropatías
Servicio de Reumatología,
Hospital Militar Central/
Universidad de la Sabana,
Bogotá Colombia.
²Instituto UIBO-Universidad
El Bosque, Bogotá
Colombia.
³Facultad de Medicina.
Universidad Militar
Nueva Granada. Bogotá
Colombia.

Recibido el 11 de abril de
2012, aceptado el 16 de
noviembre de 2012.

Correspondencia a:
Dr. Wilson A. Bautista
Molano
Hospital Militar Central/
Universidad de la Sabana
Transversal 3 # 49-00 Piso
3th. Bogotá-Colombia.
Teléfono: 0571-3486868
ext 5050
E-mail: wbatu@hotmail.
com

Las espondiloartritis (SpA) corresponden a un grupo heterogéneo de enfermedades crónicas caracterizadas por entesitis tanto axial como periférica, artritis y manifestaciones extraarticulares. Las alteraciones radiológicas observadas en dichos pacientes revelan cambios erosivos en los ángulos de los cuerpos vertebrales en estadios tempranos de la enfermedad y proliferación de estructuras óseas conocidas como sindesmofitos hallados en fases más tardías. La fusión de sindesmofitos en los cuerpos vertebrales adyacentes, originan el aspecto radiológico de la columna vertebral conocido como “caña de bambú”. Como evento final, la anquilosis conlleva a la pérdida de funcionalidad de las estructuras articulares comprometidas. El uso de antiinflamatorios no esteroideos (AINES) o el bloqueo farmacológico del factor de necrosis tumoral alfa (TNF-alfa), han evidenciado que no detienen la progresión de la erosión ósea acelerada y/o formación de sindesmofitos^{1,2}.

Estudios de asociación del genoma humano han identificado el papel de genes adicionales no relacionados con el complejo mayor de histocompatibilidad (CMH) en la fisiopatología de la enfermedad y varias hipótesis han surgido con el fin de explicar su patogenia. Por lo tanto, el área de conocimiento relacionada con remodelación ósea es actualmente foco de investigación activa a nivel mundial, con un aumento progresivo en el número de publicaciones durante los últimos años.

La presente revisión recoge la evidencia actual respecto al papel que tiene el proceso de remodelación ósea -proliferación y resorción- en la vía fisiopatológica en espondiloartritis. Se realizó una búsqueda en Medline (Pubmed) utilizando los siguientes términos MESH: «bone remodelling», «bone remodelling process», «spondyloarthritis», y «ankylosing spondylitis», sin límite de años de búsqueda. Posteriormente, mediante búsqueda manual se ampliaron las fuentes dentro de las bibliografías de las referencias originales.

Órgano primario: la entesis

Espondilitis anquilosante (EA) se considera como el prototipo de enfermedad en SpA. Por lo tanto, los hallazgos relacionados con patogénesis se han realizado en pacientes con este subtipo de enfermedad. Desde principios de la década 1970-79 con la descripción histológica de EA, esta se clasificó como una entidad diferente de artritis reumatoide (AR). Ball y cols. reportaron el inicio del proceso destructivo en la entesis y el compromiso prominente del anillo fibroso de los discos intervertebrales³. Posteriormente, se evidenció la infiltración de células T, B, macrófagos derivados de médula ósea, osteoclastos y células relacionadas con angiogénesis dentro del proceso inflamatorio⁴.

Recientemente se ha introducido el concepto de entesis como órgano. Este concepto anatómico funcional supone que la entesis no está representada simplemente por la unión al hueso. Por el contrario, existen varias estructuras adyacentes especializadas tales como el fibrocartilago sesamoideo y el periostio en la unión del tendón de Aquiles, que en conjunto representan el concepto funcional de la entesis donde varios procesos tienen lugar: inflamación, destrucción y neoformación ósea⁵. Todo lo anterior que ha sido ampliamente descrito a nivel del tendón de Aquiles y sumado a los hallazgos histopatológicos, ha originado el concepto de entesis como órgano, con ligamentos, tendones y cápsula articular interdigitando el hueso a través de conexiones fibrocartilaginosas. De igual forma, han sido implicados múltiples factores desencadenantes de neoformación tisular en la entesis, tales como trauma, estrés mecánico, niveles hormonales y disfunción/activación del sistema inmunológico, los cuales guardan estrecha relación por la etiopatogenia⁴.

El papel preponderante de la entesis en la patogenia de la enfermedad ha sido detallado con el desarrollo de técnicas de imagen tales como resonancia magnética nuclear (RMN). De igual forma, en modelos animales la inducción de artritis inflamatoria sugiere la participación de componentes de la entesis o del cartílago, en los cuales diversos proteoglicanos podrían ser los blancos de la respuesta autoinmune⁶. El agregano como proteoglicano más abundante en la entesis y el versicano que se encuentra en una menor proporción, presentan dominios globulares (AG1 y VG1 respectivamente). Tales dominios, que se

unen específicamente al ácido hialurónico a través de una proteína de unión, desencadenan la activación del sistema inmunológico. Por consiguiente, dichos modelos murinos ponen de manifiesto la posible participación de los proteoglicanos en la patogenia de la enfermedad y la interacción del HLA-B27 con los péptidos derivados de los proteoglicanos⁷.

Factor de necrosis tumoral: citocina clave

Dentro de las moléculas relacionadas con EA sobresalen aquellas con actividad pro inflamatoria, siendo el TNF-alpha uno de los más importantes dados su papel inmunomodulador. Las artritis inflamatorias responden al tratamiento farmacológico con bloqueadores anti-TNF-alpha mejorando significativamente manifestaciones de la enfermedad tales como dolor, fatiga, inflamación articular y rigidez matinal.

Sin embargo, el papel del TNF-alpha como mediador en EA no está completamente claro y varias razones sustentan lo anterior. En primer lugar, se desconoce el estímulo principal y necesario para su inducción. Además, la célula diana o blanco no se encuentra claramente identificada y un considerable número de pacientes no presentan una adecuada remisión clínica o respuesta al tratamiento. Por lo tanto, se sugiere que el papel de otras citocinas adicionales debe ser considerado¹.

Destrucción vs remodelación articular

Las respuestas secundarias al proceso inflamatorio o destrucción articular pueden ser fisiológicas o patológicas. La respuesta normal incluye regeneración y/o reparación tisular incluyendo estructuras tales como el cartílago y hueso, restaurando el tejido original y manteniendo la funcionalidad y homeostasis. En el proceso de reparación tisular, el tejido lesionado es reemplazado con restauración parcial de la función, teniendo en cuenta la limitada capacidad de reparación del cartílago articular. En cuanto al hueso que posee mejor potencial de reparación, tales respuestas están suprimidas probablemente por inflamación persistente. Por lo tanto, respuestas tisulares anormales que conducen a remodelación articular, tales como formación de hueso y cartílago,

pueden resultar en anquilosis de la articulación, futura pérdida de la función y por consiguiente discapacidad⁸.

Teniendo en cuenta lo anterior, ha surgido el concepto mecanístico alternativo para describir el proceso de artritis crónica. Dicho modelo postula 3 estadios de clasificación: artritis destructiva, artritis de estado estacionario y artritis de remodelación. En el primero, se observa restauración o tejido de reparación incluso con control del proceso inflamatorio. En el segundo, respuestas locales de reparación pueden ser suficientes durante varios años hasta que se pierde la homeostasis articular resultando en falla de la misma. Finalmente, en la fase de artritis de remodelación, se presenta neo formación de cartílago y hueso como resultado de una respuesta excesiva, que origina anquilosis articular y contribuye a pérdida de la función⁹.

Varias vías de señalización molecular son críticas dentro del proceso de homeostasis, desarrollo y formación tisular. Las proteínas morfogénicas de hueso (BMP), secretadas por los macrófagos y estrechamente relacionadas con factores de crecimiento y diferenciación, podrían tener un papel importante en el proceso de remodelación articular particularmente en la formación de entesofitos. Sin embargo, los mecanismos regulatorios y su relación con otros factores desencadenantes no están totalmente dilucidados. BMP-2 se encuentra asociada con eventos tempranos dentro del proceso, mientras que BMP-7 y BMP-6 han sido encontradas en condrocitos pre-hipertróficos e hipertróficos respectivamente (eventos tardíos)¹⁰. Igualmente, se han observado y descrito 3 diferentes tipos de formación ósea en el osteofito en crecimiento, con hallazgos inmuno histoquímicos diferentes en cada tipo celular: presencia de BMP-2 en osteoblastos y matriz fibrosa, BMP-3 en osteoblastos y osteoclastos, BMP-6 en osteocitos y osteoclastos y BMP-7 se ha encontrado en condrocitos hipertróficos, osteoblastos y osteocitos¹¹. Tales moléculas se podrían considerar como posibles biomarcadores del proceso de remodelación ósea y son descritas en las Tablas 1 y 2.

Factores destructivos de hueso

A diferencia de pacientes con EA en pacientes con AR el bloqueo farmacológico anti TNF-alpha puede prevenir la erosión ósea y la unión hueso-

cartílago, sugiriendo que el proceso de inflamación y destrucción ósea se encuentran acoplados¹². El bloqueo farmacológico con agentes anti TNF-alpha en EA controla la inflamación y reduce la extensión del edema de médula ósea por hallazgos en RMN, pero el control de la erosión ósea en la entesis es menos consistente en particular la formación de sindesmofitos¹³. Lo anterior sugiere que dichos procesos no se encuentran completamente acoplados a la inflamación o asociados a factores destructivos específicos de hueso¹⁴.

Varios factores destructivos adicionales en el hueso han sido identificados. En especímenes quirúrgicos de pacientes con varios años de evolución de la enfermedad, se ha evidenciado aumento de la expresión de la proteinasa colegenolítica catépsina K en células multi y mono nucleares -probablemente osteoclastos- que infiltran la superficie de hueso y discos intervertebrales. Además se han identificado metaloproteinasas de matriz (MMP) específicamente la tipo 1 en diferentes tipos celulares¹⁵.

Tabla 1. Moléculas implicadas en el proceso fisiopatológico de neo-formación ósea en espondiloartritis

Biomarcadores de formación ósea		
BMP 2-3-7	→	Proteínas morfogénicas óseas
WNT 1-3	→	Familia de glicoproteínas Wingless

BMP, *bone morphogenetic proteins*; WNT, *wingless signaling pathway*.

Tabla 2. Moléculas implicadas en el proceso fisiopatológico de resorción ósea

Biomarcadores de resorción ósea		
DKK-1	→	Proteína inhibidora de la vía de señalización Wnt
SFRP	→	Proteína antagonista de la vía Wnt
Noggin	→	Secretada por condrocitos: inhibe transducción de TGF-beta
MMP	→	Metaloproteinasas de matriz
Sclerostin	→	Esclerostina -proteína inhibidora de la vía Wnt-

DKK1, *Dickkopf-related protein 1*; SFRP, *secreted frizzled-related protein*; MMP, *matrix metalloproteinase*; TGF-beta, *transforming growth factor-beta*.

Destrucción vs neoformación

AR como prototipo de enfermedad articular inflamatoria, se caracteriza por inflamación sinovial e infiltración de células inflamatorias en el espacio articular con formación del "pannus". Las células presentes producen factores que llevan a destrucción del cartílago articular y de la matriz ósea, llevando a pérdida ósea peri-articular y posteriormente erosión ósea focal con compromiso de hueso cortical, subcondral y trabecular dentro de la médula ósea¹⁶.

Estudios histológicos han documentado la presencia en el pannus de células de linaje osteoclástico y modelos murinos demostraron su papel en el proceso de erosión focal ósea. En condiciones fisiológicas, la diferenciación osteoclástica es dependiente de la expresión de RANKL (activador del ligando del receptor del factor nuclear KB), la señalización posterior a través de su receptor -RANK- y el reclutamiento de factores asociados al receptor TNF (TRAFs). En AR la pérdida focal de hueso se origina por exceso de resorción ósea osteoclástica, mediada en parte por aumento de la expresión local de RANKL. De igual forma citocinas pro inflamatorias adicionales generan un imbalance en el proceso de remodelación ósea en AR¹⁷.

A diferencia de la sinovitis observada en AR, muy pocas células de los cuerpos vertebrales comprometidos en EA expresan RANKL¹⁸. Estos hallazgos confirman que el patrón de erosión en EA caracterizado por exceso de formación ósea perióstica, difiere del proceso observado en AR. Así mismo, se correlaciona con los resultados de estudios clínicos en los cuales el bloqueo anti TNF-alpha es menos efectivo para detener el proceso de erosión en comparación con AR^{13,14}. Por lo tanto, el impacto del proceso inflamatorio en el hueso es específico de su localización, tipo celular involucrado, citocinas y factores presentes en el microambiente local¹⁹.

Neoformación ósea

En el desarrollo embrionario dos procesos formadores de hueso coexisten. En la formación de hueso endocondral, las células mesenquimales se diferencian en condrocitos previo a la formación de la matriz ósea. En la formación de hueso membranoso las células mesenquimales se diferencian directamente en osteoblastos, los cuales participan en la formación de matriz ósea y su componente

mineral. Se considera actualmente, que el proceso de formación de hueso endocondral se encuentra estrechamente relacionado con entesopatía. Dicho proceso es controlado por dos vías de señalización moleculares, con algunos puntos en común y regulación endógena negativa propia¹⁹.

En fases tempranas, la familia de proteínas BMP juegan un papel regulatorio. La cascada de señalización SMAD (*mothers against decapentaplegic homolog*), las cuales son proteínas conservadas en la evolución identificadas como mediadores de la activación transcripcional en procesos relacionados con varios miembros de la familia de los receptores del TGF-Beta, está comprometida en diferentes estadios de diferenciación condrocítica. Esta vía es negativamente controlada por inhibidores endógenos tales como *Noggin* que es secretada por los condrocitos y la esclerostina que es una proteína específica de osteocitos^{20,21}.

En fases más tardías, la familia de glicoproteínas *Wingless* (Wnt) activa un complejo de receptores en las células mesenquimales. Esta activación lleva a un incremento en las concentraciones intracelulares de B catenina, la cual se traslada al núcleo e induce diferenciación celular del linaje osteoblástico dependiente de Wnt. Esta vía de señalización Wnt es reconocida como el regulador maestro del proceso de remodelación ósea y se ha implicado como regulador de la diferenciación y función tanto de osteoclastos como osteoblastos²². BMP-2 estimula la expresión de Wnt-1 y Wnt-3 en células madre mesenquimales y líneas celulares pre-osteoblásticas, induciendo diferenciación celular, expresión de fosfatasa alcalina y mineralización subsecuente de la matriz²³. Además, se ha encontrado aumento de la expresión BMP en la entesis del tendón de Aquiles en pacientes con EA²⁰.

La inhibición de la vía Wnt puede ser un mecanismo por el cual la formación ósea mediada por osteoblastos puede estar comprometida en los sitios de erosión en AR²⁴. Se han identificado varios supresores endógenos: la proteína 1 relacionada con *Dickkopf* (DKK-1) y los miembros de la familia sFRP (*secreted frizzled-related protein*), los cuales inhiben la neo-formación ósea en AR²⁵ y la diferenciación osteoblástica en remodelación ósea patológica asociada con enfermedades como mieloma múltiple²⁶ y en osteoporosis inducida por esteroides²⁷. Sin embargo, es necesario dilucidar de forma más detallada las funciones endógenas de

los inhibidores de la vía de señalización *Wnt* en la homeostasis articular así como su función de remodelación ósea/articular en los otros modelos de enfermedades reumáticas inflamatorias.

Niveles séricos de DKK1 se han encontrado aumentados en pacientes con AR comparados con sujetos normales y modelos murinos. Los fibroblastos sinoviales en modelos de artritis inflamatoria aumentan la expresión de DKK1 en respuesta a la estimulación a TNF- α , lo cual podría explicar la escasa reparación de hueso en sitios de inflamación en AR. Igualmente, se ha reportado que las concentraciones óseas de DKK1 en EA es más baja que en AR e individuos sanos, sugiriendo que la disminución de esta proteína puede ser un factor central en la formación de sindesmofitos en EA^{28,29}. Modelos animales con tratamiento profiláctico de anticuerpos neutralizantes específicos para DKK1 resultan en protección de erosión ósea local con activación de la formación de osteofitos periosteales²⁵.

Espondiloartritis y regulación de la remodelación ósea

Aunque los hallazgos histopatológicos y radiológicos observados en la membrana sinovial de pacientes con AR y EA son hasta cierto punto similares, el patrón de compromiso oligoarticular y asimétrico es diferente en los dos modelos de enfermedad. El complejo entesis-membrana sinovial constituye una estructura anatómica importante en su patogénesis. De igual forma, el micro trauma con pequeñas regiones focales de erosión ósea, lesión del fibrocartilago y aumento de vascularización se encuentran asociados con compromiso inflamatorio de la entesis.

Modelos animales de artritis asociado a fusión articular han permitido estudiar los mecanismos relacionados con entesitis y neoformación ósea. De esta forma, la señalización BMP ha demostrado un papel crítico modulando estadios tempranos de formación de osteofitos (condrogénesis). Así mismo, la inhibición de resorción ósea osteoclástica con bifosfonatos ha fallado en reducir la incidencia y severidad de anquilosis, lo cual sugiere que el proceso de neoformación ósea en EA ocurre independientemente de eventos de resorción osteoclástica^{19,22}.

Recientemente, se ha generado una nueva hipótesis la cual propone que aunque los eventos primarios de inducción de SpA aún son descono-

cidos, el estrés sobre el órgano de la entesis como proceso importante de activación celular podría permitir un doble fenómeno: la formación de nuevo tejido de reparación y la producción de moléculas pro-inflamatorias. Esto podría inicialmente permitir la reparación de la integridad tisular y posteriormente desarrollar procesos de inflamación crónica en el cual moléculas tales como TNF- α , IL1, IL6 y IL-17 pueden tener un papel protagónico. De igual forma, es posible que la activación de la vía de señalización *Wnt* que regula el imbalance entre formación y resorción ósea, contribuya de forma considerable en el proceso de anquilosis articular en SpA³⁰. El mecanismo secuencial propuesto de homeostasis tisular y remodelación/proliferación ósea dentro del proceso fisiopatológico de SpA está representado en la Figura 1.

Se han descrito otros factores que pueden contribuir a la cronicidad en SpA. En primer lugar, las propiedades de la estructura del HLA-B27 que lo relaciona con una mayor producción de citocinas pro-inflamatorias en especial la IL-23. En segundo lugar, la activación del sistema inmune a partir de la mucosa intestinal en pacientes con enfermedad inflamatoria intestinal. Por lo tanto, procesos infecciosos específicos o el polimorfismo de los genes anteriormente implicados, son factores que no permitirían el control normal del proceso inflamatorio en SpA³¹. En algunas circunstancias en ausencia del factor genético en particular, el estrés sobre la entesis no genera siempre el cambio hacia el desarrollo de inflamación crónica que lleva al proceso autoinmune local y por lo tanto a las manifestaciones clínicas de la enfermedad³².

Datos preliminares realizados en un grupo de nuestros pacientes evidenciaron varios hallazgos. Se encontró un aumento de los niveles de DKK-1 en suero en AR comparado con SpA, lo cual se correlaciona con la ausencia de neo-formación ósea los pacientes con AR. Los niveles de DKK-1 en líquido sinovial de pacientes con SpA y AR fueron menores respecto a los niveles séricos, siendo casi ausentes en los pacientes con SpA. Estos niveles séricos diferenciales de dicha proteína inhibidora en SpA, concuerda con lo reportado en la literatura por Diarra y cols quien reporta niveles muy bajos de este inhibidor endógeno asociado a la inducción de neoformación ósea y relacionado con el proceso de anquilosis²⁵.

Esta molécula ha surgido como un potencial

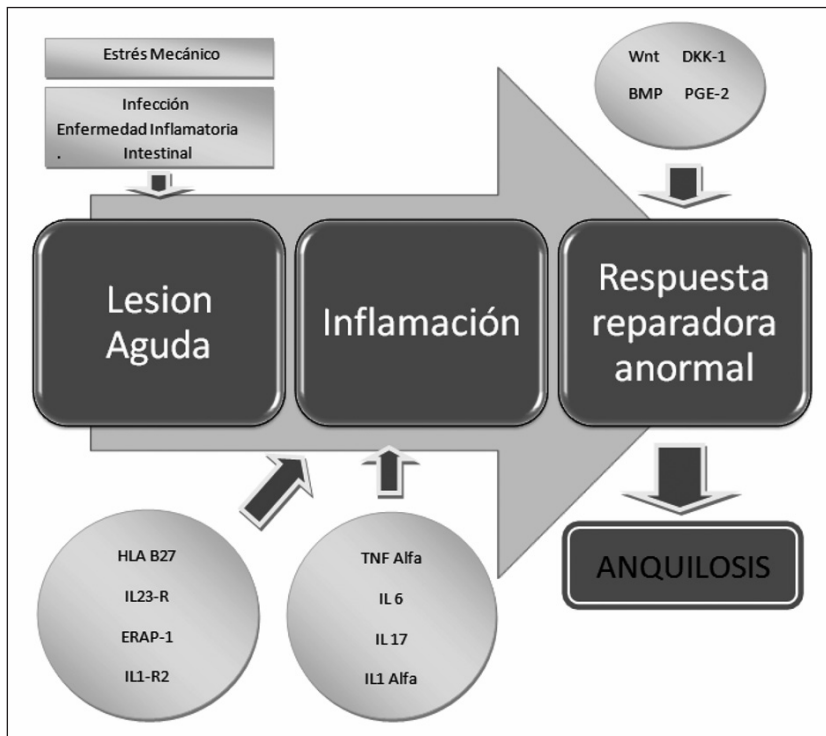


Figura 1. Esquema propuesto para el mecanismo secuencial de homeostasis tisular y remodelación/proliferación ósea dentro del proceso fisiopatológico en espondiloartritis, que finalmente conlleva a anquilosis.

blanco terapéutico debido a su posible compromiso en enfermedades reumáticas como regulador central del proceso de remodelado osteo/articular³³. De igual forma, los desarrollos actuales en la inmuno-patogénesis de neo-formación ósea junto con técnicas recientes de imagen para su estudio, permitirán el diseño de nuevas aproximaciones terapéuticas con el potencial de intervenir y modificar el proceso patológico de remodelación ósea en pacientes con SpA³⁴.

Conclusiones

SpA es una enfermedad que tiene un componente genético muy significativo, con el papel predominante del alelo HLA-B27 encontrado en la mayoría de pacientes. La entesis es una estructura frecuentemente afectada y podría tener un papel importante en la patogénesis, sumando al hallazgo de diferentes proteoglicanos estructurales que podrían ser los blancos de la respuesta autoinmune. Asimismo, las respuestas tisulares anormales que conducen a remodelación osteo-articular, tales

como formación de hueso y cartílago, podrían resultar en anquilosis de la articulación, futura pérdida de la función y por consiguiente discapacidad.

El proceso de anquilosis articular parece ser independiente de TNF-alpha, por lo cual el proceso de neoformación tisular en SpA puede ser considerado un blanco terapéutico adicional. De igual forma, el papel funcional del inhibidor DKK1 en SpA podría ser de importancia para la comprensión de los mecanismos moleculares implicados en el control y activación de la vía de señalización Wnt, la cual es considerada el principal regulador del proceso de osteoblastogénesis.

Los genes identificados e implicados con la fisiopatología de SpA, no se encuentran relacionados con erosión ósea o formación de sindesmoftos. Lo anterior evidencia la necesidad de estudios adicionales con el fin de esclarecer las vías de señalización moleculares que estén implicadas en la patogénesis de la enfermedad, la validación de biomarcadores de resorción/formación ósea y el desarrollo de esquemas terapéuticos dirigidos específicamente hacia el control de la proliferación ósea en pacientes con SpA.

Referencias

- Tam LS, Gu J, Yu D. Pathogenesis of ankylosing spondylitis. *Nat Rev Rheumatol* 2010; 6: 399-405.
- Schett G, Landewé R, van der Heijde D. Tumour necrosis factor blockers and structural remodelling in ankylosing spondylitis: what is reality and what is fiction? *Ann Rheum Dis* 2007; 66: 709-11.
- Cawley MI, Chalmers TM, Kellgren JH, Ball, J. Destructive lesions of vertebral bodies in ankylosing spondylitis. *Ann Rheum Dis* 1972; 31: 345-58.
- Appel, H, Kuhne M, Spiekerman S, Ebhardt H, Grozdanic Z, Kohler D. Immunohistologic analysis of zygapophyseal joints in patients with ankylosing spondylitis. *Arthritis Rheum* 2006; 54: 2845-51.
- Benjamin M, Moriggl B, Brenner E, Emery P, McGonagle D, Redman S. The enthesis organ concept. Why enthesopathies may not present as focal insertional disorders. *Arthritis Rheum* 2004; 50: 3306-13.
- Benjamin M, McGonagle D. The enthesis organ concept and its relevance to the spondyloarthropathies. *Adv Exp Med Biol* 2009; 649: 57-70.
- Fernández-Sueiro J. Enthesis as a target element in spondylarthritides. *Reumatol Clin* 2006; 2: 31-5.
- Zhang Y, Shi S, Ciurli C, Poole AR. Animal models of ankylosing spondylitis. *Curr Rheumatol Rep* 2002; 4: 507-12.
- De Vlam K, Lories RJ, Luyten FP. Mechanisms of pathologic new bone formation. *Curr Rheumatol Rep* 2006; 8: 332-37.
- Lories RJ, Luyten FP. Bone morphogenetic protein signaling in joint homeostasis and disease. *Cytokine Growth Factor Rev* 2005; 16: 287-98.
- Zoricic S, Maric I, Bobinac D, Vukicevic S. Expression of bone morphogenetic proteins and cartilage-derived morphogenetic proteins during osteophyte formation in humans. *J Anat.* 2003, 202: 269-77.
- Lories RJ, Luyten FP. Bone morphogenetic proteins in destructive and remodeling arthritis. *Arthritis Res Ther* 2007; 9: 207-11.
- Smolen JS, Han C, van der Heijde DM, Emery P, Bathon JM, Keystone E. Radiographic changes in rheumatoid arthritis patients attaining different disease activity states with methotrexate monotherapy and infliximab plus methotrexate: the impacts of remission and tumour necrosis factor blockade. *Ann Rheum Dis* 2009; 68: 823-27.
- van der Heijde D, Salonen D, Weissman BN, Landewé R, Maksymowych WP, Kupper H. Assessment of radiographic progression in the spines of patients with ankylosing spondylitis treated with adalimumab for up to 2 years. *Arthritis Res Ther* 2009; 11: 127-34.
- Lories RJ, Derese I, de Bari C, Luyten FP. Evidence for uncoupling of inflammation and joint remodeling in a mouse model of spondylarthritis. *Arthritis Rheum* 2007; 56: 489-97.
- Stewart A, Mackenzie LM, Black AJ, Reid DM. Predicting erosive disease in rheumatoid arthritis. A longitudinal study of changes in bone density using digital X-ray radiogrammetry: a pilot study. *Rheumatology* 2004; 43: 1561-4.
- Dougall WC, Glaccum M, Charrier K, Rohrbach K, Brasel K, De Smedt T. RANK is essential for osteoclast and lymph node development. *Genes Dev* 1999; 13: 2412-24.
- Neidhart M, Baraliakos X, Seemayer C, Zelder C, Gay RE, Michel BA. Expression of cathepsin K and matrix metalloproteinase 1 indicate persistent osteodestructive activity in long-standing ankylosing spondylitis. *Ann Rheum Dis* 2009; 68: 1334-9.
- Walsh NC, Gravalles EM. Bone remodeling in rheumatic disease: a question of balance. *Immunol Rev* 2010; 233: 301-12.
- Lories RJ, Luyten FP, de Vlam K. Progress in spondylarthritis. Mechanisms of new bone formation in spondylarthritis. *Arthritis Res Ther* 2009; 11: 221-3.
- Winkler DG, Yu C, Geoghegan JC, Ojala EW, Skonier JE, Shpektor D. Noggin and sclerostin bone morphogenetic protein antagonists form a mutually inhibitory complex. *J Biol Chem* 2004; 279: 36293-8.
- Schett G, Zwerina J, David JP. The role of Wnt proteins in arthritis. *Nat Clin Pract Rheumatol.* 2008; 4: 473-80.
- Rawadi G, Vayssiere B, Dunn F, Baron R, Roman-Roman S. BMP-2 controls alkaline phosphatase expression and osteoblast mineralization by a Wnt autocrine loop. *J Bone Miner Res* 2003; 18: 1842-53.
- Glass DA, Bialek P, Ahn JD, Starbuck M, Patel MS, Clevers H. Canonical Wnt signaling in differentiated osteoblasts controls osteoclast differentiation. *Dev Cell* 2005; 8: 751-64.
- Diarra D, Stolina M, Polzer K, Zwerina J, Ominsky MS, Dwyer D. Dickkopf-1 is a master regulator of joint remodeling. *Nat Med* 2007; 13: 156-63.
- Oshima T, Abe M, Asano J, Hara T, Kitazoe K, Sekimoto E. Myeloma cells suppress bone formation by secreting a soluble Wnt inhibitor, sFRP-2. *Blood* 2005; 106: 3160-5.
- Ohnaka K, Taniguchi H, Kawate H, Nawata H, Takayanagi R. Glucocorticoid enhances the expression of dickkopf-1 in human osteoblasts: novel mechanism of glucocorticoid-induced osteoporosis. *Biochem Bio-phys Res Commun* 2004; 318: 259-64.
- Lories RJ, Derese I, Luyten FP. Inhibition of osteoclasts does not prevent joint ankylosis in a mouse model of spondylarthritis. *Rheumatology* 2008; 47: 605-8.

29. Daoussis D, Liossis SN, Solomou EE, Tsanaktsi A, Bonnie K, Karampetsou M. Evidence that Dkk-1 is dysfunctional in ankylosing spondylitis. *Arthritis Rheum* 2010; 62: 150-8.
30. Monroe DG, McGee-Lawrence ME, Oursler MJ, Westendorf JJ. Update on Wnt signaling in bone cell biology and bone disease. *Gene* 2012; 492: 1-18.
31. Reveille JD, Sims AM, Danoy P, Evans DM, Leo P, Pointon JJ. Genome-wide association study of ankylosing spondylitis identifies non-MHC susceptibility loci. *Nat Genet* 2010; 42: 123-7.
32. Schett G, Rudwaleit M. Can we stop progression of ankylosing spondylitis? *Best Pract Res Clin Rheumatol* 2010, 24: 363-71.
33. Daoussis D, Andonopoulos AP. The emerging role of Dickkopf-1 in bone biology: is it the main switch controlling bone and joint remodeling? *Semin Arthritis Rheum* 2011; 41: 170-7.
34. Homaira R, Ritchlin C. Altered Bone Biology in Psoriatic Arthritis. *Curr Rheumatol Rep* 2012; 14: 349-5.