

Departamento de Endocrinología.
Escuela de Medicina. Pontificia
Universidad Católica de Chile.

Recibido el 30 de junio de 2014,
aceptado el 22 de diciembre de
2014.

Correspondencia a:
Dr. Eugenio Arteaga
Teléfono: 056 2 23543095
eugenioarteaga@gmail.com

Macroadenoma cervical palpable. Una presentación muy inusual de hiperparatiroidismo primario

ANTONIO ZAPATA P., JOSÉ DELGADO F.,
GILBERTO GONZÁLEZ V., EUGENIO ARTEAGA U.

Cervical macroadenoma causing hyperparathyroidism. Report of one case

We report a 59-year-old man with a history of hypertension, recurrent renal stones and a severe hypercalcemia of 14.9 mg/dl with a serum phosphorus of 2.4 mg/dl and a serum albumin of 3.6 g/dl. Physical examination showed a 4 cm left cervical nodule, consistent with the diagnosis of thyroid nodule. Parathyroid hormone (PTH) levels were 844 pg/mL (normal 15-65 pg/ml) and a cervical ultrasound examination disclosed a solid nodule in the lower left lobe of 40 x 30 x 25 mm, adjacent to the thyroid parenchyma. Abdominal ultrasound revealed bilateral renal stones. Parathyroid scintigraphy showed a high uptake of the left lower parathyroid mass and a bone densitometry showed bone density t scores of -1.2 in the spine, -2.0 in the right femoral neck and -3.5 in the distal radius. A review of his medical record revealed the presence of hypercalcemia for at least 4 years. He was admitted for hydration and administration of 4 mg zoledronic acid iv. At 24 hours, serum calcium dropped to 11.0 mg/dl, and a left thyroid lobectomy was performed including the lower left parathyroid gland. The pathology report showed a 22.6 g parathyroid adenoma. Intraoperative PTH descended > 50%, consistent with successful parathyroidectomy. At 7 days after surgery serum calcium was 8.8 mg/dl, phosphorus 2.1 mg/dl, alkaline phosphatase 166 U/L, albumin 3.9 g/dL, PTH 230 pg/ml and 25-OH vitamin D 12.4 ng/ml. This finding was interpreted as secondary hyperparathyroidism due to vitamin D deficiency and "hungry bone", being less likely the presence of residual or metastatic parathyroid tissue. A cholecalciferol load was administered, with significant descent of PTH.

(Rev Med Chile 2015; 143: 396-400)

Key words: Hypercalcemia; Hyperparathyroidism, primary; Parathyroid neoplasms.

El hiperparatiroidismo primario (HPT 1°) es una patología frecuente (22-64 casos x 100.000 habitantes/año) y cuya forma de presentación más prevalente en la actualidad es la asintomática (80%)^{1,2}. Nuestro objetivo es presentar un caso muy inusual de hiperparatiroidismo primario debido a un macroadenoma paratiroideo palpable, de larga evolución y discutir las posibilidades diagnósticas en casos como el presente.

Caso clínico

Hombre de 59 años, con antecedentes de hipertensión arterial en tratamiento con valsartan 80 mg/día y urolitiasis recurrente (último episodio 2003). Derivado por hipercalcemia para estudio (Tabla 1), sólo refería bradipsiquia. Al examen físico destacaba 81 kg, 180 cm, PA 140/80 mmHg y tiroides baja con nódulo palpable cervical izquierdo de 4 cm. El estudio reveló calcemia 14,9 mg/dL,

Tabla 1. Resumen de exámenes

Fecha	1° consulta						Cirugía				Carga Vit. D			
	30/7/09	13/5/10	14/4/11	15/4/13	29/4/13	2/5/13	6/5/13	7/5/13	7/5/13	7/5/13	9/5/13	17/5/13	8/8/13	Nov/2013
Albúmina (3,5-5 g/dL)	4,1	3,8	3,7	3,6		3,9	3,2					3,9	3,9	3,6
Calcemia (8,5-10,5 mg/dL)	13,9	13,8	13,5	14,9	13,7	14,3	13,1	11		11,1	9,8	8,8	10,1	9,5
Calcio iónico (4,6-5,2 mg/dL)						7,7								
Fósforo (2,6-4,5 mg/dL)	2,2	1,9	2,3	2,4	2,3	1,8	2,4				1,9	2,1	3,6	3,2
PTH (15-65 pg/ml)						844		916	82		16,6	230	122,6	87,5
Creatinina (0,7-1,2 mg/dL)	1,4	1,4	1,4				1,49							
Fosfatasas Alcalina (45-115 U/l)	121	127	131	135	125	123	106					165		
Calciuria (mg/24 h)					516									75,7
25 OH D (ng/ml)										12,4				20,7

PTH 844 pg/ml (VN 15-65 pg/ml). La ecografía cervical (Figura 1) mostró un nódulo izquierdo inferior de 40 mm que desplazaba la tiroides hacia la línea media, heterogéneo, consistencia firme y muy vascularizado; la ecografía abdominal reveló litiasis renal bilateral con imagen dominante de 9 mm a derecha. Se complementó estudio con cintigrama paratiroideo MIBI-Spect (Figura 2), que mostró captación aumentada en paratiroides inferior izquierda. La densitometría ósea de doble fotón radiológico (Lunar Prodigy, score T) mostró L2-L4 -1.3, cuello femoral derecho -2.0, y radio distal -3.5. La revisión de sus exámenes previos mostró hipercalcemia desde al menos 4 años.

Con diagnóstico de hiperparatiroidismo primario de larga evolución con compromiso óseo y renal, se hospitalizó para hidratación y administración de zoledronato 4 mg IV, como preparación para resolución quirúrgica. A las 24 h, habiendo descendido la calcemia a 11 mg/dL, se efectúa lobectomía tiroidea izquierda, que incluía nódulo

paratiroideo adherido. La biopsia fue informada como adenoma paratiroideo de 28 mm y 22,6 g, adherido a lóbulo tiroideo, bien delimitado, con cápsula delgada completa, sin signos de neoplasia maligna en los cortes examinados y sin ganglios comprometidos. La curva de PTH fue sugerente de curación, con caída > 90% (PTH preoperatorio 916 pg/ml y 15 min post extirpación 88,2 pg/ml)³.

Al 3° día postoperatorio el paciente evolucionó asintomático con calcemia 9,8 mg/dL; fosfemia 1,9 mg/dL; PTH 16,6 pg/ml, siendo dado de alta. Sin embargo, a los 7 días de la cirugía se observó calcemia 8,8 mg/dL; fosfemia 2,1 mg/dL; FA 166 U/L; albuminemia 3,9 g/dL, PTH 230 pg/ml y 25-OHD 12,4 ng/ml (VN > 20 ng/ml). Se procedió a una carga de colecalciferol (50.000 UI semanal v.o. x 6 veces) y terapia de mantención con carbonato de calcio/vitamina D 500 mg/800 UI x 2 veces/día, con lo que se observó a los 6 meses de la cirugía mejoría de 25-OHD (20,7 ng/ml), descenso de PTH (87,5 pg/ml) y mantención de calcemia

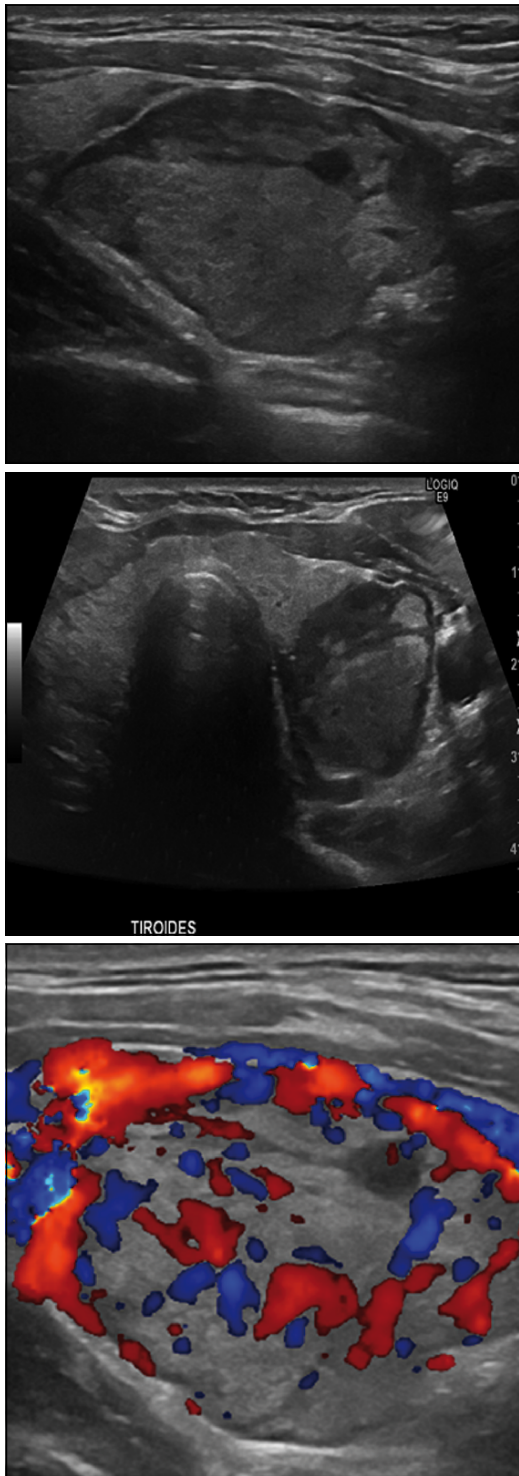


Figura 1. Ecografía Cervical que muestra nódulo izquierdo inferior de 40 x 30 x 25 mm que desplazaba la tiroides hacia la línea media, heterogéneo y vascularizado.

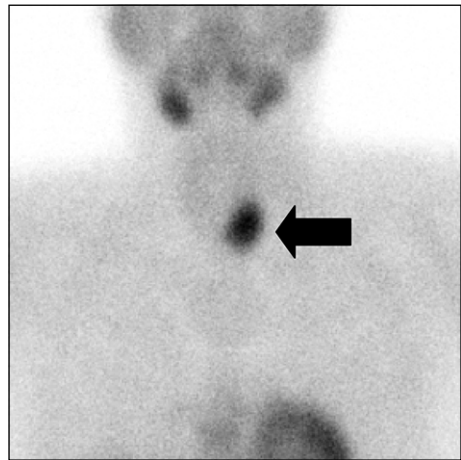


Figura 2. Cintigrama paratiroideo Sesta MIBI-Spect que mostró hipercaptación en relación a paratiroides inferior izquierda.

normal (9,5 mg/dL). Paciente nota mejoría de bradipsiquia y de su rendimiento intelectual durante la evolución.

Discusión

El presente caso ilustra una presentación extraordinariamente inusual de hiperparatiroidismo primario, dada la palpación de un nódulo paratiroideo. Esto último sólo se reporta en casos aislados y abre siempre la necesidad de realizar diagnóstico diferencial con cáncer de paratiroides.

El cáncer de paratiroides es una neoplasia poco frecuente (< 1% de los HPT 1°), y suelen ser tumores de gran tamaño, usualmente esporádicos, irregulares, duros y adheridos a planos profundos, similares a la presentación de nuestro paciente. La distinción entre lesiones benignas y malignas es difícil y rara vez se hace en la biopsia inicial. Considerando que los hallazgos histológicos son poco específicos, los criterios a considerar para el diagnóstico definitivo de cáncer de paratiroides son: invasión local o a estructuras contiguas, metástasis linfáticas o a distancia⁴. La mutación en el gen HRPT2, con reducción en la expresión de parafibromina, estaría involucrada en su patogenia y podría ser utilizada como apoyo en caso de duda diagnóstica⁵. Suelen presentarse con niveles de calcemia elevados (> 14 mg/dl) y con compromiso sistémico significativo (osteítis fibrosa quística, resorción subperióstica, osteopenia

difusa, nefrocalcinosis, nefrolitiasis y falla renal, entre otros); la mayoría de las veces el diagnóstico se hace en forma retrospectiva, cuando recurre la hipercalcemia después de la cirugía⁶. En nuestro caso, la presentación con nódulo palpable y compromiso sistémico asociados altos niveles de PTH e hipercalcemia grave hacían plantear cáncer de paratiroides como etiología del HPT 1° de nuestro paciente; sin embargo, el hallazgo intraoperatorio, el informe de anatomía patológica y la evolución con calcemia normal a los 6 meses de la cirugía, hacen plantear que se trata de una lesión benigna.

Existen pocos reportes respecto a adenomas de gran tamaño. El peso promedio de los adenomas paratiroides operados se ha estimado en 520 mg en la última década⁷. Un estudio analizó las características de 26 casos con adenomas paratiroides determinó un peso de > 3,5 g (promedio de 9,8 g y el mayor de 40 g), 50% de los cuales fueron ectópicos y con un promedio de PTH de 451 pg/ml; un tercio de los casos fueron descubiertos incidentalmente por hipercalcemia, sin reportarse lesiones malignas⁸. Análisis genéticos de los adenomas de > 4 g han mostrado bajos índices de proliferación, con mutaciones somáticas en el gen de la menina (25%) y en el gen HRPT2, y alteración de la expresión de parafibromina en 50% de los casos, lo que podría dar un sustento genético a estas presentaciones más sintomáticas⁹. Además, estudios muestran que a mayor tamaño del adenoma paratiroideo existiría mayor mortalidad¹⁰. Se ha intentado correlacionar los niveles de PTH preoperatoria con el tamaño y peso del adenoma paratiroideo, pero la asociación ha sido débil¹¹.

Respecto al manejo preoperatorio de casos como el presente, existe consenso en la necesidad de hidratar adecuadamente. Sin embargo, no existe acuerdo en relación al uso de bisfosfonatos inyectables. Algunos estudios retrospectivos y series de casos sostienen que el uso de bisfosfonatos en el preoperatorio puede mejorar la hipercalcemia y disminuir el riesgo de hueso hambriento en el post operatorio^{12,13}, pero existen casos reportados que muestran un efecto contrario¹⁴. En nuestro paciente, dado la grave hipercalcemia y la alta probabilidad de desarrollo de hueso hambriento después de la cirugía, decidimos pre tratar con bisfosfonatos. Es necesario estudios prospectivos y de distribución aleatoria que evalúen esta controversia, para definir el beneficio del uso de bisfosfonatos en estos pacientes¹⁵. Respecto a la

vitamina D, es recomendable tener sus niveles adecuados en el preoperatorio (disminuiría el riesgo de hueso hambriento postparatiroidectomía)¹⁵; sin embargo, considerando la urgencia quirúrgica del paciente, no se realizaron cargas preoperatorias para mejorar sus niveles.

Un fenómeno interesante es el rebote de los niveles de PTH después de la cirugía. Si bien, este podría ser un argumento a favor de la malignidad del tumor extirpado y la posibilidad de que hubiera tejido paratiroideo remanente o metastásico, esto parece muy improbable dada la normalización persistente de la calcemia y el descenso de 90% de la PTH en el pabellón. Nuestra hipótesis es que el alza de PTH a partir del 7° día de la cirugía fue multifactorial: por un lado pudo deberse a cierto grado de hueso hambriento, (manifestado por persistencia de fosfatasas alcalinas elevadas, fósforo bajo y calciuria relativamente baja a pesar del aporte de 1.000 mg de calcio) que probablemente fue atenuado por el efecto del ácido zoledrónico; otro mecanismo potencial es la deficiencia de vitamina D previa a la cirugía. A favor de esta última hipótesis está el hecho que después de una carga de vitamina D, se asistió a mejoría en los niveles de esta hormona, aunque aún en rangos de insuficiencia (probablemente por suplementación submáxima) y atenuación del hiperparatiroidismo secundario, permaneciendo la calcemia dentro de rangos normales.

Existe asociación entre bajos niveles de vitamina D y formas más severas de HPT primario¹⁶⁻¹⁸, siendo los pacientes adultos mayores, sometidos a cirugía bariátrica, gastrectomía, portadores de síndromes de malabsorción y usuarios de anti-convulsivantes las poblaciones, de mayor riesgo de déficit^{19,20}. En Chile, un estudio de nuestro grupo mostró que el déficit de vitamina D es común en ciertas poblaciones específicas, aun con niveles de exposición solar normal²¹.

Otro aspecto a destacar es la ausencia de diagnóstico oportuno en un individuo con hipercalcemia grave documentada durante al menos 4 años, sintomática, y con controles médicos periódicos de salud, que presentaba antecedentes de urolitiasis recurrente y refería bradipsiquia. Parece razonable reforzar en la enseñanza de medicina de pre y post grado que las hipercalcemias, aun siendo leves, requieren ser derivadas a especialistas para estudio adecuado. Además, existe consenso en que todo paciente con litiasis urinaria recurrente debe

ser estudiado desde el punto de vista metabólico, para precisar la causa e implementar medidas de tratamiento médico preventivo. La persistencia de hiperparatiroidismo primario por muchos años, como ocurrió en el presente caso, no sólo implica riesgos óseos y renales, sino que pone al paciente en alto riesgo de sufrir complicaciones más inusuales como pancreatitis aguda o compromiso de conciencia e incluso estado de coma, si el paciente se complica con un cuadro de deshidratación o es sometido a inmovilidad prolongada.

En resumen, se presenta un caso muy inusual de HPT 1° debido a un adenoma paratiroideo palpable, que evolucionó sin diagnóstico por más de 4 años, a pesar del antecedente de hipercalcemia y urolitiasis recurrente. El ascenso de PTH a la semana de la cirugía se interpretó como hiperparatiroidismo secundario a deficiencia de vitamina D y posiblemente a la acreción ósea que se generó pos cirugía.

Referencias

- Khan A, Bilezikian J. Primary hyperparathyroidism: pathophysiology and impact on bone. *CMAJ* 2000; 163 (2): 184-7.
- Bahrami A, Montazeri V, Barband V, Barband AR, Poorzand A. Advanced Bone Disease as the most Common Clinical Presentation of Primary Hyperparathyroidism in Iranian and Clinical and Laboratory Features of 62 Patients from North- western Iran. *Int J Endocrinol Metab* 2006; 4: 19-29.
- Domínguez JM, Velasco S, Goñi I, León A, González H, Claire R, et al. Utilidad de la PTH intraoperatoria como predictor de curación quirúrgica en hiperparatiroidismo primario. *Rev Med Chile* 2009; 137: 1591-7.
- El-Hajj G, Arnold A. Parathyroid Carcinoma. En *Upto Date* on line, [revisado en junio de 2014].
- Marconni C, Cetani F, Rubin M, Silverberg S, Piachera A, Bilezikian J. Parathyroid carcinoma. *J Bone Miner Res* 2008; 23 (12): 1869-80.
- Shane E. Clinical Review 122: Parathyroid carcinoma. *J Clin Endocrinol Metab* 2001; 86 (2): 485-93.
- Almquist M, Bergenfelz A, Martensson H, Thier M, Nosdenstrom E. Changing biochemical presentation of primary hyperparathyroidism. *Langenbecks Arch Surg* 2010; 395 (7): 925-8.
- Lalanne-Mistrih ML, Ogniois-Ausse P, Goudet P, Cougard P. Giant parathyroid tumor: characterization of gland weighing more than 3,5 grams. *Ann Chir* 2002; 127 (3): 198-202.
- Sulaiman L, Nilsson IL, Juhlin CC. Genetic characterization of large parathyroid adenomas. *Endocr Relat Cancer* 2012; 19 (3): 389-407.
- Hedback G, Oden A, Tisell LE. Parathyroid adenoma weight and the risk of death after treatment for primary hyperparathyroidism. *Surgery* 1995; 117 (2): 134-9.
- Goñi I, Manzor M, León A, Solar A, Ruiz C. Correlación entre el nivel preoperatorio de paratohormona y el volumen y peso del adenoma de glándula paratiroides extirpado, en pacientes con hiperparatiroidismo primario mejorados. *Rev Chil Cir* 2014; 66 (1): 56-92.
- Davenport A, Stearn MP. Administration of pamidronate helps prevent immediate postparathyroidectomy hungry bone syndrome. *Nephrology* 2007; 12 (4): 386-90.
- Lee I, Sheu W, Tu S, Kuo S, Pei D. Bisphosphonate pre-treatment attenuates hungry bone syndrome postoperatively in subject with primary hyperparathyroidism. *J Bone Miner Metab* 2006; 24 (3): 255-8.
- Corsello S, Paragliola R, Locantore P, Ingrauo F, Ricciato M, Rota C, et al. Post-surgery severe hypocalcemia in primary hyperparathyroidism preoperatively treated with zoledronic acid. *Hormones* 2010; 9 (4): 338-42.
- Witeveen JE, van Thiel S, Romijn JA, Hamdy NA. Hungry Bone Syndrome: still a challenge in the postoperative management of primary hyperparathyroidism: a systematic review of the literature. *Eur J Endocrinol* 2013; 168 (3): R45-R53.
- Moosgaard B, Vestergaard P, Heickendorff L, Melsen F, Christiansen P, Mosekilde L. Vitamin D status, seasonal variations, parathyroid adenoma weight and bone mineral density in Primary Hyperparathyroidism. *Clin Endocrinol* 2005; 63 (5): 506-13.
- Souberbielle J, Maury E, Friedlander G, Cormier C. Vitamin D and Primary Hyperparathyroidism. *J Steroid Biochem Mol Biol* 2010; 121 (1-2): 199-203.
- Silberberg S, Shane E, Dempster D, Bilezikian J. The effects of vitamin D insufficiency in patients with Primary Hyperparathyroidism. *Am J Med* 1999; 107 (6): 561-7.
- Miranda D, Leivga L, León J, De la Maza M. Diagnóstico y Tratamiento de la Deficiencia de Vitamina D. *Rev Chil Nutr* 2009; 36 (3): 269-77.
- Agarwal A, Kumbar S, Sukumar R. Hyperparathyroidism and Malnutrition with severe vitamin D deficiency. *World J Surg* 2009; 33: 2303-13.
- González G, Alvarado JN, Rojas A, Navarrete C, Velásquez CG, Arteaga E. High prevalence of vitamin D deficiency in Chilean healthy postmenopausal women with normal sun exposure: Additional evidence for a worldwide concern. *Menopause* 2007; 14 (3): 455-61.